
22101743315

Med
K49796

Vol. 32

CANCELLED

KING'S COLLEGE HOSPITAL
LIBRARY
MEDICAL SCHOOL

DEUTSCHE CHIRURGIE

MIT ZAHLREICHEN HOLZSCHNITTEN UND LITHOGR. TAFELN

BEARBEITET VON

Prof. Dr. **Bandl** in Wien, Prof. Dr. **Bardenheuer** in Cöln, Prof. Dr. **v. Bergmann** in Berlin, Prof. Dr. **Billroth** in Wien, Prof. Dr. **Braun** in Jena, Prof. Dr. **Breisky** in Prag, Prof. Dr. **Paul Bruns** in Tübingen, Prof. Dr. **Chrobak** in Wien, Prof. Dr. **Dittel** in Wien, Prof. Dr. **Esmarch** in Kiel, Prof. Dr. **H. Fischer** in Breslau, Dr. **G. Fischer** in Hannover, Prof. Dr. **E. Fischer** in Strassburg, Prof. Dr. **Frisch** in Wien, Prof. Dr. **Fritsch** in Breslau, Prof. Dr. **Gerhardt** in Würzburg, Doc. Dr. **J. Grünfeld** in Wien, Prof. Dr. **Gussenbauer** in Prag, Prof. Dr. **Gusserow** in Berlin, Prof. Dr. **Haeser** in Breslau, Prof. Dr. **Heineke** in Erlangen, Prof. Dr. **Helferich** in München, Prof. Dr. **Kaposi** in Wien, Dr. **Kappeler** in Münsterlingen, Prof. Dr. **W. Koch** in Dorpat, Prof. Dr. **Kocher** in Bern, Prof. Dr. **Koenig** in Göttingen, Prof. Dr. **Kraske** in Freiburg, Prof. Dr. **Krönlein** in Zürich, Prof. Dr. **Lossen** in Heidelberg, Prof. Dr. **Luecke** in Strassburg, Prof. Dr. **Maas** in Würzburg, Prof. Dr. **Mikulicz** in Krakau, Prof. Dr. **P. Müller** in Bern, Prof. Dr. **v. Nussbaum** in München, Prof. Dr. **Olshausen** in Halle, Doc. Dr. **Pawlik** in Wien, Prof. Dr. **v. Recklinghausen** in Strassburg, Prof. Dr. **Reder** in Wien, Dr. **Riedel** in Aachen, Prof. Dr. **Riedinger** in Würzburg, Prof. Dr. **Rose** in Berlin, Dr. **M. Schede** in Hamburg, Prof. Dr. **B. Schmidt** in Leipzig, Prof. Dr. **Schüller** in Berlin, Prof. Dr. **Schwartze** in Halle, Prof. Dr. **Socin** in Basel, Prof. Dr. **Sonnenburg** in Berlin, Prof. Dr. **Störk** in Wien, Prof. Dr. **Thiersch** in Leipzig, Doc. Dr. **Tillmanns** in Leipzig, Prof. Dr. **Trendelenburg** in Bonn, Prof. Dr. **Uhde** in Braunschweig, Prof. Dr. **Vogt** in Greifswald, Prof. Dr. **R. Volkmann** in Halle, Dr. **Wegner** in Stettin, Prof. Dr. **Winckel** in München, Prof. Dr. **v. Winiwarter** in Lüttich, Doc. Dr. **A. Wölfler** in Wien, Prof. Dr. **Zahn** in Genf, Prof. Dr. **Zweifel** in Erlangen.

HERAUSGEGEBEN VON

PROF. DR. BILLROTH UND **PROF. DR. LUECKE**

IN WIEN. IN STRASSBURG.

Lieferung 32.

STUTTGART.

VERLAG VON FERDINAND ENKE.

1885.

CANCELL
MEDICAL SCHOOL

DIE CHIRURGISCHEN

KRANKHEITEN DES OHRES

VON

Dr. HERMANN SCHWARTZE,
A. Ö. PROFESSOR DER MEDICIN UND DIRECTOR DER KÖNIGLICHEN UNIVERSITÄTS-OHRENKLINIK IN HALLE A/S.

MIT 129 HOLZSCHNITTEN.

STUTTGART.
VERLAG VON FERDINAND ENKE.
1885.

Der Verfasser behält sich und seinen Erben das ausschliessliche Recht vor, die Erlaubniss zum Uebersetzen der „chirurgischen Krankheiten des Ohres“ zu ertheilen.

20707734

WELLCOME INSTITUTE LIBRARY
Coll. welMOmec
Call No. WV

Druck von Gebrüder Kröner in Stuttgart.

Inhaltsverzeichniss.

Die chirurgischen Krankheiten des Ohres.

Seite

Literaturverzeichniss VII

Cap. I. **Einleitung** 1

§. 1. Nothwendigkeit des Studiums der Ohrkrankheiten für jeden Arzt . 1
§. 2. Rückblick auf die historische Entwicklung der Ohrchirurgie . . 3

Cap. II. **Untersuchung des Gehörgangs** 7
§. 3. Otoscopie 7
§. 4. Catheterismus der Tuba Eustachii und seine Ersatzmittel. Luftdusche, Auscultation des Mittelohres 20
§. 5. Sondirung der Tuba Eustachii 41
§. 6. Rhinoscopia anterior und posterior 44
§. 7. Hörprüfung und diagnostische Hülfsmittel für die Krankheiten des inneren Ohres 50
§. 8. Untersuchungsmethoden auf Simulation der Taubheit 61

Cap. III. **Die Krankheiten der Ohrmuschel** 66
§. 9. Bildungsfehler 66
§. 10. Traumatische Verletzungen 70
§. 11. Othaematom 71
§. 12. Entzündungen 72
§. 13. Neubildungen 76
§. 14. Neurosen 79

Cap. IV. **Die Krankheiten des äusseren Gehörgangs** 80
§. 15. Bildungsfehler 80
§. 16. Traumatische Verletzungen 81
§. 17. Secretionsanomalien 83
§. 18. Furunkel 87
§. 19. Diffuse Entzündung und deren Folgezustände 90
§. 20. Geschwürsbildung 96
§. 21. Parasiten 97
§. 22. Neubildungen 100
§. 23. Neurosen 106

Cap. V. **Die Krankheiten des Trommelfells** 108
§. 24. Bildungsfehler 108
§. 25. Traumatische Verletzungen 109
§. 26. Entzündung und deren Ausgänge (Verdickung, Trübung, Atrophie) 118
§. 27. Neubildungen 122

Cap. VI. **Die Krankheiten der Paukenhöhle** 125
§. 28. Bildungsfehler 125
§. 29. Traumatische Verletzungen (Haematotympanum) 125
§. 30. Acuter Catarrh 127
§. 31. Chronischer Catarrh 138
§. 32. Sclerose der Paukenschleimhaut 163
§. 33. Acute eitrige Entzündung 171
§. 34. Croupöse und diphtheritische Entzündung 180
§. 35. Chronische eitrige Entzündung 182
§. 36. Neubildungen (Polypen, Cholesteatom, maligne Tumoren) . . . 210
§. 37. Neurosen 230
a) Neuralgia tympanica 230
b) Klonische Spasmen der Paukenhöhlenmuskel 232

Seite

Cap. VII. **Fremdkörper im Ohre** 234
§. 38. Vorkommen 234
§. 39. Symptome, Folgezustände und Diagnose 235
§. 40. Therapie 237

Cap. VIII. **Die Paracentese des Trommelfells** 246
§. 41. Historisches 246
§. 42. Indication 249
§. 43. Methode der Operation und Nachbehandlung 255
§. 44. Abschätzung des therapeutischen Werthes 267

Cap. IX. §. 45. **Operative Trennung von Synechien des Trommelfells** . . 269

Cap. X. **Tenotomie des M. tensor tympani** 273
§. 46. Historisches 273
§. 47. Indication 273
§. 48. Methode 274
§. 49. Abschätzung des therapeutischen Werthes 276
Anhang: Tenotomie des M. stapedius 277

Cap. XI. **Excision des Trommelfells und der Gehörknöchelchen** . . . 278
§. 50. Historisches 278
§. 51. Indication 280
§. 52. Methode 283
§. 53. Abschätzung des therapeutischen Werthes 284

Cap. XII. **Die Krankheiten der Tuba Eustachii** 289
§. 54. Bildungsfehler 290
§. 55. Verletzungen. Traumat. Emphysem 291
§. 56. Entzündungen 292
§. 57. Neubildungen 302
§. 58. Neurosen 302
Klonische Spasmen der Tubenmuskel 303

Cap. XIII. **Die Krankheiten des Warzenfortsatzes** 304
§. 59. Bildungsfehler 304
§. 60. Traumatische Verletzungen 307
§. 61. Entzündungen 308
§. 62. Neubildungen 325
Anhang: Neuralgie 328

Cap. XIV. **Die operative Eröffnung des Warzenfortsatzes** 330
§. 63. Historisches 330
§. 64. Indication 334
§. 65. Methode. Nachbehandlung 338
§. 66. Statistik. Prognose. Abschätzung des therapeutischen Werthes . 349

Cap. XV. **Die Krankheiten des inneren Ohres** 356
§. 67. Bildungsfehler 356
§. 68. Traumatische Verletzungen des Labyrinthes 357
§. 69. Circulationsstörungen und Entzündungen des Labyrinthes . . . 364
Necrose des Labyrinthes 374
Luetische Erkrankungen des Labyrinthes 376
§. 70. Neubildungen 379

Cap. XVI. **Taubheit nach Kopfverletzungen** 381
§. 71. Nerventaubheit nach Fractur des Felsenbeins 381
§. 72. Traumatische Affectionen des Hörnerven und der acustischen Centren 384

Cap. XVII. **Caries und Necrose des Schläfenbeins** 386
§. 73. Vorkommen und Localisation 386
§. 74. Aetiologie 392
§. 75. Symptomatologie und Diagnose 392
§. 76. Prognose 395
§. 77. Therapie 397

Cap. XVIII. §. 78. **Zusammenstellung der lethalen Folgeerkrankungen bei Ohraffectionen** 401

Cap. XIX. §. 79. **Prothese und Correctionsapparate** 407

Literaturverzeichniss.

A. Allgemeine Literatur über chirurgische Ohrkrankheiten.

Fabricii Hildani, Opera observationum et curationum medico-chirurgicorum, quae extant, omnia. Francofurti 1682. — Du Verney, Traité de l'organe de l'oreille etc. (avec XVI planches). Paris 1683. Deutsch von Mischel. Berlin 1732. — A. M. Valsalva, De aure humana tractatus. Trajecti ad Rhenum 1707. — A. Cleland, Philosophical transactions. Vol. XLI, part. II, S. 847. London 1744. (Deutsch von Lincke in Sammlung auserlesener Abhandlungen etc. 5. Sammlung S. 42. Leipzig 1841.) — Morgagni, De sedibus et causis morborum. 1766. — Leschevin, Mémoire sur la théorie des maladies de l'oreille et sur les moyens, que la chirurgie peut employer pour leur curation. Paris 1778. — Lentin, Beiträge zur prakt. Arzneiwissenschaft, B. II, S. 79—138. 1793. — J. Fr. Kritter und L. Fr. R. Lentin, Ueber das schwere Gehör und die Heilung der Gehörfehler. Mit Anmerkungen und Zusätzen aus allen bisher bekannt gewordenen Beobachtungen. Herausgegeben von Christian Friedrich Niceus. Leipzig 1794. — J. Delpech, Précis élémentaire des maladies reputées chirurgicales. Paris 1816. I. S. 494, S. 537. II. S. 43. III. S. 390. — Itard, Traité des maladies de l'oreille et de l'audition. Paris 1821, 2. édition 1842. — John Cunningham Saunders, The anatomy of the human ear, illustrated by a series of engravings of the natural size, with a treatise on the diseases of the organ, the causes of deafness and their proper treatment. London 1806. (Edit. 2: London 1817. Edit. 3: London 1829.) — Boyer, Chirurg. Krankheiten, übersetzt von Textor. Bd. VI, S. 1—52. 1821. — Carl Josef Beck, Die Krankheiten d. Gehörorgans. Heidelberg und Leipzig 1827. — J. A. Saissy, An Essay on the diseases of the internal ear. Translated from the french by Nathan R. Smith. With a supplement on diseases of the external ear by the translator. Baltimore 1829. — Wegeler, De aurium chirurgia, diss. inaug. akiurgica. Berolini 1829. — Wright, On the varieties of deafness and diseases of the ear. London 1829. — W. Kramer, Die Erkenntniss und Heilung der Ohrkrankheiten. 1836. 2. Aufl. 1849. — C. G. Linke, Handbuch der prakt. u. theoret. Ohrenheilkde. 3 Bde. Leipzig 1837—45; vollendet von Ph. H. Wolff. — Deleau, Recherches pratiques sur les maladies de l'oreille et sur le développement de l'ouie et de la parole chez les sourds-muets. Paris 1838. — Pappenheim, Die specielle Gewebelehre des Gehörganges nach Structur, Entwicklung und Krankheit. Breslau 1840. — Fabrizi, Ueber die am Ohr vorkommenden Operationen, deutsch von Lincke, 1842. — Pilcher, A treatise of the structure, oeconomy and diseases of the ear. London 1842. — Malgaigne, Abhandlung der chirurgischen Anatomie und experimentalen Chirurgie. 1842. Deutsche Uebersetzung. Prag. S. 269—277. — v. Gaal, Die Krankheiten des Ohres und deren Behandlung. 1844. — Martell Frank, Practische Anleitung zur Erkenntniss und Behandlung der Ohrenkrankheiten, ein Handbuch der practischen Ohrenheilkunde mit 156 in den Text eingedruckten Holzschnitten. Er-

langen 1845. — M. E. Hubert-Valleroux, Essai théorique et pratique sur les maladies de l'oreille. Paris 1846. — Ph. Fr. v. Walther, Krankheiten der Organe des Hörsinnes. System der Chirurgie. Bd. 2. Freiburg 1847. S. 217—330. — Nelaton, Éléments de pathologie chirurgicale. Paris. Tome II, S. 771—798. 1847. — James Yearsley, Die Taubheit. Eine Zusammenstellung eigener, aus der Praxis und Erfahrung geschöpfter Ansichten über die Natur, die Ursachen und Behandlung der Krankheiten des menschlichen Ohres. Nach der 3. engl. Originalauflage bearbeitet von Claudius Ullman, mit 6 lithogr. Tafeln. Weimar 1852. — William Wilde, Practical observations on Aural surgery and the nature and treatment of diseases of the ear. London 1853. (Deutsche Uebersetzung von Dr. v. Haselberg. Göttingen 1855.) — Wilh. Rau, Lehrbuch der Ohrenheilkunde für Aerzte und Studirende. Berlin 1856. — Joseph Toynbee, A descriptive catalogue of preparations illustrative of the diseases of the ear in the museum of Joseph Toynbee. London 1857. — Joseph Toynbee, The diseases of the ear, their nature, diagnosis and treatment. London 1860. (Uebersetzt ins Deutsche von Dr. Moos. Würzburg 1863.) — Bonnafont, Traité théorique et pratique des maladies de l'oreille et des organs de l'audition. Paris 1860. — v. Tröltsch, Die Anatomie des Ohres in ihrer Anwendung auf die Praxis und die Krankheiten des Gehörorgans. Beiträge zur wissenschaftlichen Begründung der Ohrenheilkunde. Würzburg 1860. — W. Kramer, Die Ohrenheilkunde der Gegenwart (1860). Berlin 1861. — v. Tröltsch, Die Krankheiten des Ohres, ihre Erkenntniss und Behandlung, ein Lehrbuch der Ohrenheilkunde in Form akademischer Vorträge. 1. Auflage. Würzburg 1862. 7. Auflage. Leipzig 1881. — E. H. Triquet, Leçons cliniques sur les maladies de l'oreille. Paris 1863—66. — Yearsley, Deafness practically illustrated. Being an Exposition of the Nature, Causes and Treatment of diseases of the Ear. Sixth edition. London, John Churchill and Sons. 1863. — Schwartze, Praktische Beiträge zur Ohrenheilkunde. Würzburg 1864. — Adam Politzer, Die Beleuchtungsbilder des Trommelfells im gesunden und kranken Zustande. Klin. Beiträge zur Erkenntniss und Behandlung der Ohrenkrankheiten. Wien 1865. — S. Moos, Klinik der Ohrenkrankheiten. Wien, W. Braumüller. 1866. — W. Kramer, Handbuch der Ohrenheilkunde. Berlin 1867. — Joseph Gruber, Lehrbuch der Ohrenheilkunde. Wien 1870. — E. de Rossi, Le Malattie dell' Orecchio. Genova 1871. — Roosa, A practical treatise on the diseases of the ear. New York 1873. — Lucae, Krankheiten des Gehörorganes in Bardeleben's Lehrbuch der Chirurgie und Operationslehre. III. Band, S. 145—201. 1875. — Burnett, The ear; its anatomy, physiology and diseases. Philadelphia 1877. — Schwartze, Die pathologische Anatomie des Ohres. Mit 65 Holzschnitten. Berlin 1878, Hirschwald. Ins Englische übersetzt von Orne-Green. Boston 1878. — Adam Politzer, Lehrbuch der Ohrenheilkunde für praktische Aerzte und Studirende. Zwei Bände. Stuttgart 1878—82. — v. Tröltsch, Die Krankheiten des Gehörorganes im Kindesalter. (Gerhardt's Handbuch der Kinderkrankheiten.) Tübingen 1880. — Victor Urbantschitsch, Lehrbuch der Ohrenheilkunde. Wien und Leipzig 1880. — Buck, Diagnosis and treatment of ear diseases. New York 1880. — v. Tröltsch, Gesammelte Beiträge zur pathologischen Anatomie des Ohres und zur Geschichte der Ohrenheilkunde. Leipzig 1883.

B. Spec. Literaturnachweise (Journalartikel, Monographien etc.).

Capitel I.

§ 1. Nothwendigkeit des Studiums der Ohrkrankheiten für jeden Arzt.

v. Tröltsch, Vorstellung beim Reichskanzleramte, betreffend die Berücksichtigung der Ohrenheilkunde bei Festsetzung der neuen Vorschriften für die ärztliche Schlussprüfung (1878). Arch. f. Ohrenheilkde. XIV. S. 151. 1879.

§ 2. Rückblick auf die historische Entwicklung der Ohrchirurgie.

Kurt Sprengel, Geschichte der Chirurgie. Halle 1819. II. Theil. S. 227 bis 260 (Operationen). — E. Dann, Skizze einer Geschichte der Ohrenheilkunde. 1834. — Wilde, Prakt. Bemerkungen über Ohrenheilkunde. Deutsche Uebersetzung. 1855. S. 7—56. — Gruber, Historische Entwickelung der Ohren-

heilkunde. Wien 1864. Separatabdruck aus der Zeitschrift f. prakt. Heilkunde. — Voltolini, Rückblick auf die wissenschaftl. Leistungen in der Ohrenheilkde. Monatsschr. f. Ohrenheilkde. I. 1867, Nr. 1, 2, 3. 1868, Nr. 2, 4. — Schwartze, Historische und kritische Bemerkungen zur allgemeinen Therapie der Ohrkrankheiten. Arch. f. Ohrenheilkde. VII. S. 16. 1873; ibid. VIII. S. 148.

Cap. II. Untersuchung des Gehörorganes.

§ 3. Otoscopie.

Fabricius Hildanus, Frankfurt Cent. I. Observ. 4. S. 17. 1682. — Deleau, Introduction à des recherches pratiques sur les maladies de l'oreille. Paris 1834. — C. Haas, Examen auris aegrotantis. Viennae 1841. — Menière, Gaz. med. de Paris. No. 45. 1841. — M. Frank, Ueber den gegenwärtigen Standpunkt der objectiven otiatrischen Diagnostik. München 1849. — v. Tröltsch, Die Untersuchung des äussern Gehörgangs und Trommelfells. Deutsche Klinik Nr. 12—16. 1860. — Politzer, Ueber Ocularinspection des Trommelfells. Wiener Wochenblatt XXVIII. 24. 1862. — Schwartze, Diagnostik. Untersuchungsmethode. Arch. f. Ohrenheilkde. I. S. 75—80. 1864. — Politzer, Ueber die Entstehung des Lichtkegels am Trommelfell. Arch. f. Ohrenheilkde. I. S. 155. 1864. — Siegle, Pneumatischer Ohrtrichter, ein neues Instrument zur Untersuchung des Trommelfells. Deutsche Klinik Nr. 37. 1864. (Referat Arch. f. Ohrenheilkde. II. S. 89.) — Politzer, Die Beleuchtungsbilder des Trommelfells. Wien 1865. — Hinton, A new instrument for demonstrating the membrana tympani. Med. Times. 25 Jan. 1868. (Referat Arch. f. Ohrenheilkde. IV. S. 301.) — Lucae, Ueber die vortheilhafte Benützung des Planspiegels zur Beleuchtung des Trommelfells. Centralbl. f. d. med. Wissensch. Nr. 52. 1869. — De Rossi, Otoscopie binoculaire. Monatsschrift f. Ohrenheilkde. Nr. 12. 1869. (Referat im Arch. f. Ohrenheilkde. IV. S. 136. Dort auf Zeile 14 von oben muss es heissen „Concavspiegel" statt Convexspiegel.) — Trautmann, Der Gebrauch des Reflexspiegels bei der Untersuchung des Ohres und die Erzeugung vergrösserter Trommelfellbilder. Arch. f. Ohrenheilkde. VII. S. 89. 1873. — Trautmann, ibid. S. 98. Trichter mit Convexlinsen. 1873. — Eysell, Binoculare Otoscopie. Arch. f. Ohrenhlkde. VII. S. 239. 1873. — De Rossi, Ein einfaches binoculares Otoscop. Monatsschr. f. Ohrenheilkde. IV. S. 78. (Referat Arch. f. Ohrenheilkde. VII. S. 231.) 1873. — Voltolini, Die pneumat. Ohrenloupe. Monatsschr. f. Ohrenheilkde. Nr. 28 (Referat Arch. f. Ohrenheilkde. IX. S. 296. X. S. 61.) 1873. — Berthold, Beschreibung einer einfachen Methode, mittelst deren zwei Beobachter gleichzeitig das Trommelfell untersuchen können. Berl. klin. Wochenschr. Nr. 25. (Ref. Arch. f. Ohrenheilkde. XI. S. 196.) 1875. — Auerbach, Ohrtrichter mit biconvexer Linse. (Naturforschervers. in Hamburg. Ref. Arch. f. Ohrenheilkunde. XI. S. 276.) 1876. — Rumbold, Acu-Otoscop. Arch. f. Augen- u. Ohrenheilkde. IV. 2. S. 234. (Ref. Arch. f. Ohrenheilkde. XIII. S. 235.) 1876. — Zaufal, Ueber den Werth des Nitze-Leiter'schen Endoscopes zur Untersuchung des Gehörganges. Arch. f. Ohrenheilkde. XVI. S. 188. 1880.

§ 4. Catheterismus.

Cleland, Philosophical transactions Vol. XLI. P. II. London for the years 1740, 1741. S. 348. Tab. VII. Fig. 9, 10, 13. — Antoine Petit, Anatomie du corps humain, avec des remarques utiles aux chirurgiens dans la pratique de leurs opérations. Paris 1753. — Jonathan Wathen, A method proposed to restore the hearing, when injured from an obstruction of the Tuba Eustachiana. Philosophical transactions. Vol. XLIX. P. I. S. 213. 1755. (Publicirte die erste Krankengeschichte von Heilung der Taubheit durch den Catheterismus.) — J. G. Bernstein, Prakt. Handbuch für Wundärzte und Geburtshelfer. Leipzig, Th. II. S. 413. 1790. — Lentin, Tentamen vitiis auditus medendi in commentar. Soc. reg. Goetting. Vol. IX. 1793. Beiträge zur ausübenden Arzneiwissenschaft. B. II. S. 126, 128, 129. — Joh. Hunczowsky, Anweisung zu chirurg. Operationen. 3. Aufl. Wien. S. 102. 1794. — Boyer, Traité des maladies chirurgicales. Paris. Tome IV. S. 39. 1814. — Callisen, Systema chirurgiae hodiernae. Editio IV. Hafniae. V. II. S. 298. 1815. — Richerand, Grundriss der Wundarzneikunst. Leipzig. Th. III. S. 250. 1822. — Deleau, Tableau de guérisons de surdités opérées par le cathétérisme de la trompe d'Eustache suivi d'une lettre adressée à

l'académie de médecine. Paris 1827. — Saissy, Essai sur les maladies de l'oreille interne. Paris. S. 217. 1827. (Deutsche Uebersetzung von Westrumb. Göttingen 1829.) — Westrumb, Ueber den Catheterismus der Eustachischen Trompeten. (Ein Beitrag zur Pathologie und Therapie der Gehörkrankheiten.) Rust's Magaz. für die ges. Heilkunde. Bd. 35. S. 387—553. 1831. — Kuh, Bemerkungen über die zum Catheterismus der Eustachischen Röhre erforderlichen Instrumente und Handgriffe. Ibid. Bd. 38. S. 1—28. 1832. — Max Troschel, De tubae Eustachianae catheterismo commentatio. Berolini 1833. — G. H. Möller, Ueber den Catheterismus der Eustachischen Röhre. Kassel 1836. — Gairal, Recherches sur la surdité etc. Journ. hebdomadaire. Heft Nr. 17—20. 1836. — H. Rappard, Diss. inaug. Berolinensis 1836. — Deleau, Traité du cathétérisme de la trompe d'Eust. et de l'emploi de l'air atmosph. dans les maladies de l'oreille moyenne. Paris 1838. — Heidenreich, Med. Correspondenzbl. bayer. Aerzte. Nr. 27. 1841. — Curtis, The cephaloscope and its use in discrimination of the normal and abnorm sounds in the organ of hearing. London 1842. (Stethoscop mit napfförmiger Höhlung, um das äussere Ohr zu umfassen.) — Turnbull, London med. gazette. S. 258. May 1842. (Zwei Todesfälle durch gewaltsame Anwendung der Luftdusche durch den Catheter.) — Lode, Hufeland's Journal. August 1844. (Läugnet das Eindringen der Luft in das Mittelrohr.) — Rau, Schweizer. Kant. Zeitschr. IV. N. F. I. 1845. — Günther, Journ. f. Chirurgie. N. F. IV. 3. 1845. (Macht den Vorschlag, dass man unter Leitung des hinter das Gaumensegel eingeführten Fingers den Catheter in das Ostium pharyngeum tubae bringen soll.) — Wolff, Catheterismus der tuba Eustachii durch den Mund. Med. Centralzeitung Nr. 45. 1850. — Richter, Schmidt's Jahrbuch. Band 70. S. 111. (Auscultation.) 1851. — Gendrin, Comptes rendus. t. XLIII. p. 462. (Auscultation.) 1856. — Guiseppe Cerutti, Del catheterismo della tuba Eustachii etc. Torino. Ref. in Schmidt's Jahrbüchern. Bd. 116. Heft 2. S. 263. 1857. — Menière, Gaz. méd. de Paris. S. 333. (Auscultation.) 1859. — v. Tröltsch, Deutsche Klinik Nr. 23, 24. 1861. — Voltolini, Oesterr. med. Jahrbücher 1861. — Semeleder, Rhinoscopie. S. 35. 1862. — Schwartze, Arch. f. Ohrenheilk. I. S. 83—89. 1864. — A. Lucae, Deutsche Klinik. Nr. 8. 1866. — Löwenberg, Arch. f. Ohrenheilk. II. S. 103. 1867. — Noyes, Form. of the Eustachian catheter, esspecially when introduced by the opposite nostril. Transactions of the American otological society. 1870. — A. Politzer, Wien. med. Presse zur Technik des Catheterismus der Ohrtrompete. 1872. — Pomeroy, A faucial Eustachian catheter. Transactions of the American otological society. 1872. — Voltolini, Monatsschrift f. Ohrenheilkde. Nr. 1 u. 10. 1873. Emphysem. — Schwartze, Ueber die Stärke des bei der Luftdusche erforderlichen Luftdruckes. Arch. f. Ohrenheilkde. X. S. 240. 1876. — Kessel, ibid. S. 83—89. (Catheterismus vom Munde aus.) 1876. — A. Lucae, ibid. XII. 1877. Ueber einige wesentliche Verbesserungen des Doppelballons und seine Verbindung mit dem Catheter. — Hartmann, Ueber die Luftdusche und ihre Anwendung in der Ohrenheilkunde. Virchow's Archiv. Bd. 70. 1877. — Bing, Allgem. Wien. med. Ztg. Nr. 7. 1878. — Lucae, in „Encyklopädie der ges. Heilkunde von Eulenburg". Bd. III. S. 94—102. 1880. — Zaufal, Arch. f. Ohrenheilkde. XVII. S. 1. 1881. (Desinfectionskapseln in Verbindung mit den üblichen Luftduscheapparaten.)

§ 5. Sondirung der Tuba Eustachii.

Bonnafont, Maladies de l'oreille. S. 86. 1860. — Schwartze, Archiv f. Ohrenheilkde. I. S. 87. 1864. II. S. 7. 1865. — Guye, ibid. II. S. 16. 1865. — W. Kramer, Handbuch der Ohrenheilkde. Berlin. S. 134—139. 1867. — Gruber, Lehrbuch der Ohrenheilkde. S. 235—239. 1870. — Wreden, Ein Fall von Verbrennung in der Paukenhöhle etc. Petersb. med. Zeitschr. 1871. S. 20. u. f. in der Anmerkung. — Magnus, Arch. f. Ohrenheilkde. VI. S. 249. 1873.

§ 6. Rhinoscopie.

Czermak, Wien. med. Wochenschr. Nr. 32. 1859. — Czermak, Kehlkopfspiegel. Leipzig 1860. — Türk, Zeitschrift der Gesellschaft der Aerzte zu Wien. Nr. 21. Allgem. Wien. med. Ztg. Nr. 33. 1860. — Dauscher, Zeitschr. der Ges. der Aerzte zu Wien. Nr. 38. 1860. — Voltolini, Die Rhinoscopie u. Pharyngoscopie. Festschrift zur 50jährigen Jubelfeier der Universität Breslau. 1861. 2. Aufl. Breslau 1879. — Semeleder, Rhinoscopie. Leipzig 1862. — Schwartze, Arch.

f. Ohrenheilkde. I. S. 80—83. 1864. — v. Bruns, Die Laryngoscopie und die laryngoscop. Chirurgie. Tübingen 1865. — Türk, Klinik der Krankheiten des Kehlkopfs. Wien 1866. — Löwenberg, Arch. f. Ohrenheilkde. II. S. 102—135. 1867. — Schalle, Ein neuer Apparat zur Untersuchung d. Nasenrachenraums etc. Arch. f. Ohrenheilkde. X. S. 128—151. 1875. — Störk, Laryngoscopie u. Rhinoscopie im Handbuch der Chirurgie von Pitha und Billroth. 1876. — Michel, Krankheiten der Nasenhöhle und des Nasenrachenraums. Berlin 1876. — B. Fränkel in Ziemssen's Handbuch der speciellen Pathologie und Therapie. 1876. — Zaufal, Arch. f. Ohrenheilkde. XII. S. 243—281. (Rhinoscopia anterior.) 1877. — Oertel, Arch. f. klin. Medicin. XXI. Heft 5, 6. S. 543. (Rhinoscopisches Phantom.) 1878. — Baginsky, Die rhinoscopischen Untersuchungs- und Operationsmethoden. Volkmann's Sammlung klin. Vorträge. Nr. 160. 1879. — Habermann, Beitrag zur Untersuchung des Cavum pharyngo-nasale mit den Zaufal'schen Nasenrachentrichtern. Wien. med. Presse. 1881.

§ 7. Hörprüfung.

Bonnafont, Compt. rend. de l'académie. No. 4. S. 139. 1848. Gaz. méd. de Paris. No. 5. — Schmalz, Ueber die Benützung der Stimmgabel zur Untersuchung der nervösen Schwerhörigkeit. Preuss. Vereinszeitung. Nr. 6 und 19. 1848. Oesterr. Wochenschr. Nr. 15. — v. Conta, Ein neuer Hörmesser. Arch. f. Ohrenheilkde. I. S. 107. 1864. — Politzer, Arch. f. Ohrenheilkde. I. S. 59 u. 318. 1864. — Politzer, Neue Untersuchungen über die Anwendung von Stimmgabeln zu diagnostischen Zwecken bei den Krankheiten des Gehörorgans. Wien. med. Wochenschr. 1868. Ref. im Arch. f. Ohrenhlkde. IV. S. 296. — A. Magnus, Arch. f. Ohrenhlkde. V. S. 127. 1870. — Lucae, Die Schallleitung durch die Kopfknochen und ihre Bedeutung für die Diagnostik der Ohrenkrankheiten. Würzburg 1870. — Politzer, Beiträge zu den Gehörprüfungen mittelst der Stimmgabel. Wien. med. Presse. 1869. Nr. 12 u. 13. (Ref. Arch. f. Ohrenheilkde. VI. S. 137.) — Politzer, Wien. med. Presse. 1870. — Lucae, Diagnostische Verwerthung der Kopfknochenleitg. Berl. klin. Wochenschr. 1871. Nr. 10. — Oskar Wolf, Sprache und Ohr. Braunschweig 1871. (Ref. Arch. f. Ohrenheilkde. VI. S. 122.) — Prout, Boston med. and surgical Journal. 1872. — Lucae, Maximalphonometer. Arch. f. Ohrenheilkde. VI. S. 276. 1872. — Lucae, Arch. f. Ohrenheilkde. X. S. 236. 1876. — Kessel, Neuer Hörmesser. Arch. f. Ohrenheilkde. X. S. 273. 1876. — Moos, Patholog. Beobachtungen über die physiolog. Bedeutung der höheren musikal. Töne. Arch. f. Augen- u. Ohrenheilkde. Bd. II. 2. Abth. (Ref. Arch. f. Ohrenheilkde. VII. S. 230. 1873.) — Lucae, Zur Bestimmung der Hörschärfe mittelst Phonometers. Arch. f. Ohrenheilkde. XII. S. 282. 1877. — Politzer, Ueber einen einheitl. Hörmesser. Arch. f. Ohrenhlkde. XII. S. 104. 1877. — Urbantschitsch, Ueber die von der Höhe des Stimmgabeltons und von der Applicationsstelle abhängige Schallleitung durch die Kopfknochen. Arch. f. Ohrenheilkde. XII. S. 207. 1877. — Dennert, Arch. f. Ohrenheilkde. XIII. S. 19. 1878. — Hartmann, Eine neue Methode der Hörprüfung mit Hülfe elektrischer Ströme. (Ref. Arch. f. Ohrenhlkde. XIII. S. 298. 1878.) — Knapp, Zur Diagnose der einseitigen Taubheit. Arch. f. Augen- u. Ohrenhlkde. IV. 2. S. 317. (Ref. Arch. f. Ohrenheilkde. XIII. S. 233. 1879.) — Bürkner, Arch. f. Ohrenheilkde. XIV. S. 96. 1879. — A. Magnus, Ueber Methoden zur Bestimmung der Gehörschärfe. (Vortrag auf dem internationalen medicinischen Congress in Amsterdam.) (Ref. Arch. f. Ohrenheilkde. XVI. S. 153. 1880.) — Hensen, Physiologie des Gehörs. S. 26. 1880. (Craniotympanale Leitung.) — Lucae, Die bei Schwerhörigen zu beobachtende gute Perception der tieferen musikalischen Töne und die physiologische und diagnostische Bedeutung dieser Erscheinung etc. Arch. f. Ohrenheilkde. XV. S. 273. 1880. — Kuhn, Ueber den Audiometer von Hughes. Arch. f. Ohrenhlkde. XVI. S. 158. 1880. — Preusse, Anwendung des Telephons zur Erkennung einseitiger Taubheit. (Ref. Arch. f. Ohrenheilkde. XVI. S. 216. 1880.) — Dennert, Zur Analyse des Gehörorgans durch Töne in ihrer Bedeutung für dasselbe. Berlin. klin. Wochenschr. Nr. 18, 19. 1881. — Kessel, Ueber die Verschiedenheit der Intensität eines linear erregten Schalles in verschiedenen Richtungen. Arch. f. Ohrenhlkde. XVIII. S. 129. 1882. — Kessel, Ueber das Hören von Tönen und Geräuschen. Arch. f. Ohrenheilkde. XVIII. S. 136. 1882. — Lucae, Labyrinthkrankheiten in Eulenburg's Realencyklopädie der ges. med. Wissensch. 1882.

§ 8 (vergl. auch § 7.

Moos, Arch. f. Augen- u. Ohrenheilkde. I. S. 240. (Ref. Arch. f. Ohrenheilkde. V. S. 303.) — L. Müller, Berlin. klin. Wochenschr. 1869. (Ref. Arch. f. Ohrenheilkde. V. S. 303. — Teuber (Lucae), Berlin. klin. Wochenschr. 1869. Nr. 9. (Ref. Arch. f. Ohrenheilkde. V. S. 303.) — Gellée, Gaz. méd. de Paris. 1877. No. 8. — Preusse, Verhandlungen der physiolog. Gesellschaft zu Berlin. 1879. Nr. 15. (Ref. Arch. f. Ohrenheilkde. XVI. S. 216.) — David Coggin, Eine neue Prüfungsmethode auf simulirte einseitige Taubheit. Zeitschr. f. Ohrenheilkde. VIII. 4. S. 294. (Ref. Arch. f. Ohrenheilkde. XVI. S. 125. 1880.) — Voltolini, Monatsschr. f. Ohrenheilkde. 1882. Nr. 9. (Ref. Arch. f. Ohrenhlkde. XX. S. 76.)

Cap. III. Die Krankheiten der Ohrmuschel.

§ 9. Bildungsfehler.

Henkel, Neue med. und chirurgische Anmerkungen. Berlin 1769. — Voigtel, Handbuch der patholog. Anatomie. Halle 1804. — Meckel, Handbuch der patholog. Anatomie. I. S. 400—406. — Beck, Krankheiten des Gehörorgans. Heidelberg und Leipzig 1827. S. 106. — Mich. Jäger, Klin. Beobachtungen über Augen- und Ohrenkrankheiten (v. Ammon's Zeitschrift für Ophth. V, 1). — Lincke, Handbuch der Ohrenheilkunde. I. S. 582. II. S. 440, 1837. — Hyrtl, Beiträge zur patholog. Anatomie des Gehörorgans. Oesterr. med. Jahrb. XI. 1838. (Ursprüngliche Bildungsfehler bei Taubstummen und Missgeburten betreffend). — v. Ammon, Die angeborenen chirurg. Krankheiten des Menschen. Berlin 1839. S. 26. Taf. V. Fig. 12—17. Tafel XXXIII. Fig. 16. — Huschke, Bearbeitung von Sömmerings Anatomie. V. S. 901. 1844. — Schmalz, Verkümmerung der Ohrmuschel mit Fehlen des Gehörgangs. Beiträge etc. Leipzig 1846. S. 1 u. 2. — A. Thompson, Edinburg. Journ. of med. science. April 1847. — Toynbee, Dissection of the ears of deaf and dumb patients. Provincial med. journ. 1847. — Bochdalek, Beitrag zur Pathologie der Gehörwerkzeuge. Prager Vierteljahrsschrift 1847. — Birnbaum, Diss. inaug. Giessen 1848. — Wilde, Aural surgery. Deutsche Uebersetzung 1855. S. 191. — Rau, Lehrbuch 1856. S. 329 bis 344. — Wallmann, Ueber Missbildungen des knöchernen Gehörorgans. Virch. Arch. 1857. VI. S. 603. — Birkett, Transact. of the pathol. society. London 1858. Vol. IX, S. 448. — Stahl, Einige Skizzen über Missstaltungen des äusseren Ohres. Allgem. Zeitschrift für Psychiatrie. XVI. S. 479. 1859. — Toynbee, Diseases of the ear. 1860, S. 15. — Förster, Missbildungen des Menschen. Jena 1861, S. 170. — Heer, Preuss. Med. Zeitung. 1862, S. 75. — M. Schultze, Missbildungen im Bereiche des ersten Kiemenbogens. Virch. Arch. XX, S. 378. — Heusinger, Ueber Halskiemenfisteln von noch nicht beobachteter Form. Virch. Arch. — Betz, Ueber Fistula auris congenita, Memorabilien. VIII. 24. Mai 1863. — Bauer, Ueber die Felsenbeine der Hemicephalen. Diss. inaug. Marburg 1863. — Claudius, Ueber den Schädel der Hemicephalen. Zeitschrift f. rat. Medicin. XXI. 2. 1864. — Kollmann, Beiträge zur Entwickelungsgeschichte des Menschen. Zeitschr. für Biologie. IV. S. 260 u. Tafel VII. — Lucae, Virch. Arch. XXIX, S. 62 u. A. f. O. X, S. 238. — Heusinger, Virch. Arch. XXIX, S. 361. — Virchow, Ibid. XXX, S. 221 und XXXII. S. 518. — Voltolini, M. f. O. II. No. 1, 1866. — Wreden, Petersb. med. Zeitschr. XIII. S. 204. 1867. — Wendt, Angeborene Missbildung des Tragus. Arch. f. Ohrenheilkde. III. S. 31. 1867. — Oeffinger, Ueber einige auffallende Missbildungen des äusseren und inneren Ohres. Zeitschr. f. rat. Medicin. 31. Bd. 1868. (Ref. Arch. f. Ohrenheilkde. IV. S. 292). — Gruber, Lehrbuch 1870. S. 276. — Moos, Arch. f. Augen- und Ohrenheilkde. Bd. II. Abth. II. S. 98. 1872. — Schmitz, Ueber Fistula auris congenita und andere Missbildungen des Ohres. Diss. inaug. Halle 1873. — Strawbridge, Congenitale Missbildung des äusseren Ohres. Transactions of the amer. otolog. society. 1875. (Ref. Arch. f. Ohrenheilkde. XI. S. 185). — Bremer, Om atresia auricularis externa. Nordiskt Medicinskt arkiv. 1877. IX. Bd. Nr. 2. (Ref. Arch. f. Ohrenheilkde. XIII. S. 275). — Urbantschitsch, Monatsschr. f. Ohrenheilkde. 1877. Nr. 7. — Schwartze, Pathologische Anatomie des Ohres. 1878. S. 22—28. — Paget, Fistula auris congenita. The Lancet, 23. Februar 1878. — Schwabach, Zeitschr. f. Ohrenheilkde. VIII. S. 103. 1879. — Moos und Steinbrügge, 1879, ibid.

X. S. 15. (Ref. Arch. f. Ohrenheilkde. XVII. S. 152). — Mignot, Oreille surnuméraire. Acad. de médicine. 2. Dec. 1879. (Ref. Arch. f. Ohrenheilkde. XVII. S. 300). — Knapp, Polyotia, Transactions of the Amer. otolog. Society. Vol. II. part 3. 1879. (Ref. Arch. f. Ohrenheilkde. XVII. S. 113). — David Hunt, Amer. Journ. of otology. III, 1. (Ref. Arch. f. Ohrenheilkde. XVII. S. 221). 1881. — Knapp, Beiderseitig rudimentäre Ohrmuschel mit Fehlen der äusseren Gehörgänge. Zeitschr. f. Ohrenheilkde. XVIII. S. 217). 1882. — Ely, Eine Operation zur Verbesserung der Stellung abstehender Ohrmuscheln. Zeitschr. f. Ohrenheilkde. XI. S. 35. 1882. (Ref. Arch. f. Ohrenheilk. XVIII. 212.) — Kiesselbach, Versuch zur Anlegung eines äusseren Gehörganges bei angeborener Missbildung beider Ohrmuscheln mit Fehlern der äusseren Gehörgänge. Arch. f. Ohrenheilkde. XIX. S. 125. 1883. — Blau, Fälle von Missbildung des äusseren Ohres. Arch. f. Ohrenheilkde. XIX. S. 205. 1883.

§ 10. Traumatische Verletzungen.

Dieffenbach, Von dem Wiederersatz des äusseren Ohres. In seinen chirurgischen Erfahrungen, besonders über die Wiederherstellung zerstörter Theile des menschlichen Körpers nach neuen Methoden. Abth. II. Berlin 1830. S. 116 bis 120. Tafel VIII. Fig. 4 und 5. — Wendt, Verletzungen der Ohrmuschel. Arch. f. Ohrenheilk. III. S. 32. 1867. — Kipp, Arch. f. Ohrenheilkde. VIII. S. 296. 1874. — Blake, Arch. f. Ohrenheilkde. IX. S. 189. 1875. — Trautmann, Verletzungen des Ohres in gerichtsärztlicher Beziehung. Handbuch der gerichtlichen Medicin von Maschka. Bd. I. S. 381. (Ref. Arch. f. Ohrenheilkde. XVII. S. 229.) 1881. — Kirchner, Beitrag zur Topographie der äusseren Ohrtheile mit Berücksichtigung der hier einwirkenden Verletzungen. Habilitationsschrift 1881. (Ref. Arch. f. Ohren. XVIII. S. 97). — Blau, Verbrennung der Ohrmuschel durch Carbolsäure. Arch. f. Ohrenheilkde. XIX. S. 204. 1883.

§ 11. Othaematoma.

Bird, Journ. von Gräfe und Walther, 1833. XIX. S. 631. — Saxe, De othaematomate vesanorum commentatio Diss. inaug. Leipzig 1853. Mit Literaturangabe bis 1852. — R. Hofmann, Oesterr. Zeitschr. f. prakt. Heilkunde. 1862. Nr. 33. — Haase (Henle's und Pfeuffers Zeitschr. III. Reihe. Bd. 24. S. 82. 1865) gibt vollständiges Literaturverzeichniss von 1833—1864. — Virchow, Geschwülste. I. S. 135. — L. Meyer, Virchow's Arch. XXXVII. Heft 4. — Gudden, Zeitschr. f. Psychiatrie, XVIII. — Parreidt (resp. Schweigger-Seidel), De chondromalacia quae sit praecipua causa othaematomatis. Diss. inaug. Halle 1864. — Dumont, Othaematom in beiden Conchis. Berl. klin. Wochenschr. 1866. Nr. 28. — Haupt, Diss. inaug. Würzburg 1867. (Ref. Arch. f. Ohrenheilkde. IV. S. 143). — Trautmann, Arch. f. Ohrenheilkde. VII. S. 114. 1873. — Pollak, Beitrag zur patholog. Histologie des Ohrknorpels, Monatschr. f. Ohrenheilkde. 1879. Nr. 7. (Ref. Arch. f. Ohrenheilkde. XVI. S. 217.) — W. Meyer, Massage. Arch. für Ohrenheilkde. XVI. S. 161. 1880. — Blake, Amerik. Journ. of otology. III. 3. (Ref. Arch. f. Ohrenheilkde. XVIII. S. 198. 1882.

Fälle von Othaematomen bei Nichtirren.

Heyfelder, Rust's Magazin. Bd. 66. Hft. 2. S. 297. — Weymann, De haematomate auriculae. Berol. 1850. S. 9. — Hutchinson, med. times and gazette 1862. Dec. S. 603. — Schwartze, Arch. f. Ohrenheilkde. II. S. 213. 1865. — Wendt, ibidem. III. S. 29. 1867. — Brunner, ibidem. V. S. 26. 1870. — Steinbrügge, Zeitschr. f. Ohrenheilkde. IX. 2. 1879. (Ref. Arch. f. Ohrenheilkde. XVI. S. 220.) 1880. — Bürkner, Arch. f. Ohrenheilkde. XVII. S. 189. 1881. — Weil, Zur Casuistik der Othaematome. Monatschr. f. Ohrenheilkde. 1883. Nr. 3. — Blau, Arch. f. Ohrenheilkde. XIX, S. 203. 1883. — Wagenhäuser, Doppelseitiges Othaematom. Arch. f. Ohrenheilkde. XIX. S. 58. 1883.

§ 12. Perichondritis auriculae. Eczem. Herpes.

Chimani, Arch. f. Ohrenheikde. II. S. 169—171. 1867. — Roosa, Transactions of the American otological society. 1872. S. 123—127. — Pomeroy, ibid. 1875. S. 83—86. Refer. im Arch. f. Ohrenheilkde. XI. S. 188. —Pooley, New York med. record. March. 19. 1880. — Knapp, Zeitschr. f. Ohrenheilkde. X. S. 42.

bis 48. 1881. (Refer. in Arch. f. Ohrenheilkde. XVII. S. 154.) — H. Auspitz, Das Eczem des äusseren Ohres. Arch. f. Ohrenheilkde. I. S. 123. 1864. — Wendt, ibid. III. S. 28. 1867. — Gruber, Ueber Eczem am äusseren Ohrtheile. Monatsschrift f. Ohrenheilkde. 1877. Nr. 2. — Voltolini, Krankheiten der Ohrmuschel. Monatschr. f. Ohrenheilkde. 1868. Nr. 1, 4. — J. Orne Green, Transactions of the American Otological society. 1874. (in „Neuralgia in and about the ear") and Amer. Journ. of otology. Vol. III. Nr. 2.) — Gruber, Ueber Herpes auricularis. Monatschr. f. Ohrenheilk. IX. 5. Mai 1875. (Refer. im Arch. f. Ohrenheilkde. X. S. 221.) — Knapp, Die Höllensteinbehandlung des Eczems der Ohren. Zeitschrift f. Ohrenheilkde. X. 3. S. 180. (Refer. im Arch. f. Ohrenheilkde. XVIII. S. 107. 1882.) — Ladreit de Lacharrière, Note sur l'herpès de l'oreille, Annal. des maladies de l'oreille. 1877. S. 349—394. (Refer. im Arch. f. Ohrenheilkde. XIII. S. 290.)

§ 13. Neubildungen.

Chr. E. Fischer, Commentatio de cancro auris humane. Lüneburg 1804. Habilitationsschrift (Geschwulst 12 cm hoch und 6 cm breit. Abgetragen mit dem Messer. Heilung). — Mitteldorpf, Galvanocaustik. S. 111. 1854. — Wilde, Practical observations etc. S. 193. 1855. — v. Bruns, Handbuch der practischen Chirurgie. 1859. Abth. II. S. 135, Abth. II. S. 167. — A. Wagner, Königsb. med. Jahrb. 1859. II. S. 115. — Demarquay, Gaz. des hôp. 1864. No. 84. (Fibröse Geschwülste des Ohrläppchens bei Negerinnen und Mulattinnen durch schwere Ohrgehänge). — Berend, Deutsche Klinik. 1864. S. 483. — Velpeau, Cancroid des Ohrknorpels. Gaz. des hôp. 1864. No. 27. — O. Saint-Vel, Ueber Fibrome. Gaz. des hôp. 1864. No. 84. (Ref. Arch. f. Ohrenhkde. II. S. 152.) — Virchow, Geschwülste. III. 1867. S. 347. (Auriculäre Angiome.) — Jüngken, Berl. klin. Wochenschrift. 1869. No. 8. (Gefässgeschwülste.) — J. Neumann, Lupus an der Ohrmuschel. Monatsschr. f. Ohrenhkde. 1869. No. 7. (Ref. Arch. f. Ohrenhkde. VI. S. 150.) — Knapp, Fibrome des Lobulus. (Arch. f. Augen- u. Ohrenhkde. V. 1. S. 215.) (Ref. Arch. f. Ohrenhkde. XIII. 1878. S. 237.) — Chimani, Arch. f. Ohrenheilkde. VII. 1870. S. 62. — Rondot, Sarcome du lobule de l'oreille. Gaz. méd. de Paris. 1875. No. 26. (Ref. Arch. f. Ohrenheilkde. X. S. 252.) — Kipp, Angioma cavernosum des Ohrläppchen. Transact. of the american otolog. society. 1875. (Ref. Arch. f. Ohrenheilkde. XI. S. 187.) — Strawbridge, Fibrome am Ohrläppchen. Ibid. (Ref. Arch. f. Ohrenheilkde. XI. S. 188.) — Agnew, Myxofibrom der Ohrmuschel. Transact. of the amer. otolog. society. 1878. (Ref. Arch. für Ohrenheilkde. XV. S. 46.)

Cap. IV. Die Krankheiten des äusseren Gehörgangs.

§ 15. Bildungsfehler.

Wreden, St. Petersb. med. Zeitschr. 1863. Heft 11. (Ref. Arch. f. Ohrenhkde. II. S. 168). — Welcker, Ueber knöcherne Verengerung und Verschliessung des äusseren Gehörganges. Arch. f. Ohrenhkde. I. 1864. S. 163, mit Nachtrag ibid. S. 269. — Rose, Ueberzählige Gehörknöchelchen in Verbindung mit angeborenem Verschluss des äusseren Gehörganges. Monatsschr. f. Geburtsh. Bd. 27. (Ref. Arch. f. Ohrenhkde. III. S. 251.) — Strawbridge, Ref. Arch. f. Ohrenhkde. XI. 1876. S. 187. — Bremer, Nordiskt medicinskt Arkiv. Bd. IX. No. 2. (Ref. Arch. f. Ohrenhkde. XIII. 1878. S. 275.) — J. Kirk-Dunkanson, Ref. Arch. f. Ohrenhkde. XIV. 1879. S. 62. — Lucae, Arch. f. Ohrenhkde. XIV. 1879. S. 126. — Hessler, Arch. f. Ohrenhkde. XVI. 1880. S. 82. — Moos und Steinbrügge, Zeitschr. f. Ohrenhkde. X. S. 15. Ref. Arch. f. Ohrenhkde. XVII. S. 152. — Knapp, Beiderseitig rudimentäre Ohrmuschel mit Fehlen der äusseren Gehörgänge. Zeitschr. f. Ohrenhkde. XI. S. 55. (Ref. Arch. f. Ohrenhkde. XVIII. S. 217. — Robb, Ein Fall von Microtie. Amer. Journ. of Otology. 1881. Oct. (Ref. Arch. f. Ohrenhkde. XVIII. S. 220.) — Jacobson, Angeborene Atresie beider Gehörgänge. Arch. f. Ohrenhkde. XIX. 1883. S. 34. — Kiesselbach, Versuch zur Anlegung eines äusseren Gehörganges bei angeborener Missbildung beider Ohrmuscheln mit Fehlen der äusseren Gehörgänge. Arch. f. Ohrenhkde. XIX. 1883. S. 127. Vgl. ausserdem die Literaturangaben zu § 9.

§ 16. Traumatische Verletzungen.

Moos, Schussverletzungen des Ohres. Arch. f. Augen- und Ohrenhkde. Bd. II. S. 119. (Ref. im Arch. f. Ohrenhkde. VI. S. 160.) — Blake, Jahres-

bericht pro 1873. (Ref. Arch. f. Ohrenhkde. IX. S. 189. — Roser, Verletzung des Hirnes vom Gehörgange aus. Arch. f. klin. Chirurgie XX, 3. (Ref. Arch. f. Ohrenhkde. XII. S. 239.) — Schwartze, Pathologische Anatomie des Ohres. 1878. S. 42. — Trautmann, Zur Casuistik der traumatischen Erkrankungen des Gehörorgans. Arch. f. Ohrenhkde. XIV. 1879. S. 115. — Kirchner, Beiträge zur Verletzung des Gehörorgans. Bayr. ärztl. Intellig.-Bl. 1880. No. 30. (Ref. Arch. f. Ohrenhkde. XVII. S. 150.) — Habermann, ibid. XVII. S. 30. 1881. XVIII. S. 78. 1882. — Trautmann, Verletzungen des Ohres in gerichtsärztlicher Beziehung. (Handbuch v. Maschka I, S. 381). (Ref. Arch. f. Ohrenhkde. XVII. S. 229.) — Kirchner, Beitrag zur Topographie der äusseren Ohrtheile mit Berücksichtigung der hier einwirkenden Verletzungen. Habilitationsschrift 1881. (Ref. Arch. f. Ohrenhkde. XVIII. S. 97.) — Bürkner, Forensischer Fall von Fractur des Gehörgangs. Arch. f. Ohrenhkde. XVIII. S. 300. 1882. — Burnett, Injury of the auricle and mastoid portion, followed by facial paralysis. Americ. Journ. of Otology. 1882. April. (Ref. Arch. f. Ohrenhkde. XIX. S. 192. 1883. — Kirchner, Arch. f. Ohrenhkde. XIX. S. 263. 1883. — Bezold, Forensischer Fall von Stichverletzung des Gehörgangs. Berl. klin. Wochenschr. 1883. No. 36. (Ref. Arch. f. Ohrenhkde. XX. S. 216.)

§ 18. Furunkel.

Verneuil, De l'hidrosadénite phlegmoneuse et des abscès sudoripares. Archiv. général. 1864. (Auszug in Schmidt's Jahrb. Bd. 127. Heft 2. S. 189.) — R. Hagen, Die circumscripte Entzündung des äusseren Gehörganges. Pract. Beiträge zur Ohrenhkde. III. Heft. 1867. — Gruber, Ueber umschriebene Entzündungsprozesse in den Wandgebilden des äusseren Gehörgangs. Monatsschr. f. Ohrenhkde. 1868. No. 2, 3. — Löwenberg, Le furoncle de l'oreille et la furonculose. Paris. 1881. — Blau, Otitis externa circumscripta. Arch. f. Ohrenhkde. XIX. S. 206. 1883. — Löwenberg, Ueber die Rollen der Mikroben in Furunkeln des Ohres und Furunculosis. Bericht über den 2. otologischen Congress in Mailand. (Ref. Arch. f. Ohrenhkde. XVI. S. 304. 1880.)

§ 19. Diffuse Entzündung und deren Folgezustände.

Wendt, Arch. f. Ohrenhkde. III. S. 32. 1867. — Gottstein, Die mechanische Erweiterung des äusseren Gehörgangs gleichzeitig als Compression der Gehörgangswände bei Otitis ext. acuta. Berl. klin. Wochenschr. 1868. No. 43. (Ref. Arch. f. Ohrenhkde. IV. S. 300.) — Schwartze, Membranöser Verschluss des Gehörgangs nach Caries. Operation. Völlige Herstellung des Lumens. Arch. f. Ohrenhkde. IX. S. 234. 1875. — Voltolini, Spirit. Vini alcoholisatus gegen Otitis ext. Monatsschrift f. Ohrenhkde. 1877. No. 7. — O. Wolf, Zur operativen Behandlung der Ohreneiterung. Arch. f. Augen- u. Ohrenhkde. VI. 207. (Ref. Arch. f. Ohrenhkde. XIII. S. 271) 1878. — Gruber, Zur Behandlung des Ohrenflusses. Allg. Wiener med. Ztg. 1878, 1, 2. (Ref. Arch. f. Ohrenhkde. XIV. S. 282.) — Gruber, Ueber die Wirkung der medicamentösen Gelatinpräparate bei Otitis externa. Monatsschr. f. Ohrenhkde. 1878. No. 2. (Ref. Arch. f. Ohrenhkde. XIV. S. 283.) — Weil, Circumscripte desquamative Entzündung des äusseren Gehörganges. Monatsschr. f. Ohrenhkde. 1881. No. 3. (Ref. Arch. f. Ohrenhkde. XVII. S. 301. — Creswell-Baber, On diffuse inflammation of the external auditory canal. British med. Journ. July 9th 1881. (Ref. Arch. f. Ohrenhkde. XVIII. S. 100.) — Bürkner, Arch. f. Ohrenhkde. XVIII. S. 117. 1882. — Ayres, Knöcherner Verschluss des Gehörgangs. Durchbohrung desselben mit der Zahnbohrmaschine. Zeitschr. f. Ohrenhkde. XI., 2. S. 95. 1883. (Ref. Arch. f. Ohrenhkde. XIX. S. 90.)

§ 20. Geschwürsbildung.

Toynbee, Krankheiten des Ohrs, Uebersetzung von Moos S. 83. — Bei Diphtheritis: Wreden, Monatsschr. f. Ohrenhkde. 1868. No. 10. S. 154. — Moos, Arch. f. Ohrenhkde. VI. S. 162. 1872. — Burckhardt-Merian, Samml. klin. Vorträge von Volkmann No. 182. (Ref. im Arch. f. Ohrenhkde. XVI. S. 291. 1880. — Blau, Berlin. klin. Wochenschr. 1881. No. 49. — Burnett, Reflectorische Geschwürsbildung im äusseren Gehörgang etc. in Folge von Zahncaries.

Americ. Journ. of otology. II. Bd. 4. Heft. (Ref. im Arch. f. Ohrenhkde. XVII. S. 232.) — Bei Syphilis: Schwartze, Arch. f. Ohrenhkde. IV. S. 262. 1869. Hinton (Supplement zu Toynbee Cap. III). (Ref. im Arch. f. Ohrenhkde. V. S. 217. 1870. — Buck, Americ. Journ. of otology. 1879. I. (Ref. Arch. f. Ohrenhkde. XV. S. 54. — Jacobson, Arch. f. Ohrenhkde. XIX. S. 36. 1883. — Bei tuberculöser Meningitis: von Tröltsch, Arch. f. Ohrenhkde. IV. S. 130. 1869.

§ 21. Parasiten.

Thierische Parasiten: Huber, Virchow's Archiv Bd. 22. — Gerlach, Allgemeine Therapie der Hausthiere. 2. Aufl. Berlin 1868. — Zürn, Die thierischen Parasiten auf und in dem Körper unserer Haussäugethiere. 1872. — Zürn, Die Ohrkrankheiten der Kaninchen. Deutsche Zeitschr. f. Thiermedicin und vergl. Pathologie. 1. Bd. 1870. — v. Tröltsch, Arch. f. Ohrenhkde. IX. S. 198. 1875. Trautmann, Protokoll der Section f. Ohrenhkde. auf der Versammlung deutscher Naturforscher und Aerzte zu Hamburg. 1876. Arch. f. Ohrenhkde. XI. S. 272. — Pflanzliche Parasiten: Mayer, Müller's Arch. f. Anat. u. Phys. 1844. S. 404. — Pacini, Gaz. med. Ital. 1851. I. Ser. II. — Virchow, Virchow's Archiv IX. S. 568. 1856. — Grove, Quarterly Journ. 1857. Vol. V. S. 161. — Cramer, Vierteljahrsschr. der naturforsch. Gesellsch. zu Zürich. 1859. u. 1860. (Ref. Arch. f. Ohrenhkde. IV. S. 307.) — Schwartze, Arch. f. Ohrenhkde. II. S. 5. 1865. — Wreden, Arch. f. Ohrenhkde. III. 1. 1867. — Wreden, Myringomycosis aspergillina. Petersburg. 1868. — Schwartze, Arch. f. Ohrenhkde. IV. S. 154. 1869. — Steudener, Arch. f. Ohrenhkde. V. S. 163. 1870. (Ref. Arch. f. Ohrenhkde. IV. S. 285.) — Hassenstein, Arch. f. Ohrenhkde. IV. S. 162. 1869. — Bezold, Arch. f. Ohrenhkde. V. S. 197. 1870. — Hagen, Zeitschr. f. Parasitenkde. Bd. II. Heft 1. (Ref. Arch. f. Ohrenhkde. V. S. 312.) — A. Liljenroth, Nord. med. ark. IV. 2. No. 13. — Politzer, Wiener med. Wochenschr. 1870. No. 28. — Bezold, Monatsschr. f. Ohrenhkde. 1873. Juli. (Ref. Arch. f. Ohrenhkde. IX. S. 130.) — Wreden, Arch. f. Augen- u. Ohrenhkde. III. Abth. 2. S. 56. 1874. (Ref. Arch. f. Ohrenhkde. IV. S. 128.) — Cassells, Myringomycosis aspergillina. Vortrag in der med. chir. Gesellschaft in Glasgow. 1874. (Ref. Arch. f. Ohrenhkde. X. S. 65.) — Cassells, Fungus ear disease. Glasg. med. Journ. 1875. — Burnett, Aspergillus glaucus innerhalb der Trommelhöhle. 1876. (Ref. Arch. f. Ohrenhkde. XII. S. 311. — Theobald, Amer. Journ. of otology III. S. 119. 1881. (Ref. Arch. f. Ohrenhkde. XVIII. S. 101.) — Burnett, Philadelphia med. Times. 1878. (Ref. Arch. f. Ohrenhkde. XIV. S. 249.) — Burnett, Americ. Journ. of otology. 1879. I, 2. (Ref. Arch. f. Ohrenhkde. XV. S. 52 u. 199.) — Creswell-Baber, On a possible source of error in the diagnosis of fungus in the ear. British med. Journ. March 22. 1879. (Ref. Arch. f. Ohrenhkde. XV. S. 64.) — Löwenberg, Sitzungsbericht der 47. Jahresversammlung der British med. association zu Cork. (Ref. und Discussion Arch. f. Ohrenhkde. XVI. S. 232.) — Bezold, Vortrag im ärztlichen Verein. München am 7. März 1880. (Ref. Arch. f. Ohrenhkde. XVI. S. 295.) — Löwenberg, Die pflanzlichen Parasiten im menschlichen Ohre, ihre Aetiologie, Prophylaxe und Behandlung. Gaz. hebdom. Paris 1880. (Ref. Arch. f. Ohrenhkde. XVII. S. 140.) — Swan M. Burnett, Otomyces purpureus im menschlichen Ohr. Zeitschrift f. Ohrenhkde. XI, 2. S. 89. (Ref. Arch. f. Ohrenhkde. XIX. S. 89. 1882.) — Siebenmann (Brugg), die Fadenpilze und ihre Beziehungen zur Otomycosis aspergillina. Zeitschr. f. Ohrenhkde. XII. S. 124. (Ref. Arch. f. Ohrenhkde. XX. S. 155. 1883.)

§ 22. Exostosen des Gehörganges, Balggeschwülste.

Autenrieth, Reils Arch. f. Physiologie IX. S. 349. 1809. — Linke, Handbuch der Ohrenhkde. II. S. 500—502. 1845. — Toynbee, Provincial medical and surgical Journ. 1849. (12 Fälle von Exostosen.) — Syme, Monthly Journ. 1853. May (Abbrechen von gestielten Exostosen.) — Wilde, Pract. Bemerkungen etc. Deutsche Uebersetzung 1855. — Rau, Lehrbuch. Berlin. 1856. S. 194. — C. O. Weber, Die Exostosen und Ecchondrome. Bonn. 1856. — Toynbee, Diseases of the ear. S. 107—119. 1860. — Bonnafont, Bulletin de l'Académie de médecine T. XXIX. S. 29. 13. October 1863. (Durchbohrung der Exostose.) — H. Welcker, Arch. f. Ohrenhkde. I. S. 163. 1864. — Roosa, New York Medical Journ. March 1866. (Eiterretention durch Exostose im Gehörgang. Tod durch Meningitis). — Bonnafont, L'Union médicale. 30. Mai 1868. (3 Fälle, geheilt durch Druck mit graduirten Bougies und oberflächliche Aetzung mit Lapis. — Nélaton, Eléments de pathologie chirurgicale. 2me édition. T. II. S. 478. 1869. — Moos, Ueber doppelseitige

symmetrische Exostosenbildung im äussern Gehörgang. Arch. f. Augen- und Ohrenhkde. II. S. 113. 1871. — Miot, Du rétrécissement du conduit auditif externe. Gaz. des hôpitaux No. 95, 96. 1871. — Roosa, On bony growths in the meatus externus. New-York medic. Journ. March 1872. — Clark, Cure of an exostosis of the auditory canal by electrolysis. British med. Journ. 6. December 1873. (2malige Anwendung der Electrolyse durch 3 Minuten mit Hülfe von Acupuncturnadeln, die in die Geschwulst eingetrieben wurden, mit nachträglichem Abbrechen der Exostose. Vermuthlich war das letzte allein zur Heilung ausreichend.) — Dr. L. B. in Hamburg (Abfeilung). Arch. f. Ohrenhkde. X. S. 110. 1875. — Aldinger (Heineke), (2 Fälle abgetragen durch Meissel). Arch. f. Ohrenhkde. XI. S. 113. 1876. — Matthewson, Transactions of the first Internation. otolog. Congress in New-York. 1876. (Anwendung der Drillbohrmaschine der Zahnärzte.) 1877. — Schwartze, Patholog. Anatomie des Ohres. S. 40. 1878. — Delstanche, Académie royale de médecine de Belgique. Tom. V. 2 fasc. S. 1—66. 28. September 1878. (Durchbohrung.) Auch als Monographie erschienen unter dem Titel: „Contribution à l'étude du conduit auditif externe. Bruxelles 1878. — Field, British med. Journ. 2. Februar 1878. — Victor Bremer, Hospitals-Tidende No. 2. 1879. (Dasselbe in Annales des maladies de l'oreille. S. 316. 1878.) (Meissel und Drillbohrmaschine.) — Blake, On the occurrence of exostoses within the external auditory in praehistoric men. Americ. Journ. of Otology. Vol. II. No. 2. S. 81. Vol. II. No. 4. S. 295. 1880. — Hedinger, Zeitschr. f. Ohrenhkde. X. S. 49. 1881 (betrifft osteoide Umbildung wuchernder Bindegewebsgranulation im Gehörgang). — Balggeschwülste: Toynbee, Med. chir. Transactions XLIV. p. 51. (Ref. Arch. f. Ohrenhkde. I. S. 241.) — Orne-Green, Americ. Journ. of otology. Vol. III. No. 2. (Ref. Arch. f. Ohrenhkde. XVIII. S. 103. Fall 3.) — Condylome im äusseren Gehörgang: Moos, Klinik der Ohrkrankheiten S. 287. — Schwartze, Arch. f. Ohrenheilkunde. IV. S. 262. 1869. — Stöhr, Arch. f. Ohrenhkde. V. S. 130. 1870. — Gruber, Wien. med. Presse 1870. No. 1—6. (Ref. Arch. f. Ohrenhkde. VI. S. 144.) — Hinton, Supplement zu Toynbee. (Ref. Arch. f. Ohrenhkde. V. S. 217.) — — Trautmann, Arch. f. Ohrenhkde. VII. S. 115. 1873. — Buck, Americ. Journ. of otology 1879. I. (Ref. Arch. f. Ohrenhkde. XV. S. 53.) — Knapp, Zeitschr. f. Ohrenhkde. VIII, 2. S. 122. (Ref. Arch. f. Ohrenhkde. XV. S. 175.) — Desprès, Annales des mal. de l'oreille 1878. S. 311. (Ref. Arch. f. Ohrenhkde. XV. S. 204.) — Ravogli, Ref. Arch. f. Ohrenhkde. XVI. S. 311. — Christinneck, Arch. f. Ohrenhkde. XVIII. S. 288. 1882. — Jacobson, Arch. f. Ohrenhkde. XIX. S. 36. 1883. — Christinneck, Arch. f. Ohrenhkde. XX. S. 31. 1883.

Cap. V. Die Krankheiten des Trommelfells.

§ 24. Bildungsfehler.

Bonnafont, Maladies de l'oreille. 1860. S. 278. — v. Tröltsch, Anatomie des Ohres. 1860. S. 23. — Bochdalek, Otologische Beiträge. Prag. Vierteljahrsschr. 1866. Bd. I. S. 35. (Ref. Arch. f. Ohrenhkde. II. S. 302.) — Rose, Monatsschr. f. Geburtsh. u. Frauenkr. Bd. XXVII u. XXVIII. 1866. (Ref. Arch. f. Ohrenhkde. III. S. 251.) — Schmitz, Ueber Fistula auris congenita und andre Missbildungen des Ohres. Diss. inaug. Halle a. S. 1873. (Ref. Arch. f. Ohrenhkde. VIII. S. 301.) — Mori, Ueber einige angeborene Missbildungen des Gehörorganes. (Aus dem pathologisch-anatomischen Institut zu Pavia.) Annal. univ. Vol. 232. S. 24. 250. 1875. (Ref. Arch. f. Ohrenhkde. XI. S. 87.) — v. Tröltsch, Krankheiten des Gehörorganes im Kindesalter. 1880. S. 63.

§ 25. Traumatische Verletzungen des Trommelfells.

Morgagni, De sedibus et causis morborum. Tom. II. Lib. IV. Epist. 52. Art. 25 u. 30. 1761. — Itard, Maladies de l'oreille. T. I. S. 355—378. 1821. — Chimani, Allg. militär-ärztl. Ztg. 1865. No. 49—52. (Ref. Arch. f. Ohrenhkde. II. S. 320.) — Magnus, Arch. f. Ohrenhkde. II. 1867. S. 43. — Wendt, Arch. f. Ohrenhkde. III. 1867. S. 44. — Politzer, Wien. med. Presse. 1868. No. 1—5. (Ref. Arch. f. Ohrenhkde. IV. S. 63.) — Shaw, Boston med. and surgical Journal. 1868. November. (Ref. Arch. f. Ohrenhkde. V. S. 151.) — Gruber, Lehrbuch. 1870. S. 330—343. — Hassenstein, Gerichtsärztliche Würdigung der Läsionen des Gehörorgans durch Schlag. Berl. klin. Wochenschr. No. 9. 1871. — Ogston,

Arch. f. Ohrenhkde. VI. S. 268. 1872. — Sitzungsprotocoll der Section f. Ohrenhkde. auf der 45. Versammlung deutscher Naturforscher und Aerzte zu Leipzig. 1872. (Ref. im Arch. f. Ohrenhkde. VI. S. 297.) — Politzer, Ueber traumatische Trommelfellrupturen mit besonderer Rücksicht auf die forensische Praxis. Wien. med. Wochenschrift. No. 35, 36. 1872. (Ref. Arch. f. Ohrenhkde. VI. S. 284.) — Zaufal, Casuistische Beiträge zu den traumatischen Verletzungen des Trommelfells. Arch. f. Ohrenhkde. VII. S. 188—205. 1873. Ibid. S. 280—287. Bd. VIII. S. 31—49. 1874. — Trautmann, Arch. f. Ohrenhkde. VII. S. 117. 1873. — Herz, Ueber traumatische Rupturen des Trommelfells. Diss. inaug. Halle a. S. (Ref. Arch. f. Ohrenhkde. VIII. S. 300.) — Eysell, Arch. f. Ohrenhkde. VII. S. 208. 1873. — Blake, Ref. Arch. f. Ohrenhkde. IX. S. 189. 1874. — Parreidt, Fall von traumatischer Ruptur des Trommelfells mit Symptomen von Labyrinthreizung. Arch. f. Ohrenhkde. IX. S. 179. 1875. — Schalle, Bericht über die Ohrenstation im Garnisonlazareth zu Dresden. Arch. f. Ohrenhkde. XII. S. 13—45. 1877. — v. Tröltsch, Lehrbuch. 6. Aufl. S. 144—150. 1877. — Politzer, Lehrbuch. I. Bd. S. 260—270. 1878. — Chimani, Erfahrungen über Trommelfellrupturen im Garnisonspital zu Wien. No. 1. 1878. (Im Lehrbuch der Ohrenhkde. von Politzer. S. 271—273.) — Trautmann, Arch. f. Ohrenhkde. XIV. S. 115. 1879. — Urbantschitsch, Ueber die Begutachtung des Hörorgans in forensischer Beziehung und mit Rücksicht auf das Versicherungswesen. Wien. Klinik. (Schnitzler.) 1880. — Kirchner, Bayr. ärztl. Intelligenzblatt No. 30. 1880. (Ref. Arch. f. Ohrenhkde. XVII. S. 150.) — Bürkner, Arch. f. Ohrenhkde. XVI. S. 58. 1880. — Hessler, ibid. S. 74. — Trautmann, Verletzungen des Ohres in gerichtsärztlicher Beziehung (in Maschka, Handbuch der gerichtlichen Medicin. S. 391—404). 1881. — Habermann, Arch. f. Ohrenhkde. XVII. S. 31. 1881. — Hessler, ibid. S. 52. — Marian, ibid. S. 84. — Bürkner, ibid. S. 184. — Habermann, Arch. f. Ohrenhkde. XVIII. S. 78. 1882. — Bezold, Verbrühung des Trommelfells. Arch. f. Ohrenhkde. XVIII. 1. S. 49—58. 1882. — Schwartze, Traumatische Ruptur des Trommelfells mit nachfolgender Otitis media purulenta und centraler Caries des Warzenfortsatzes. Heilung. Arch. f. Ohrenhkde. XIX. S. 224. 1883. — Marian, Arch. f. Ohrenhkde. XX. S. 17. 1883. — Christinneck, ibid. S. 32.

§ 26. Entzündung, Trommelfellgeschwüre.

Cassebohm, Tractatus IV Anatomici de aure humana. 1734. (Beschreibt zuerst die Kalkablagerungen im Trommelfell.) — Gniditsch, De morbis membranae tymp. Diss. inaug. Leipzig. 1870. — Platner, Diss. de morbis membranae tympani. Leipzig. 1780. — v. Tröltsch, Die Krankheiten des Trommelfells. Wien. med. Wochenschrift. No. 9, 10. 1861. — Politzer, Beleuchtungsbilder des Trommelfells. Wien. 1865. — Nassiloff, Myringitis villosa. Med. Centralbl. No. 11. 1867. (Ref. Arch. f. Ohrenhkde. IV. 58.) — Boek, Ueber Abscesse im Trommelfell. Arch. f. Ohrenhkde. II. S. 135. 1867. — C. E. E. Hoffmann, Ueber multiple Perforation des Trommelfells bei Typhus. Arch. f. Ohrenhkde. IV. S. 277. 1868. — Gottstein, Arch. f. Ohrenhkde. IV. S. 71. 1869. — Kessel, Zur Myringitis villosa. Arch. f. Ohrenhkde. V. S. 250. 1870. — Voltolini, Krankheiten des Trommelfells. Monatschr. f. Ohrenhkde. 1870. No. 11, 12 u. 1871 No. 1 u. 2. — Politzer, Ueber Blasenbildung und Exsudatstücke im Trommelfell. Wien. med. Wochenblatt. 1872. (Ref. Arch. f. Ohrenhkde. VI. S. 232.) — Trautmann, Arch. f. Ohrenhkde. VII. S. 144. 1873. — Eysell, ibid. S. 212. 1873. — Hinton, Atlas of the membrana tympani with descriptive text. London. 1874. — Gruber, Myringitis. Monatschr. f. Ohrenhkde. 1875. 9. (Ref. Arch. f. Ohrenhkde. XI. S. 192.) — Bezold, Croupöse Entzündung. Virchow's Arch. f. Ohrenhkde. Heft 3. S 348. 1877. — Schwartze, Pathologische Anatomie des Ohres. Berlin. S. 50—69. 1878. — Bürkner, Arch f. Ohrenhkde. XV. S. 221. 1880. — Gottstein, Acute desquamative Myringitis. (Otolog. Congress in Mailand. 1880.) (Ref. Arch. f. Ohrenhkde. XVI. S. 311.) — Bing, Zur Casuistik der Trommelfellentzündung. Wien. med. Blätter. No. 38, 39. 1880. (Ref. Arch. f. Ohrenhkde. XVII. S. 149.) — Marian, Trommelfellabscesse. Arch. f. Ohrenhkde. XXII. S. 84. 1881. — Hessler, Myringitis tuberculosa. Arch. f. Ohrenhkde. XVII. S. 48. 1881. — Stacke, Myringitis tuberculosa. Ibid. XX. S. 270. 1884. — Trommelfellgeschwüre: Toynbee, Diseases of the ear. S. 145. — Wilde, Practische Bemerkungen etc. Uebersetzung. S. 271. — Politzer, Beleuchtungsbilder des Trommelfells. S. 66. — v. Tröltsch, Lehrbuch. 4. Aufl. S. 119. — Schwartze, Arch. f. Ohrenhkde. IV. S. 247. 1869. — J. Orne Green, Transactions of the American otological society. S. 111. 1873.

§ 27. Neubildungen.

Buck, Cavernöses Angiom d. Trommelfells. Arch. f. Ohren- u. Augenhkde. Bd. II. S. 182. 1867. — Hinton, Sebaceous tumor. Arch. f. Ohrenhkde. II. S. 151. 1867. — Buck, Horngewächs. Transactions of the Amer. otolog. society. 1872. (Ref. in Arch. f. Ohrenhkde. VII. S. 76.) — Wendt, Ueber ein endotheliales Cholesteatom des Trommelfells. Arch. f. Heilkde. von Wagner. Bd. XV. 1874. (Ref. Arch. f. Ohrenhkde. Bd. IX. S. 281. 1875.) — Urbantschitsch, Ueber eine eigenthümliche Form von Epitelialauflagerung am Trommelfell. Arch. f. Ohrenhkde. X. S. 7. 1876. — Küpper, Cholesteatom des Trommelfells. Arch. f. Ohrenhkde. XI. S. 18. 1876. — Buck, Gefässgeschwulst am Trommelfell. Transactions of the American otolog. society. Vol. II. part 5. (Ref. Arch. f. Ohrenhkde. XVIII. S. 219.) 1882.

Cap. VI. Die Krankheiten der Paukenhöhle.

§ 29. Traumatische Verletzungen.

Wendt, Schussverletzung des Mittelohrs. Arch. f. Ohrenhkde. III. S. 171. 1867. — Wreden, Fall von Verbrennung der Paukenhöhle durch Liq. Ammonii caustici. Petersb. med. Zeitschr. 1871. (Ref. Arch. f. Ohrenhkde. VI. S. 156.) — Zaufal, Casuistische Beiträge zu den traumatischen Verletzungen des Trommelfells. Arch. f. Ohrenhkde. VIII. S. 31. 1874. — Terrillon, Coup de pistolet dans l'oreille. Annales des mal. de l'oreille. 1878. S. 249. (Ref. Arch. f. Ohrenhkde. XIV. S. 257.) — Schwartze, Stichverletzung des Ohres mit Ausfluss von Liquor cerebro-spinalis. Heilung. Arch. f. Ohrenhkde. XVII. S. 117. 1881. — Körner, Schussverletzung des Ohres. Ibid. S. 195. — Trautmann, Verletzungen des Mittelohres. In Maschka's Handbuch der gerichtlichen Medicin. 1. Bd. (Ref. Arch. f. Ohrenhkde. XVII. S. 230.) — Ruhsmore, Fall von Hämorrhagie aus der Trommelhöhle, wahrsch. durch Schädelfractur veranlasst. Zeitschr. f. Ohrenhkde. XI, 2. S. 103. (Ref. Arch. f. Ohrenhkde. XIX. S. 91.)

§ 30 Acuter Catarrh.

Duverney, Traité de l'organe de l'ouie. Paris. 1683. Part III. S. 184. — Otto, Seltene Beobachtungen zur Anatomie etc. 1. Heft. Breslau. 1816. S. 111. — Saissy, Essai sur les maladies de l'oreille interne. Paris et Lyon. Deutsch von Fitzler. Ilmenau. 1829. — Deleau, Traité du cathétérisme de la trompe d'Eustache etc. Paris. 1838. — Kuh, De inflammatione auris mediae. Breslau. 1842. — Ulrich, Ueber den Catarrh des mittleren Ohres. Med. Jahrbücher des österr. Staates. 1847. Oct., Nov., Dec. — Schwartze, Studien und Beobachtungen über die künstliche Perforation des Trommelfells. Arch. f. Ohrenhkde. II. S. 245. 1866. Ibid. III. S. 281. 1867. — A. Politzer, Ueber bewegliche Exsudate in der Trommelhöhle. Wien. med. Presse. 1869. — A. Politzer, Therapie der beweglichen Exsudate in der Trommelhöhle. Wien. med. Wochenschr. 1870. — A. Politzer, Ueber Blasenbildungen und Exsudatsäcke im Trommelfelle. Wien. med. Wochenschr. 1873. (Ref. Arch. f. Ohrenhkde. VI. S. 232.) — Wendt, in Wagner's Arch. f. Hkde. XI—XV. (1870—1874.) — Berndgen, Ein Fall von Fortleitung eines entzündlichen Vorganges vom Gehirn nach der Paukenhöhle. Monatsschr. f. Ohrenhkde. 1877. März. (Ref. Arch. f. Ohrenhkde. XII. S. 309.) — Schwartze, Pathologische Anatomie des Ohres. 1878. S. 75. — Blake, Acute congestion of the upper portion of the tympanic cavity and membrana tympani. Amer. Journ. of otolog. April. 1882. (Ref. Arch. f. Ohrenhkde. XIX. S. 190.) — Ueber serösen Catarrh: Politzer, Wien. Med. Wochenschr. 1867. (Ref. Arch. f. Ohrenhkde. III. S. 328.) — Schwartze, Paracentese des Trommelfells. 1868. — Zaufal, Arch. f. Ohrenhkde. V. S. 38. 1870. — Wendt, Arch. f. Hkde. von E. Wagner. XIII. S. 158—161. 1872. — Moos, Arch. f. Augen- u. Ohrenhkde. I, 2. 1872. — — Blake, Acupunctur und Drainage bei der Behandlung des serösen Ergusses in die Trommelhöhle. Transactions of the Amer. otological society. Juli. 1878. (Ref. Arch. f. Ohrenhkde. XV. S. 45.)

§ 31. Chronischer Catarrh.

Deleau, Extrait d'un ouvrage inédit, intitulé traitement des maladies de l'oreille moyenne, qui engendrent la surdité. Paris. 1830. — v. Tröltsch, Ana-

tomische Beiträge zur Ohrenheilkunde. Virchow's Archiv. Bd. XVII. 1859. — Schwartze, Sectionsergebnisse. Arch. f. Ohrenhkde. I. S. 214, 216. 1864. — Schwartze, Synechie des Trommelfells mit Promontorium und Steigbügel. Heilung. Arch. f. Ohrenhkde. II. S. 207. 1867. — Politzer, Ueber luftdichte Obturation des äusseren Gehörganges als Heilmittel bei chronischen Mittelohrcatarrhen. Wien. med. Wochenschr. 1867. (Ref. Arch. f. Ohrenhkde. IV. S. 62.) — Lucae, Ueber einen bisher nicht erwähnten Zusammenhang zwischen Nasen- und Ohrenkrankheiten. Arch. f. Ohrenhkde. IV. S. 188. 1869. — Politzer, Ueber bewegliche Exsudate in der Trommelhöhle. Wien. med. Presse. 1869. (Ref. Arch. f. Ohrenhkde. V. S. 148.) — Politzer, Therapie der beweglichen Exsudate in der Trommelhöhle. Wiener med. Wochenschr. 1870. Nr. 35, 37, 39, 41. (Ref. f. Arch. Ohrenhkde. VI. S. 155.) — Voltolini, Die polypösen Wucherungen der Schleimhaut im Cavum pharyngo-nasale als Ursache der Schwerhörigkeit. Monatsschr. f. Ohrenhkde. 1871. No. 5. — Tröltsch, Arch. f. Ohrenhkde. VI. S. 52, 54, 55, 56, 65, 69, 71, 72, 73. 1871. — Schwartze, Zur Diagnose der Secretanhäufung in der Paukenhöhle. Arch. f. Ohrenheilkde. VI. S. 173. 1872. — Politzer, Ueber die Anwendung des Trommelhöhlen-Catheters. Wien. medicin. Wochenblatt. 1873. No. 9, 10, 11. (Refer. Arch. f. Ohrenheilkde. VIII. S. 288.) — W. Meyer, Ueber adenoide Vegetationen in der Nasenrachenhöhle. Archiv f. Ohrenheilkde. VII. S. 241. 1873 u. VIII. S. 129, 241. 1874. — Wendt, Neugebildete Membranen im Mittelohr. Arch. f. Ohrenheilkde. VIII. S. 217. 1874. — Politzer, Ueber Entfernung beweglicher Exsudate aus der Trommelhöhle. Wien. medicin. Wochenschr. 1874. No. 43. (Refer. Arch f. Ohrenheilkde. X. S. 58.) — J. Gruber, Ein neues Verfahren zur Herausbeförderung flüssiger Substanzen aus den Räumen des Mittelohres (Saugspritze). Monatschr. f. Ohrenhkde. 1874. No. 12. (Ref. Arch f. Ohrenhkde. X. S. 56.) — Hinton, The questions of aural surgery. London. 1874. (Ref. Arch. f. Ohrenhkde. X. S. 212.) — Delstanche, père, Ueber Entfernung schleimiger Exsudate aus der Paukenhöhle. Arch. f. Ohrenhkde. IX. S. 174. 1875. — Wendt, Neugebildete Membranen u. Stränge im Mittelohr. Arch. f. Ohrenhkde. von E. Wagner. Bd. XV. (Ref. Arch. f. Ohrenhkde. IX. 1875.) — Wendt, Polypöse Hypertrophie der Schleimhaut des Mittelohres. Arch. f. Heilkde. von E. Wagner. Bd. XIV. (Ref. Arch. f. Ohrenhkde. IX. S. 119. 1875.) — Lucae, Die trockne Nasendusche. Berl. klin. Wochenschr. 1876. No. 11. — C. Michel, Die Krankheiten der Nasenhöhle und des Nasenrachenraumes. Berlin 1876. — Politzer, Bemerkungen zu den Referaten des Herrn Dr. Trautmann. Arch. f. Ohrenhkde. XI. S. 93. 1876. — Schalle, Zur Diagnose des chron. Catarrhs. Arch. f. Ohrenhkde. XII. S. 46. 1877. — Blau, Cerebralerscheinungen bei chronischen Mittelohrcatarrhen. Deutsche Zeitschr. f. pract. Med. 1878. No. 28. (Ref. Arch. f. Ohrenhkde. XIV. S. 255.) — Schalle, Ein Instrument zur Entfernung von Flüssigkeiten aus der Paukenhöhle. Zeitschr. f. Ohrenhkde. VIII. 2. S. 130. 1879. (Ref. Arch. f. Ohrenheilk. XV. S. 177.) — Kirchner, Apparat zur Aspiration und Ausspülung von Exsudatmassen aus der Paukenhöhle. Arch. f. Ohrenhkde. XVIII. S. 157. 1882. — Walb, Ueber die Beziehungen der Tonsillen zum Gehörorgan. Deutsche medic. Wochenschr. 1882. No. 48. (Ref. Arch. f. Ohrenheilkde. XX. S. 77.) — Bürkner, Behandlung von Trommelhöhlenexsudaten. Arch. f. Ohrenhkde. XIX. S. 7. 1883. — Böke, Ueber Gleichgewichtsstörungen und nervöse Affectionen bei Trommelhöhlenleiden. Arch. f. Ohrenhkde. XX. S. 53. 1883.

§ 32. Sclerose.

A. Pagenstecher, Otiatrische Mittheilungen. Deutsche Klinik. 1863. No. 41—43. — Schwartze, Prakt. Beiträge z. Ohrenhkde. Halle. 1863. — A. Politzer, Zur Pathologie u. Therapie der Spannungsanomalien des Trommelfells u. der Gehörknöchelchen. Allgem. Wien. med. Ztg. 1872. — Lucae, Ueber locale Anwendung des Chloralhydrats beim sogen. trocknen, chronischen Mittelohrcatarrh. Berl. klin. Wochenschr. 1872. No. 41. (Ref. Arch. f. Ohrenhkde. VI. S. 283.) — Wendt, Secundäre Veränderungen, besonders der Schleimhaut, im Mittelohr. Arch. f. Heilkde. von E. Wagner. Bd. XIV. (Ref. Arch. f. Ohrenhkde. IX. S. 120. 1875.) — Schwartze, Pathol. Anatomie des Ohres. 1878. S. 85. — Exostosen: Schwartze, Arch. f. Ohrenhkde. I. S. 213. 1864. — Zaufal, Exostose in beiden Paukenhöhlen mit theilweiser Verlegung der Fenestra rotunda. Arch. f. Ohrenhkde. II. S. 48. 1867. — Moos, Arch. f. Augen- und Ohrenhkde. III. S. 76. Fall 7. (Ref. Arch. f. Ohrenhkde. IX. S. 276.) — Synostose des

Steigbügels: Voltolini, Zur Function des Steigbügels und dessen Ankylose in der Fenestra ovalis. Deutsche Klinik. 1859. No. 34, 36. — Politzer, Allg. Wien. med. Ztg. 1862. 24. 27. (Ref. Arch. f. Ohrenhkde. I. S. 249.) — Voltolini, Virch. Arch. Bd. 31. Heft 2. (Ref. Arch. f. Ohrenhkde. II. S. 65. 1867.) — Lucae, Arch. f. Ohrenhkde. II. S. 84. 1867. — Moos, ibid. S. 190. — Schwartze, ibid. S. 289. 1867. Ibid. IV. S. 250, 251. 1869. — Schwartze, Zur Pathologie der Synostose des Steigbügels. Arch. f. Ohrenhkde. V. S 257. 1870. — v. Tröltsch, Arch. f. Ohrenhkde. VI. S. 72. 1872. — Moos, Hyperostose beider Felsenbeine. Ankylose beider Steigbügel. Knöcherner Verschluss des linksseitigen runden Fensters. Arch. f. Augen- und Ohrenhkde. Bd. II. S. 108. (Ref. Arch. f. Ohrenhkde. VI. S. 156.) — Moos, ibid. III. S. 76. (Ref. Arch. f. Ohrenhkde. IX. S. 276.) — Magnus, Arch. f. Ohrenheilkde. XI. S. 244. 1876. — Moos, Sectionsergebnisse. Arch. f. Augen- u. Ohrenhkde. VII. 1. (Ref. Arch. f. Ohrenhkde. XIV. S. 274. Fall 6.)

§ 33. Acute eitrige Entzündung.

Krukenberg, Jahrb. der ambulatorischen Klinik zu Halle. Halle. 1824. Bd. II. S. 203—252. — Schwarz, Ueber die Ohrentzündung der Kinder. Siebold's Journal für Geburtshülfe. 1825. V. S. 160. — E. Clarke, Beobachtungen über die Ursachen, Folgen u. die Behandlung der Perforation des Trommelfells. Amer. Journ. of the medical sciences. 1858. Januar. — v. Tröltsch, Virchow's Archiv. Bd. XIV. S. 6. 1859. — v. Tröltsch, Arch. f. Ohrenhkde. IV. S. 134. 1869. — Steiner, Eitriger Ohrencatarrh als Ursache der Gehirnerscheinungen bei der sogen. Gehirnpneumonie der Kinder. Jahrb. f. Kinderhkde. 1869. II. 4. (Ref. Arch. f. Ohrenhkde. V. S. 308.) — Gähde, Fall von Meningitis nach Otitis int. ohne Perforation des Trommelfells u. ohne Caries. Arch. f. Ohrenhkde. VIII. S. 98. 1874. — Katz, Ein seltener Fall von acutem eitrigen Mittelohrcatarrh. Knochenlücke in der Fossa jugularis. Berl. klin. Wochenschr. 1879. No. 16. (Ref. Arch. f. Ohrenhkde. XV. S. 204.) — Bezold, Zur antiseptischen Behandlung der Mittelohreiterungen. Arch. f. Ohrenhkde. XV. S. 1. 1879. — Knapp, Ueber primäre acute eitrige Mittelohrentzündung. Zeitschr. f. Ohrenhkde. VIII. S. 36. 1879. (Ref. Arch. f. Ohrenhkde. XV. S. 70.) — Hicks, Ein Fall von acuter Mittelohrentzündung mit Symptomen von Meningitis. Paracentese. Heilung. Amer. Journ. of otology. Bd. III. (Ref. Arch. f. Ohrenhkde. XVI. S. 140. 1880.) — v. Tröltsch, Die Krankheiten des Gehörorgans im Kindesalter. 1880. — Ueber Otitis acuta purulenta infantum in anatomischer Beziehung: Du Verney, Tractatus de organo auditus. Nürnberg. 1684. S. 36. — Koppen, Diss. inaug. 1857. Marburg. — v. Tröltsch, Verhandlungen der physikal. Gesellschaft in Würzburg. IX. 1859. Vergleiche auch im Lehrbuch der Kinderkrankheiten von Gerhard. — Schwartze, Arch. f. Ohrenhkde. I. S. 202—205. 1864. — Wreden, Monatsschr. f. Ohrenhkde. 1868. No. 7. u. f. — Brunner, Beiträge zur Anatomie des mittleren Ohres. Leipzig. 1870. S. 31. — Zaufal, Sectionen des Gehörorgans von Neugeborenen und Säuglingen. Oesterr. Jahrb. f. Pädiatrik. 1870. I. S. 118 u. f. — Wendt, Ueb. d. Verhalten d. Paukenhöhle beim Fötus und Neugeborenen. Arch. f. Hkde. XIV. 1873. — Kutscharianz, Arch. f. Ohrenheilkde. X. S. 118—127. 1874. — Ed. Hofmann, vgl. Arch. f. Ohrenhkde. XI. S. 81. 1875. — Moldenbauer, Arch. f. Heilkde. XVII. S. 498.

§ 34. Croupöse und diphtheritische Entzündung des Mittelohrs.

Wreden, Monatsschr. f. Ohrenheilde. Nr. 10. 1868. — Wendt, Krankheiten des Nasenrachenraumes in Ziemssen's Handbuch. Bd. VII. S. 290. 1874. — Wendt, Sectionsbefunde des Mittelohrs bei Diphtheritis und Croup der benachbarten Schleimhäute. Arch. f. Heilkde. von Wagner, Bd. XI. S. 257. 1876. Bd. XIII. S. 157. (Refer. Arch. f. Ohrenheilkde. VI. S. 166.) — Küpper, Arch. f. Ohrenheilkde. Bd. XI. S. 19. 1876. — Schwartze, Pathologische Anatomie des Ohres. S. 79. 1878. — Trautmann, Arch. f. Ohrenheilkde. XIV. S. 93. 1879. — Burckhardt-Merian, Ueber den Scharlach in seinen Beziehungen zum Gehörorgan. Sammlung klin. Vorträge von Volkmann. Nr. 182. 1880. (Refer. Arch. f. Ohrenheilkde. XVI. S. 291.) — Blau, Berlin. klin. Wochenschr. Nr. 49. 1881. (Refer. Arch. f. Ohrenheilkde. XVIII. S. 305.) — Gottstein, Arch. f. Ohrenheilkde. Bd. XVII. S. 16. 1881. — Loring, A case of death from croupous inflammation of the middle ear, with acute leptomeningitis of the convexity. The Americ. Journ. of otology. Vol. III. Nr. 2. (Refer. im Arch. f. Ohrenheilkde. XVIII. S. 102.) 1882. — Bürkner, Zwei Fälle von lebensgefährlicher Erkrankung

des Ohres in Folge von Diphtherie. Berl. klin. Wochenschr. 1882. Nr. 43. (Refer. im Arch. f. Ohrenheilkde. XX. S. 68.) — Moos und Steinbrügge, Histologische Befunde an 6 Schläfenbeinen dreier an Diphtherie verstorbener Kinder. Zeitschrift f. Ohrenheilkde. XII. 4. S. 229. (Refer. im Arch. f. Ohrenheilkde. XX. S. 205.) 1883.

§ 35. Chronische eitrige Entzündung.

Siegle, Therapie chronischer Eiterung des Ohres. Württemb. Corresp.-Blatt 1865. 21. März. (Refer. Arch. f. Ohrenheilk. II. S. 319.) — Politzer, Ueber die Wahl der Adstringentien bei eitrigen Ohrcatarrhen. Wien. med. Presse. 1866. (Arch. f. Ohrenheilkde. II. S. 315.) — Bonnafont, Considérations sur l'otorrhoe. Bull. de l'académie impér. de méd. T. XXXII. 1867. S. 607—617. (Refer. Arch. f. Ohrenheilkde. IV. S. 306.) — Schwartze, Notiz zur kaustischen Behandlung der chronischen Mittelohreiterung. Arch. f. Ohrenheilkde. IV. 1. 1868; Nachtrag dazu ibid. XI. S. 121. — Hagen, Die Carbolsäure und ihre Anwendung in der Ohrenheilkde. Practische Beiträge zur Ohrenheilkde. Hft. 5. 1868. (Refer. Arch. f. Ohrenheilkde. IV. S. 303.) — Schwartze, Notiz über Galvanocaustik im Ohre. Arch. f. Ohrenheilkde. IV. 7. 1868. — v. Tröltsch, Anatomische Beiträge zur Lehre von der Ohreneiterung. Arch. f. Ohrenheilkde. IV. 125 ff. 1869. — C. E. E. Hoffmann, Ueber multiple Perforation des Trommelfells bei Typhus. Arch. f. Ohrenheilkde. IV. S. 277. 1869. — Jacoby, Beiträge zur Casuistik der galvanocaustischen Behandlung intraauriculärer Neubildungen. Arch. f. Ohrenhkde. V, S. 1. 1870. — Grossmann, Zur Therapie der Otorrhoe. Ung. med. chirurg. Presse. 1870. Nr. 20, 22. (Ref. Arch. f. Ohrenheilkde. VI. S. 145.) — Voltolini, Die Anwendung der Galvanocaustik. 2. Aufl. Wien 1872. — Schwartze, Historische und kritische Bemerkungen zur allgemeinen Therapie der Ohrkrankheiten. Arch. f. Ohrenheilkde. VII. S. 32. 1873. — Jacoby, Behandlungsresultate bei complicirten Otorrhoen, gewonnen mit Hülfe der caustischen, resp. galvanocaustischen Methode. Arch. f. Ohrenheilkde. VI. 235. 1873. — Politzer, Studien über Gefässveränderungen in der erkrankten Mittelohrauskleidung. Arch. f. Ohrenheilkde. VII. S. 11. 1873. — Cassells, Arch. f. Ohrenheilkde. X. 73. (Refer. aus Transactions of the Americ. otol. society.) 1874. — Politzer, Zur Anwendung des Paukenröhrchens. Wien. med. Wochenschr. 1875. — Bezold, Die Salicylsäure in der Ohrenheilkde. Monatsschr. f. Ohrenheilkde. 1875. Nr. 9. (Refer. Arch. f. Ohrenheilkde. XI. S. 74.) — A. Politzer, Zur Behandlung der chron. Mittelohreiterung. Wien. med. Wochenschr. 1876. — A. Politzer, Arch. f. Ohrenheilkde. XI. S. 40. 1876. Notizen zur Behandl. der chron. Mittelohreiterung. — Politzer, Zur patologischen Histologie der Mittelohrauskleidung. Arch. f. Ohrenheilkde. XI. S. 11. 1876. — Ladreit de Lacharrière, De l'emploi des préparations jodées dans le traitement des maladies de l'oreille. Ann. des maladies de l'oreille. 1876. p. 178. (Refer. Arch. f. Ohrenheilkde. XI. S. 260.) — A. Carl, Ein Beitrag zur Frage: Enthält die Chorda tympani „Geschmacksfasern"? Arch. f. Ohrenheilkde. X. S. 152. 1876. — Urbantschitsch, Beobachtungen über Anomalien des Geschmacks, der Tastempfindungen und der Speichelsecretion in Folge von Erkrankungen der Paukenhöhle. Stuttgart 1876. (Refer. Arch. f. Ohrenheilkde. XII. S. 66.) — Lucae, Ueber die Anwendung der Gehörgang-Luftdusche bei eitriger Mittelohrentzündung und nach Paracentese des Trommelfelles. Arch. f. Ohrenheilkde. XII. S. 204. 1877. — Schwartze, Patholog. Anatomie des Ohres. 1878. S. 59—65. S. 77—79. S. 80. — Gruber, Zur Behandlung des Ohrenflusses. Allgem. Wien. med. Ztg. 1878. 1, 2. (Ref. Arch. f. Ohrenheilk. XIV. S. 282.) — O. Wolf, Zur operativen Behandlung der Ohreiterung (scharfer Löffel). Arch. f. Augen- und Ohrenheilkde. VI. 207. (Refer. Arch. f. Ohrenheilkde. XIII. S. 271. 1878.) — Lucae, Zur Behandlung der Otit. purul. chron. Berl. klin. Wochenschr. 1878. (Refer. Arch. f. Ohrenheilkde. V. S. 310.) — Urbantschitsch, Wiener Klinik. 1879. 8. Heft. (Refer. Arch. f. Ohrenheilkde. XVI. S. 147.) — Schalle, Eine einfache Methode zur Behandlung der Ohreneiterung (trockene Reinigung). Berl. klin. Wochenschr. 1879. Nr. 32. (Ref. Arch. f. Ohrenhkde. XVI. S. 214.) — Morpurgo, Borsäure. Lo sperimentale. December 1879. (Refer. Arch. f. Ohrenheilkde. XVI. S. 198.) — Becker, Zur Behandlung der Mittelohreiterungen (trockene Reinigung). Monatsschr. f. Ohrenheilkde. 1879. Nr. 5. (Refer. Arch. f. Ohrenheilkde. XVI. S. 138.) — Howe, Ueber die Anwendung von Kali hypermanganicum bei chronischer Otorrhoe. (Refer. Arch. f. Ohrenheilkde. XVI. S. 113.) 1880. — Bezold, Zur antiseptischen Behandlung der Mittelohreiterungen (Borsäure), Arch. f. Ohren-

heilkde. XV. S. 1. 1880. — Politzer, Behandlung der chronischen Mittelohreiterung. Correspondenzbl. f. Schweizer Aerzte. X. 1880. (Refer. Arch. f. Ohrenheilkde. XVII. S. 298.) — Bezold, Zur antiseptischen Behandlung der Mittelohreiterungen. Arch. f. Ohrenheilkde. XV. 1. 1880. — Burnett, Perforationen in der Membrana flaccida. Amer. Journ. of otology. III. 1. Hft. 1880. (Refer. Arch. f. Ohrenheilkde. XVII. S. 220.) — Czarda, Zur Behandlung der chronischen Otorrhoe mit Jodoform. Wien. med. Presse 1880. Nr. 5. (Refer. Arch. f. Ohrenheilkde. XVII. S. 218.) — Spencer, Jodoform und Alaun in ihrer therapeutischen Beziehung zum Ohre. Amer. Journal of otology. Bd. IV. (Refer. Arch. f. Ohrenheilkde. XVI. S. 143. 1880.) — Landenberg, Untersuchungen über Auftreten und Bedeutung von Coccobacterien beim eitrigen Ohrenfluss und über die durch ihre Gegenwart bedingten therapeutischen Indicationen. Zeitchr. f. Ohrenheilkde. X. 3 u. XI. 4. 1881. (Ref. Arch. f. Ohrenheilkde. XXIII. S. 110 u. 186.) — Burckhardt-Merian, Borwatte-Tampons für Ohreiterungen. Correspondenzblatt für Schweizer Aerzte. 1881. (Refer. Arch. f. Ohrenheilkde. XVIII. S. 303.) — Walb, Zur Behandlung der Mittelohreiterung. Deutsche med. Wochenschr. 1881. Nr. 31 und 32. (Refer. Arch. f. Ohrenheilkde. XVIII. S. 201.) — Thaulow, Trockene Behandlung des Ohrenflusses. (Ref. f. Ohrenheilkde. XVIII. S. 182. 1882.) — Eitelberg, Zur Behandlung chronischer Otorrhoe. Wien. med. Presse. 1882. (Refer. Arch. f. Ohrenheilkde. XIX. S. 198.) — Bürkner, Arch. f. Ohrenheilkde. XIX. S. 15. 1883. — Morpurgo, Therapie. Arch. f. Ohrenhkde. XIX. S. 277. 1883. — Morpurgo, Beitrag zur Pathologie und Therapie der Perforationen der Shrapnellschen Membran. Arch. f. Ohrenheilkde. XIX. S. 264. 1883. — Hessler, Beitrag zur Pathologie und Therapie der Perforationen der Shrapnell'schen Membran. Arch. f. Ohrenheilkde. XX. S. 121. 1883. — Blau, Ein Beitrag zur Lehre von der Function der Chorda tympani. Berl. klin. Wochenschr. 1879. Nr. 45 und Arch. f. Ohrenheilkde. XIX. S. 211. 1883. — De Rossi, Resorcin bei chron. Mittelohreiterung. (Refer. f. Ohrenhkde. XIX. S. 177.) 1883. — Wagenhäuser, Sublimat bei chron. Eiterungen des Ohres. Refer. Arch. f. Ohrenheilkde. XX. 1884. S. 292.

Künstliches Trommelfell.

Menière, Traité des maladies de l'oreille par Kramer, traduit par Menière. Paris 1848. S. 526. — Housselle, Deutsche Klinik. Nr. 52. 1854. — Erhard, Deutsche Klinik. Nr. 52. 1854. — Erhard, Ueber Schwerhörigkeit, heilbar durch Druck. Berlin. 1856. — Toynbee, On the use of an artificial membrana tympani in cases of deafness, dependant upon perforation or destruction of the natural organ. London. 1857. — Politzer, Wien. Medicinal-Halle. 1864 und „Beleuchtungsbilder des Trommelfells". S. 117. Anmerkung. — Moos, Arch. f. Ohrenheilkde. S. 119. 1864. — Lochner, Arch. f. Ohrenheilkde. II. S. 147. 1867. — Lucae, Virchow's Arch. Bd. XXIX. S. 20. 1867. Anmerkung. — Hassenstein, Wien. med. Wochenschr. Nr. 77. 1869. — Moos, Ueber Störungen des Geschmacks- und Tastsinns der Zunge in Folge von Application des künstlichen Trommelfells bei grossen Trommelfellperforationen. Arch. f. Augen- u. Ohrenheilkde. Hft. I. S. 207. 1871. — Pomeroy, New-York med. Journ. S. 634. 1872. — Gruber, Zur Lehre vom künstlichen Trommelfell. Wien. med. Presse. Nr. 40. 1874. — Turnbull, A new artificial membrana tympani. The med. and surg. reporter. Dec. 1876. — Blake, Bericht des ersten Congresses der internationalen otolog. Gesellschaft. New-York. 1876. — Hartmann, Ueber eine neue Form des künstlichen Trommelfells. Arch. f. Ohrenheilkde. XI. S. 167. 1876. — Gruber, Bemerkungen über das künstliche Trommelfell. Pester med. chir. Presse (Refer. Arch. f. Ohrenheilkde. XII. S. 236. 1877). — Spencer, The function and utility of the artificial Drum-Membrane (Refer. im Arch. f. Ohrenheilkde. XII. S. 280. 1878. — Czarda, Ein antiseptisches Tympanum artificiale. Wien. med. Presse. Nr. 20 u. 21. 1881.

§ 36. Neubildungen.

a. Polypen.

Fabricius Hildanus, Opera etc. Frankfurt. Centuria tertia Observation. I. S. 183. 1682. — Fabrici, Ueber die am Ohr vorkommenden Operationen. (Deutsch von Lincke. Leipzig, S. 32. 1842.) — Melior, Ohrpolypen. Oesterr. Wochenschr. Nr. 33. 1845. — Th. Wallstein, De quibusdam otitidis ext. formis

Gryphiae (enthält die zuerst von Prof. Baum gefundene Thatsache des Vorkommens von Flimmerepitel auf Ohrpolypen). 1846. — Haas, Die Polypen und Fremdkörper im Ohre und die Mittel zu ihrer Entfernung. Linz 1848. — Toynbee, On the treatment of polypi of the ear. Medical times and gazette. Nr. 79, 83, 87, 92. 1852. — Meissner, Ueber Polypen des äussern Gehörganges. Zeitschr. f. rat. Medicin. S. 350 (mit vollständigem Literaturverzeichniss). 1833. — Wedl, Grundzüge der pathologischen Histologie. Wien. S. 467. 1854. — Billroth, Ueber den Bau der Schleimpolypen. Berlin. S. 27. 1855. — Förster, Atlas der pathologischen Histologie. S. 73. 1859. — v. Tröltsch, Virchow's Archiv. XVII, S. 40. 41. 1859. (Arch. f. Ohrenheilkde. IV. S. 99 u. 104, und Lehrbuch.) — Hildige, On cellular polypus of the ear. Dublin. Journal. XXXIII. Mai 1862. — Bonnafont, Memoire sur les polypes de l'oreille. Bullet. de l'arch. de méd. X. 1864. — Schwartze, Arch. f. Ohrenhkde. I. S. 147 (halbseitige Lähmung durch Ohrpolypen). S. 195. (Tod durch Kleinhirnabscess.) 1864. Ferner ibidem. IV. S. 7. VII. S. 41. IX. S. 208—219 und pathologische Anatomie des Ohres. — Lucae, Virchow's Arch. XXIX. S. 39. 1865. — Clark, On the nature and treatment of polypus of the ear. Boston. 1867. — Kessel, Arch. f. Ohrenheilkde. IV. S. 167. 1868. — Steudener, Arch. f. Ohrenheilkde. IV. S. 199. 1868. — Klotz, Diss. inaug. Leipzig. 1868. — Hessel, Diss. inaug. Halle a. S. 1869. — Borberg, Arch. f. Ohrenheilkde. VII. S. 55. 1872. — Wendt, polypöse Hypertrophie der Schleimhaut des Mittelohres. Arch. f. Heilkde. von Wagner. XIV. S. 262. 1873. — Kirchner, Diss. inaug. Würzburg. 1876. — Zaufal, Paukenhöhlenpolyp bei imperforirtem Trommelfell. Prager med. Wochenschr. Nr. 25 und 26. 1876. — Lange, Annales des maladies de l'oreille etc. Nr. 5. S. 283. 1877. — Abel, Beitrag zur Operation der Ohrpolypen. Arch. f. Ohrenheilkde. XII. S. 110. 1877. — Buck, Praktische Bemerkungen über die Entfernung polypöser Wucherungen aus dem Ohre. The med. Record. Juli. (Refer. Arch. f. Ohrenheilkde. XIV. S. 252.) 1878. — Politzer, Operatives Verfahren bei Ohrpolypen. Wien. med. Wochenschr. Nr. 16. 1879. — Politzer, Zur Behandlung der Ohrpolypen. Wien. med. Wochenschr. XXX. Nr. 31. 31. Juli 1880. — Moos und Steinbrügge, Histologischer und klinischer Bericht über 100 Fälle von Ohrpolypen. Zeitschr. f. Ohrenheilkde. XII. S. 1. 1882. — Wagenhäuser, Zur Histologie der Ohrpolypen. Centrale Cholesteatombildung. Arch. f. Ohrenheilkde. XX. 1884.

b. Cholesteatom.

Toynbee, London medic. Gaz. Nov. 1850. Medic. chirurg. Transactions. Vol. 44. S. 51. Diseases of the ear. 1860. — Virchow, Virchow's Arch. VIII. S. 371. 1855. — Gruber, Allg. Wien. med. Ztg. Nr. 31, 33. 1862. — Förster, Würzb. med. Zeitschr. S. 196. 1862. — Gruber, Wien. Wochenbl. Nr. 1. 1865. (Fall 2). — H. Fischer, Charité-Annalen. XIII. S. 262. 1865. — Batemann, On cholesteatoma. Arch. of med. Vol. IV. 1866. — Prahl, Ueber die Perlgeschwülste mit besonderer Berücksichtigung ihres Vorkommens im Felsenbein. Diss. inaug. Berlin. 1867. (Genauer Sectionsbericht eines Falles.) — v. Tröltsch, Arch. f. Ohrenheilkde. IV. S. 99, 103, 105, 110, 118, 127. 1868 und Lehrbuch 7. Aufl. S. 490. — Buhl (Nobiling), Bayr. ärztl. Intelligenzbl. Nr. 33. 1869 (Fall 4). Refer. im Arch. f. Ohrenheilkde. VI. S. 157. 1872. — Schwartze, Arch. f. Ohrenheilkde. VI. S. 294. 1872 und Zusatz VII. S. 304. 1873. — Lucae, Verhandl. d. Berl. med. Gesellsch. I. (Sitzung vom 26. Febr. 1873) und Arch. f. Ohrenheilkde. II. S. 306 u. VII. S. 254. 1873. — Wendt, Arch. f. phys. Heilkde. von Wagner. XIV. 1873. (Refer. Arch. f. Ohrenheilkde. IX. S. 122.) — Sitzungsprotokoll der Section für Ohrenheilkunde auf der Naturforscherversammlung in Leipzig. 1873 (siehe Arch. f. Ohrenheilkde. VIII. S. 215). Diskussion über Cholesteatom. — Küpper, Arch. f. Ohrenheilkde. XI. S. 22. 1876 (1 Fall). — Schwartze, Arch. f. Ohrenheilkde. XI. S. 146. 1876. — Mikulicz, Beitrag zur Genese der Dermoide am Kopf. Wien. med. Wochenschr. Nr. 39—44. 1876. — Kirk-Dunkanson, Edinb. med. Journ. Nov. 1877 (1 Fall). Refer. im Arch. f. Ohrenheilkde. XIII. S. 278. 1878. — Kipp, Arch. f. Augen- u. Ohrenheilkde. IV. 1. S. 162 (1 Fall). Refer. im Arch. f. Ohrenheilkde. XIII. S. 227. 1878. — Bezold, Erkrankungen des Warzentheils. Arch. f. Ohrenheilkde. XIII. S. 28—31. 1878. — Moos, Sectionsergebnisse von Ohrenkranken. Arch. f. Augen- u. Ohrenhlkde. III. S. 76 (Fall 9), VII. 1. (Fall 3.) (Ref. Arch. f. Ohrenhlkde. IX. S. 277 u. XIV. S. 270. 1879.) — H. Steinbrügge, Cholesteatom des rechten Schläfenbeins. Durchbruch desselben im Bereich der Halbzirkelcanäle. Gehirnabscess. Zeitschr. f. Ohrenheilkde. VIII.

3. S. 224, ibid. IX. 2. S. 37. (Ref. Arch. f. Ohrenheilkde. XV. S. 212. 1880 und XVI. S. 219. 1880.) — Hessler, Jahresbericht der Halle'schen Ohrenklinik pro 1879/80, Arch. f. Ohrenhlkde. XVII. S. 42. 1881. — Schwartze, Arch. f. Ohrenheilkde. XVII. S. 109. 1881. — Moos, Cholesteatom des Warzenfortsatzes mit acutem Durchbruch in den äussern Gehörgang, nach dem Gebrauch von irisch-römischen Bädern. Völlige Heilung. Zeitschr. f. Ohrenheilkde. XI. 3. S. 333. (Ref. Arch. f. Ohrenheilkde. XIX. S. 183. 1882.) — Stacke, Ueber chronische Eiterungsprocesse im Mittelohr und ihre Complicationen. Diss. inaug. Würzburg 1882. (Fall von Cholesteatom des Warzenfortsatzes.) — Katz, Fall von Cholesteatom des Schläfenbeins ohne Caries. Tod durch Kleinhirnabscess. Berlin. klin. Wochenschr. Nr. 3. 1883.

c. Maligne Tumoren.

Travers, Sarcoma medullare auris. (Citat bei Lincke, Handbuch II, S. 538. 1845.) — Wishart, Edinb. med. and surg. journ. XI. 1851. — Wilde, Prakt. Bemerkungen etc. (Deutsche Uebersetzung 1855.) S. 246. — Toynbee, Diseases of the ear. Cap. XVII. 1860. (Zwei Fälle eigener und drei Fälle fremder Beobachtung.) — Böke, Wien. med. Halle. 1863. Nr. 45, 46. — Robertson, Sarcom, Transactions of the American otolog. society. 1870. — Brunner, Fall von Epitelialcarcinom des Ohres. Arch. f. Ohrenheilkde. V. S. 28. 1870. (Betrifft den von Billroth im Arch. f. klin. Chirurg. X. S. 67 erwähnten Fall.) — Harlan, Maligner Tumor am Ohr bei einem dreijährigen Kinde. Philadelphia med. Times. Dec. 1873 (s. Ref. Arch. f. Ohrenheilkde. X. S. 72). Ausgang und microscopische Structur unbekannt. — Schwartze, Fall von primärem Epitelialkrebs des Mittelohres. Arch. f. Ohrenhlkde. IX. S. 208. 1875. — Kipp, Cancerous disease of the petrous portion of the temporal bone. Pathol. society of New-York. March 10. 1875. — Burckhardt-Merian, Arch. f. Ohrenheilkde. XIII. S. 11. 1878. (Fibrosarcom von der Dura mater ausgegangen.) — Lucae, Epiteliom des Felsenbeins. Arch. f. Ohrenhlkde. XIV. S. 127. 1878. — J. Patterson-Cassells, Fall von Spindelzellensarcom mit Sectionsbefund. Glasgow med. Journal. Dec. 1879. (Ursprung zweifelhaft.) — Hartmann, Ein Fall von Rundzellensarcom, ausgehend von der Paukenhöhle. Zeitschr. f. Ohrenheilkde. VIII. S. 213. 1879. — Mathewson, Epiteliom des Mittelohrs. Arch. f. Ohrenhlkde. XV. S. 49. 1880. — Delstanche, Fall von primärem Epitelialkrebs des äussern Gehörgangs. Arch. f. Ohrenhlkde. XV. S. 21. 1880. — Fränkel, Epiteliom der Paukenhöhle. Arch. f. Ohrenhlkde. S. 216. 1880. — Polaillon, Carcinom des Mittelohres. Arch. f. Ohrenhlk. XV. S. 136. 1880. — Küster, Berlin. klin. Wochenschr. S. 46. 1881. — Pomeroy, Intracranielles Myxosarcom, von der Dura mater ausgegangen. American Journal of otology III. 2. 1881. — Kipp, Fall von Epiteliom des Mittelohrs (ohne Section). Transactions of the American otological society. Vol. II. S. 484. 1881. — Politzer, Carcinoma auris med. et labyrinth. dextri. (Ausgang von der Paukenhöhle.) Arch. f. Ohrenhlkde. XIX. S. 78. 1883. — Jacobson (Klinik von Lucae), Cancroid des Ohres. Arch. f. Ohrenhlkde. XIX. S. 34. 1883.

§ 37. Neurosen.

a. Neuralgia tympanica.

Vollkamer, De otalgia. Diss. inaug. Altdorfii. 1733. — Spillbiller, De otalgia. Diss. inaug. Jena. 1749. — Malatides, Tractat. de otalgia. Viennae. 1820. — Beck, Krankheiten des Gehörorgans 1827. p. 214. — Voorhorst, Spec. med. exhibens nonnulla de neuralgia otica, Groning. 1851. — Rau, Lehrbuch der Ohrenheilkde. 1856. S. 268. — Romberg, Sensibilitäts- und Motilitätsneurosen. 3. Aufl. S. 146. — Isard, Traité des maladies de l'oreille. Tom. I. S. 286. — Schwartze, Pract. Beiträge zur Ohrenhkde. 1863. S. 43. — Wendt, Arch. f. Ohrenhkde. III. S. 172. 1867. — Gruber, Fall von typischer Otalgie, durch Jodkalium geheilt. Monatsschr. f. Ohrenhkde. 1869. No. 9. — Orne-Green, Neuralgie in and about the ear. Transactions of the Americ. otolog. Society, VII. annual meeting. New-York. 1875. (Ref. Arch. f. Ohrenhkde. X. S. 78.) — Voltolini, Otalgia intermittens. Monatsschr. f. Ohrenhkde. 1878. Mai. — Marian, Arch. f. Ohrenhkde. XVII. S. 89. 1881. — Schwartze, Arch. f. Ohrenhkde. II. S. 4. 1867. — Leudet, Sitzungsberichte der Pariser Academie vom 31. Mai 1869. — Politzer, Arch. f. Ohrenhkde. IV. S. 26. 1869. — Moos, Ein Fall von linksseitiger Contraction des Tensor tympani, synchronisch mit der Kaubewegung. Arch. f. Augen- u. Ohren-

heilkde. Bd. II. S. 131. (Ref. Arch. f. Ohrenhkde. VI. S. 154.) — Voltolini, Subjectives Geräusch im Ohr. Monatsschr. f. Ohrenhkde. 1869. No. 3. — Wreden, Petersb. med. Zeitschr. 1871. S. 78. Anmerkung. — Burnett, Philadelphia med. Times. 172. 13. Febr. 1875. (Ref. Arch. f. Ohrenhkde. X. S. 220.) — Blau, Arch. f. Ohrenhkde. XIII. S. 261. 1878. — Gottstein, Arch. f. Ohrenhkde. XVI. S. 61. 1880. — Brunner, Zeitschr. f. Ohrenhkde. X. 3. S. 171. 1882. (Ref. Arch. f. Ohrenhkde. XVIII. S. 106.) — Jacobson, Arch. f. Ohrenhkde. XIX. S. 42. 1883. — Moos, Zeitschr. f. Ohrenhkde. XII. S. 96. Fall 3. (Ref. Arch. f. Ohrenhkde. XX. S. 153.)

b. Klonische Spasmen der Paukenhöhlenmuskel.

1) Des Tensor tympani.

Schwartze, Klonischer Krampf des Musc. tensor tympani. Arch. für Ohrenhkde. II. S. 4. 1867. — Leudet, Gaz. méd. de Paris. No. 32, 35. 1869. — Politzer, Arch. f. Ohrenhkde. IV. S. 26. 1869. — Moos, Ein Fall von linksseitiger Contraction des Trommelfellspanners, synchronisch mit der Kaubewegung. Arch. f. Augen- und Ohrenhkde. Bd. II. S. 131. 1872. — Wolf, Arch. f. Augen- und Ohrenhkde. Bd. II. Heft 2. S. 63. 1872. — Küpper, Arch. f. Ohrenhkde. Bd. VII. S. 226. 1873. — Burnett, Philadelphia med. Times. S. 172. 13. Febr. 1875. — Blau, Arch. f. Ohrenhkde. XIII. S. 261. 1878. — Buck, Diagnosis and treatment of ear diseases. New-York. S. 148. 1880. — Bürkner, Arch. f. Ohrenheilkde. Bd. XV. 1880 („reflectorischer Krampf des durch den Catheterismus gereizten Musc. tensor tympani").

2) Des Stapedius.

Voltolini, Subjectives Geräusch im Ohr. Monatsschr. f. Ohrenhkde. No. 3. 1869. — Wreden, Petersb. Zeitschr. 1871. Ein Fall von Verbrennung der Paukenhöhle etc. S. 78. Anm. — Gottstein, Arch. f. Ohrenhkde. XVI. S. 61. 1880.

Cap. VII. Fremdkörper.

§ 38—40.

Itard, T. 1. S. 341—351. 1821. — Deleau, j., Mémoire sur les corps étrangers dans le conduit auditif. Gaz. méd. de Paris. Serie II. Tome II. No. 11. S. 161 bis 163. 1834. — Derselbe, Gaz. méd. de Paris. No. 19. S. 303. (Stein in der Paukenhöhle, entfernt durch Injectionen in die Tuba) 1835. — Heine, Lebende Thiere im Ohre. Med. Ztg. herausgegeben vom Verein für Heilkunde in Preussen. No. 44. S. 201. 1835. — Ulrich, Ueber fremde Körper im Ohre. Oesterreichische Wochenschr. 1845. — Haas, Die Polypen und fremden Körper im Ohre und die Mittel zu ihrer Entfernung. Linz. 1848. — Engel, Med. Central-Ztg. No. 63. 1851. — Billroth, Deutsche Klinik No. 32. 1859. — Weinlechner, Wiener Spitalztg. S. 254. 1862. — Voltolini, Arch. f. Ohrenhkde. I. S. 151. 1864. — Voltolini, das Zerbrennen fremder Körper im äussern Gehörgang. (Monatsschr. f. Ohrenhkde. No. 4. 1869 u. No. 18. 1874. — L. Mayer, Monatsschr. f. Ohrenheilkde. No. 1—5. 1870 (enthält reiche casuistische Zusammenstellung). — Löwenberg, Ueber fremde Körper im Ohre und eine sichere und gefahrlose Methode dieselben zu entfernen. Berl. klin. Wochenschr. No. 9. 1872 (Agglutination). — Burkhardt-Merian, Correspondenzbl. f. Schweizer Aerzte. No. 20. 1874. — Delpeuch, Extraction de corps étrangers dans l'oreille. L'union méd. No. 69. 1875. — Voltolini, Ueber fremde Körper in der Paukenhöhle und deren Entfernung. Monatsschr. f. Ohrenhkde. No. 5 u. 6. 1876, ibid. No. 8. 1878. — Israel, Ueber nervöse Erscheinungen, veranlasst durch einen Fremdkörper in der Paukenhöhle. Berlin. klin. Wochenschr. No. 15. 1876. — Schalle, Ein Fremdkörper im Mittelohre bei unverletztem Trommelfell etc. Berl. klin. Wochenschr. No. 31. 1877. — Urbantschitsch, Wanderung eines von der Mundhöhle in den Pharynx gelangten Hafer-Rispenastes durch die Ohrtrompete, die Paukenhöhle und durch das Trommelfell in den äusseren Gehörgang. No. 49. 1878. — Burger, Ueber die Entfernung einer einen Zoll langen, nahezu Federkiel dicken, lebenden Made aus der Trommelhöhle eines Kindes. Wien. med. Presse. No. 20. 1878. — v. Tröltsch, Die fremden Körper im Ohre. S. 169. 1880. in Krankheiten des Gehörorganes in „Handbuch der Kinderkrankheiten von Gerhard" Bd. V. Abth. II. — Orne-Green, Removal of foreign bodies by displacement forwards of the auricle and

cartilaginous meatus. Transactions of the otological society. Vol. II. part. 5. S. 471 bis 478. 1881. — Zaufal, Bericht über die an der Prager Klinik f. Ohrenhkde. beobachteten Fremdkörper des äusseren Gehörgangs und der Paukenhöhle. Prager med. Wochenschr. No. 35. 1881. — Moldenhauer, Fall von Entfernung eines Fremdkörpers aus dem Gehörgange mit theilweiser Ablösung der Ohrmuschel. Arch. f. Ohrenhkde. XVIII. S. 59. 1881. — J. Orne-Green, Arch. of otology. Vol. II. No. 2. S. 121. 1881. — Lucae, Fremdkörper des Ohres in „Real-Encyclopädie der gesammten Heilkunde von Eulenburg" Bd. V. S. 45 u. 46. 1881.

Cap. VIII. Die Paracentese des Trommelfells.

§ 41—44.

Riolanus, Eincheiridion anatomicum et pathologicum. Lugd. Bat. p. 290. 1649. — W. Cheselden, The anatomy of the human body. Ed. 7. London p. 305, 306. 1750. — Haller, Disputationes chir. select. Lausannae 1755. T. II. p. 286. (Ueber Busson). — Portal, Précis de chirurg. pratique Th. II. p. 480. Paris 1768. — Sabatier, Traité complet d'anatomie. Paris 1775. Vol. II. p. 154. Degravers, Abhandlung über das menschliche Ohr, als Anhang zur zweiten Ausgabe seiner Physiko-medicinisch-chirurgischen Abhandlung über das menschliche Auge. Edinburgh 1788. — A. Cooper, Observations on the effects which take place from the destruction of the membrane tympani of the ear. Philos. transact. of the royal society of London. London 1800. part. I. p. 151—158. — A. Cooper, Farther observations on the effects which take place from the destruction of the membrane tympani of the ear; with an account of an operation for the removal of a particular species of deafness. Phil. Transact. London 1801. part I. p. 435—450. — Trucy, Considérations sur la perforation de la membrane du tympan. Paris 1802. — Neuss, Diss. inaug. de perforatione tympani. Cum tab. Göttingen 1802. — Trucy, Consid. sur la perforation du tympan. Paris 1802. — Mannoir, Sur une maladie de l'organe de l'ouie, guérie radicalement par la perforation de la membrane du tympan. Journ. de méd. chirurg. etc. par Corvisart. T. 9. p. 106. 1804. — J. S. Beck, Diss. de tympani perforatione in surditatis cura cautius rariusque adhibenda. Erlangen 1806. — J. E. Trosiener, Ueber die Taubheit und ihre Heilung mittelst der Durchstechung des Trommelfells. Berlin 1806. — Hunold, Wiederherstellung des Gehörs mittelst Durchbohrung des Trommelfells, durch zahlreiche Versuche bestätigt. Hufeland's Journal der practischen Heilkunde Bd. 24. St. 2. p. 172—178. 1806. — Michaelis, Ueber Durchbohrung des Trommelfells. Allg. Anz. d. Deutschen. 1806. — Luc. Cornel. Nieuwenhuis, Diss. inaug. sistens momenta quaedam de surditate per puncturam membranae tympani curanda. Trajecti ad Rhen. 1807. — J. H. Kaverz, Diss. inaug. med. de perforatione tympani. Argentorati. 1807. — Himly, Comment. soc. reg. scien. Goetting. ad 1804. Vol. XVI. p. 107—124. Seperatabdruck Göttingen 1808. — J. F. Fuchs, Disquisitiones de perforatione membranae tympani, praecipue de vera hujus operationis medicatione exhibens. Jenae. Heft 4. 1809. — Hunold, Ueber die Durchbohrung des Trommelfells. Rudolstadt 1810. (Auch Hufeland's Journal der practischen Heilkunde. Bd. 24. St. 2. p. 172. — Rust, Salzburger med. chirurg. Zeitschr. p. 190. 5. August 1813. — Chr. Fr. Harless, De membranae tympani perforatione in surditatis cura rarius cautiusque adhibenda (in ejus op. minor. academ. Lips. Tom. I. p. 189—230. 1815.) — Michaelis u. Himly, Weitere Untersuchungen und Verhandlungen über den Paukenfellstich. (Himly's Bibliothek f. Ophthalmologie. Hannover. Bd. I. St. I. No. 3 S. 68—88 u. St. 2. No. 2. S. 249—345. 1816. — Ribes, De la perforation de la membrane du tympan. Journal de Médecine, Chirurgie, Pharmacie par Leroux. Tom. XXXV. Paris 1816. p. 222—234. — Saunders, The anatomy of the human ear etc. Sec. edit. London 1817. p. 85—87. — Itard, Traité des maladies de l'oreille. Paris 1821. Tom. II. S. 195. 470. — Deleau, Mémoire sur la perforation de la membrane du tympan ect. Paris 1822, übersetzt v. Dr. G. Wendt, Sulzbach 1823. — Paolo Fabrizi, Memoria sopra un nuovo processo di praticare perforazione della membrana del timpano sulle malattie che la siegliono. Livorno 1827. — Z. A. de Neuborg, Mémoires et observations sur la perforation de la membrane du tympan, pour rétablir l'ouie chez les sourds-muets. 1 Tafel. Bruxelles 1827. — Kern, Bemerkungen über die Durchbohrung des Trommelfells; aus dessen Beobachtungen und Bemerkungen aus dem Gebiete der practischen Chirurgie. Wien 1828. S. 307—326. — Hendriksz, Diss. inaug. de

perforatione membranae tympani. Groeningen 1828. — Saissy, Krankheiten des innern Ohres. Uebers. v. Fitzler. Ilmenau 1829. S. 45. — Paul Fabrizi, Ueber die am Ohr vorkommenden Operationen. Bearbeitet v. Lincke. Leipzig 1842. S. 69. — Hubert-Valleroux, Mémoire sur l'abus et sur les dangers de la perforation de la membrane du tympan, considérée comme moyen curatif de la surdité. Paris 1843. — Dr. Butcher, Med. Times. April 1846. S. 44. — Philippeaux, Gaz. méd. de Lyon. September 1863. — Philippeaux, Recherches nouvelles sur la perforation artificielle du tympan. Paris 1863. — Wreden, Bericht über die Ohrenkrankenannahme in der Maximilianheilanstalt in St. Petersburg für die Jahre 1858—1861. St. Petersburg. med. Zeitschr. Heft 11. 1863. — Schwartze, Studien und Beobachtungen über die künstliche Perforation des Trommelfells. Arch. f. Ohrenheilkde. II. S. 24 u. 239, III. S. 281, VI. S. 171. 1865—1866. — Giuseppe Sapolini, Ueber künstliche Perforation des Trommelfells. Ann. universale de medicina XCIX. p. 298. Milano. Februar 1867. — Schwartze, Paracentese des Trommelfells. Halle a/S. 1868. — Politzer, Therapie des beweglichen Exsudats in der Trommelhöhle. Wien. med. Wochenschr. 35, 37, 39, 41. (Ref. Arch. f. Ohrenhkde. S. 155. 1870.) — Gruber, Beitrag zur Lehre von der Paracentese der Trommelhöhle. Allg. Wien. med. Ztg. No. 22, 23, 25. 1871. (Ref. im Arch. f. Ohrenhkde. VI. S. 283.) — Politzer, Ueber Trommelfellnarben. Wien. med. Wochenschr. No. 1, 2. 1870. (Ref. im Arch. f. Ohrenhkde. VI. S. 152.) — Politzer, Zur Pathologie und Therapie der Spannungsanomalien des Trommelfells und der Gehörknöchelchen. Allg. Wien. med. Ztg. No. 47. 1871. — Lucae, Die Durchschneidung der hintern Trommelfalte. Arch. f. klin. Chirurgie. XIII. S. 122. 1871. — Gruber, Allgem. Wien. med. Zeitung. Nr. 22, 23, 25. 1871. — Schwartze, Weitere Erfahrungen und Bemerkungen über die Paracentese. Arch. f. Ohrenheilkde. VI. S. 171. 1872. — v. Tröltsch, Anatomische Beiträge zur Ohrenheilkde. VI. S. 59. 1872. — Moos, Ueber seröse Ansammlungen in der Paukenhöhle. Arch. f. Augen- u. Ohrenkde. I. 2. 1872. — Gruber, Die mehrfache Durchschneidung des Trommelfells als Heilmittel gegen primäre oder mit Trübung einhergehende übermässige Spannung desselben. Allgem. Wien. med. Zeitung. Januar 7, 14, 21. 1873. — Bing, Zur Perforation des Trommelfells. Allgem. Wien. med. Ztg. No. 35. 1873. — Hinton, The questions of aural surgery. London. S. 163. 1874. — Simrock, Ein neues Verfahren zur Perforation des Trommelfells. New-York med. record. (Ref. Arch. f. Ohrenhlkde. X. S. 222. 1875.) — Voltolini, Zur Diagnostik der Krankheiten der Paukenhöhle. Monatsschrift f. Ohrenhlkde. 1875. No. 4, 5, 7. (Ref. Arch. f. Ohrenhlkde. XI. S. 88. 1875.) — Ravogli, Myringotomie. Beitrag zur Therapie der Ohrenkrankheiten. (Ref. Arch. f. Ohrenkrankheiten. XI. S. 265. 1876.) — Bing, Zur Paracentese des Trommelfells. Allgem. Wien. med. Ztg. No. 13. 1877. (Ref. Arch. f. Ohrenhlkde. XII. S. 307.) — Pollak, Ueber den Werth von Operationen, welche den Schnitt des Paukenfells erheischen. Allgem. Wien. med. Ztg. No. 10 u. f. (Ref. Arch. f. Ohrenhlkde. XVII. S. 216. 1880.) — Hessler, Arch. f. Ohrenhlkde. XVII. S. 57. 1881. — Roosa, Ueber den Werth von Operationen, welche den Trommelfellschnitt erfordern. Zeitschr. f. Ohrenhlkde. XI. S. 1. 1882. (Ref. Arch. f. Ohrenhlkde. XVIII. S. 209.) — Bürkner, Arch. f. Ohrenhlkde. XIX. S. 8. 1883. — Christinneck, Arch. f. Ohrenhlkde. XX. S. 27. 1883.

Cap. IX. **Operative Trennung von Synechien des Trommelfells.**

§ 45.

Wreden, Monatsschr. f. Ohrenhkde. 1867. No. 2. — Prout, Transactions of the American otological Society. Boston. 1873. S. 32. (Ref. Arch. f. Ohrenhkde. VII. S. 303.)

Cap. X. **Tenotomie des M. tensor tympani.**

§ 46—49.

Hyrtl, Topographische Anatomie. I. S. 194. 1847. 3. Aufl. S. 226. 1856. — v. Tröltsch, Lehrbuch. 3. Aufl. S. 216. 1867. Ueber partielle Ablösung der Sehne, s. 7. Aufl. S. 379. — Weber-Liel, Monatsschr. f. Ohrenheilkde. No. 4, 12. 1868. No. 10. 1870. No. 11, 12. 1871. No. 13. 1872. Berl. klin. Wochenschr. 1871. No. 48. Tageblatt der 48. Versammlung deutscher Naturforscher und Aerzte in Graz. 1875. (Ref. darüber im Arch. f. Ohrenhkde. X. 269.) —

C. Frank, Monatsschr. f. Ohrenhkde. VI. S. 69 ff. 1872. — Bertolet, Transactions of the Americ. otolog. society. 1873. (Ref. Arch. f. Ohrenhkde. VIII. S. 297.) (Unter 16 Fällen Nachlass des Ohrensausens 8mal.) — Gruber, Monatsschr. f. Ohrenhkde. No. 4. 1873. — Voltolini, Monatsschr. f. Ohrenhkde. No. 5. 1873. — Orne-Green, Transactions of American otolog. society 1873. (Ref. Arch. f. Ohrenhlkde. VIII. S. 296.) — Pomeroy, ibid. 1874. (Ref. Arch. f. Ohrenhlkde. X. S. 80.) — Gruber, Sitzungsprotokoll der Section für Ohrenheilkunde auf der Naturforscherversammlg. zu Breslau. 1874. (Ref. Arch. f. Ohrenhlkde. IX. S. 310.) — Kessel, Sitzungsberichte der Naturforscherversammlung zu Graz 1875. (Ref. Arch. f. Ohrenhlkde. X. S. 269.) — Schwartze, Arch. f. Ohrenhlkde. XI. S. 124. 1876. — Hartmann, Arch. f. Ohrenhlkde. XI. S. 127. 1876. — Urbantschitsch, Lehrbuch der Ohrenhlkde. Wien. S. 65. 1880.

Anhang: Tenotomie des M. stapedius.

Kessel, Arch. f. Ohrenhlkde. XI. S. 199. 1876. — Urbantschitsch, Wien. med. Presse. Nr. 18—21. 1877. — Pollak, Allgem. Wien. med. Ztg. Nr. 46. 1880. — Urbantschitsch, Lehrbuch. S. 431. 1881. — Habermann, Prag. med. Wochenschr. Nr. 44. 1884.

Cap. XI. Excision des Trommelfells.

§ 50—53.

Brunner, De Tympanectomia. Monachii 1841. Auch Allgem. Zeitschr. f. Chirurgie u. Heilkde. v. Rohatzsch. (Ausschneidung eines runden Trommelfellstückes mit einem complicirten Instrument, empfohlen bei unheilbarer Atresie der Ohrtrompete.) — Paul Fabrizi, Ueber die am Ohr vorkommenden Operationen, bearbeit. von Linke. Leipzig 1842. S. 69. — Schwartze, Excision eines Trommelfellstückes. Prakt. Beiträge 1863. S. 186. Arch. f. Ohrenhlkde. III. S. 293—298. — Gruber, Die Myringodectomie als Heilmittel gegen Schwerhörigkeit u. Ohrensausen. Allgem. med. Ztg. 1863. No. 39, 41, 43 u. 1864. No. 13, 16. — Kessel, Arch. f. Ohrenhlkde. XI. S. 199. 1876. ibid. XIII. S. 69. 1878. — Schwartze, Pathologische Anatomie des Ohres. 1878. S. 61. Anmerkung. — Kessel, Ueber das Ausschneiden des Trommelfells und Mobilisirung des Steigbügels. Vortrag im Verein der Aerzte Steiermarks am 27. October 1879. (Ref. Arch. f. Ohrenhlkde. XVI. S. 196.) — Lucae, Artikel „Labyrinthkrankheiten“ in Realencyclopädie der gesammten Heilkunde von Eulenburg. VIII. 1881. Separatabdruck. S. 11. — Lucae, Ueber optischen Schwindel bei Druckerhöhung im Ohr. Arch. f. Ohrenhlkde. XVII. S. 239. 1881. — Lucae, ibid. XIX. S. 75. 1883. — Schwartze, Excision des Trommelfells und des Hammers. Vortrag in der otologischen Section auf der Versammlung deutscher Naturforscher und Aerzte in Magdeburg. 1884. (Ref. Arch. f. Ohrenhlkde. XXII.)

Cap. XII. Die Krankheiten der Tuba Eustachii.

§ 54—57.

Itard, Maladies de l'oreille. T. I. S. 389. 1821. — Goze, Dissertation sur la surdité causée par l'engouement et l'obturation de la trompe d'Eustache. Paris 1827. — Adler, Diss. inaug. de morbis tubae Eustach. Pest 1833. — Schramm, De morbis tubae Eustachii. Diss. inaug. Berolinensis. 1835. — Bonnafont, Recherches sur quelques points d'anatomie pathologique de la trompe d'Eustache. Compte rendu de l'académie de Paris. Vol. XVIII. 1859. — Löwenberg, Arch. f. Ohrenhlkde. II. S. 118. 1867. — Wendt, Schleimpfröpfe in den Tubenmündungen. Arch. f. Ohrenhlkde. III. S. 48. 1867. — Rüdinger, Ueber anomales Offensein der Tuba Eust. bei alten Leuten. Monatsschr. f. Ohrenhlkde. 1868. No. 9. — v. Tröltsch, Tubenatresie. Arch. f. Ohrenhlkde. IV. S. 115. 1869. — Kunkel, Die Lageveränderungen der pharyngealen Tubenmündung während der Entwicklung. In Hasse's anat. Studien. Leipzig 1869. No. 5. (Ref. Arch. f. Ohrenhlkde. V. S. 301.) — Gruber, Lehrbuch der Ohrenhlkde. S. 571—579. 1870. — Magnus, Der Nasenrachenraum. Arch. f. Ohrenhlkde. VI. S. 246. 1872. — v. Tröltsch, Hypertrophie der Tubenschleimhaut. Arch. f. Ohrenhlkde. VI. S. 54. 1872. — Wendt, Krankheiten der Nasenrachenhöhle und des Rachens. Ziemssen's Handbuch der speciellen Pathologie und Therapie. Bd. VII. S. 235

bis 323. 1874. — Moos, Beiträge zur normalen und pathologischen Anatomie und zur Physiologie der Eustachischen Röhre. Mit 18 Abbildungen. Wiesbaden 1874. — Zuckerkandl, Ursachen von Erweiterung und Verengerung des knöchernen Tubenkanals. Monatsschr. f. Ohrenhlkde. VIII. S. 90. 1874. — Schwartze, Membranöser Verschluss des Ost. tymp. tubae. Arch. f. Ohrenhlkde. IX. S. 235. 1875. — Küpper, Croupöse Entzündung der Tuba Eustach. Arch. f. Ohrenhlkde. XI. S. 20. 1876. — Kessel, Schleimhautpfropf der Tuba. Arch. f. Ohrenhlkde. XIII. S. 72. 1878. — Bürkner, Berl. klin. Wochenschr. S. 8. 1879. — Kuhn, Fall totaler Verwachsung des Gaumensegels mit der hintern Rachenwand. Operative Heilung. Arch. f. Ohrenhlkde. XIV. S. 165. 1879. — Zaufal, Gummata und fibröse Geschwülste am Tubenwulst, der Plica salpingo-pharyngea und der Rachenwand. Arch. f. Ohrenhlkde. XV. S. 121. 1880.

§ 58. Neurosen. Klonische Spasmen der Tubenmuskel.

Boek, Arch. f. Ohrenhkde. II. S. 207. 1867. — Leudet, Gaz. méd. de Paris. 32. 35. 1869. — Magnus, Natürliche Eröffnung des Antrum mastoideum. Arch. f. Ohrenhlkde. V. S. 118. 1870. — Politzer, Wien. med. Presse. 1870. No. 28. — Schwartze, Arch. f. Ohrenhlkde. VI. S. 228. 1872. — Rüdinger, Monatsschr. f. Ohrenhlkde. VI. No. 9. 1872. — J. Hughlings Jackson, Lancet. 21. Mai 1871. — Politzer, Arch. f. Ohrenhlkde. VI. S. 154. 1872. — Küpper, Arch. f. Ohrenheilkde. VII. S. 296. 1873. — Wendt, Krankheiten des Nasenrachenraums, in Ziemssen's Handbuch. VII. I. Hälfte. S. 319. 1874. — Brunner, Zeitschr. f. Ohrenhlkde. X. S. 180. 1880. (Ref. Arch. f. Ohrenhlkde. XVIII. S. 106.) — Ch. A. Todd, Distressing noise in the ear, probably due to spasmodic action of the tensor palati. The Americ. Journal of otology. Vol. III. No. 2. S. 140. 1881. (Ref. Arch. f. Ohrenhlkde. XVIII. S. 105. 1882.)

Cap. XIII. Die Krankheiten des Warzenfortsatzes.

§ 59. Bildungsfehler.

Hyrtl, Spontane Dehiscenz des Tegmen tympani und der Cellulae mastoideae. Sitzungsbericht d. Wien. Academie. XXX. No. 16. 1858. — Costes, Des Tumeurs emphysémateuses du crâne. Journ. de méd. de Bordeaux. Oct., Nov., Déc. 1858. — Retzius, Forhandl. ved den skand. Naturforsk. 7 Möde i Christiania. S. 426. (Ref. Schmidt's Jahrb. 1859.) — v. Tröltsch, Anatomie des Ohres. 1860. S. 52. — Schmitt, Ueber emphysemat. Geschwülste am Schädel. Diss. inaug. Würzburg 1871. — Wernher, Pneumatocele cranii supra mastoidea, durch spontane Dehiscenz der Zellen des Proc. mast. entstanden. Deutsche Zeitschrift f. Chirurgie. III. 1873. S. 381. (Ref. Arch. f. Ohrenhlkde. IX. S. 117.) — Bürkner, Dehiscenz der Warzenzellen. Arch. f. Ohrenhlkde. XIII. S. 189. 1878. — Kiesselbach, Arch. f. Ohrenhlkde. XV. S. 246. 1880. — Heineke, Chir. Krankheiten des Kopfes. 1882. S. 14.

§ 60. Traumatische Verletzungen.

Dupuytren, Leçons orales. T. I. S. 58. — Jarjavay, Traité d'anat. chir. II. S. 30. — Boullet, Thèse de Paris. 1878. — Bergmann, Lehre von den Kopfverletzungen. 1880. §. 163. — Burnett, American Journal of otology. April 1882. — J. P. Cassells, Glasgow medical Journal. VIII. — Moos, Arch. f. Augen- u. Ohrenhlkde. II. S. 24. III. S. 76. — Kirchner, Arch. f. Ohrenhlkde. XIX. S. 261. 1883.

§ 61. Entzündungen. § 62. Neubildungen.

Wilde, On aural diagnosis and diseases of the mastoid process. Med. Times and gaz. 1861. Heft I. S. 33. (Auszug von Theile in Schmidt's Jahrbuch. II. Bd. 125.) — Zojà, Processus mast. und dessen Zellen. Ann. univers. 188. S. 241. 1864. — Roosa, The mastoid. process. in inflammatory affections of the middle ear. New-York med. record 1870. S. 433. — Schwartze u. Eysell, Arch. f. Ohrenhlkde. VII. S. 157. 1873. — Buck, Diseases of the mastoid. proc., their diagnosis, pathology and treatment. Arch. f. Augen- u. Ohrenhlkde. III. 1. 1873. — Buck, Arch. f. Augen- u. Ohrenhlkde. III. 2. 1874. — Bezold, Erkrankungen d. Warzentheils. Arch. f. Ohrenhlkde. XIII. S. 26. 1878. — Kirchner,

Ueber das Vorkommen der Fissura mastoidea-squamosa und deren practische Bedeutung. Arch. f. Ohrenhlkde. 1878. S. 190. — Hartmann, Ueber Sequesterbildung im Warzentheile des Kindes. Arch. f. Augen- u. Ohrenhlkde. VII. 1878. — Schwartze, Patholog. Anatomie des Ohres. S. 108—115. 1878. — Zuckerkandl, Zur Anatomie des Warzenfortsatzes. Monatsschr. f. Ohrenhlkde. XXIII. No. 4. 1879. — J. Gruber, Beitrag zur Casuistik der Schläfenbeinnecrose. (Exfoliation fast des ganzen Warzentheiles. Genesung des Kranken mit Wiederersatz des verloren gegangenen Knochenstückes durch Knochen-Neubildung.) Monatsschrift f. Ohrenhlkde. XIII. Nr. 10. 1879. — Hartmann, Ueber Sclerose des Warzenfortsatzes. Ztschr. f. Ohrenhlkde. Bd. VIII. 1879. — Trautmann, Fibröse Polypen des Warzenfortsatzes durch den äusseren Gehörgang nach aussen gewuchert. Arch. f. Ohrenhlkde. XVII. S. 167. 1881. — Bing, Die Erkrankungen des Warzenfortsatzes und ihre Beziehungen zum Hörorgan. Habilitationsschrift. Wien 1881. — Pollak, Grosse Gummigeschwülste am Warzenfortsatz und in der Schläfenstirngegend, complicirt mit eiteriger Mittelohrentzündung. Allgem. Wien. med. Wochenschr. 1881. — Barr, British med. journ. 3. September 1881. (Vgl. Arch. f. Ohrenhlk. XVIII. S. 223.) — J. Orne-Green, The foramina of the mastoid. emissary veins. The Amer. Journ. of otology. Vol. III. No. 2. 1881. — J. Orne-Green, Phlebitis venae emissariae mastoideae. Ibid. Vol. III. 1881. — Bezold, Die Corrosionsanatomie des Ohres. München 1882. — Kirchner, Fisteln am Warzenfortsatze. Virchow's Archiv. 1882.

Cap. XIV. **Die operative Eröffnung des Warzenfortsatzes.**

§ 63—66.

Joh. Riolanus, Opuscula anatomica. London 1649. p. 318. — Valsalva, Tractatus de aure humana. Traj. ad Rhen. 1707. — Heuermann, Abhandlung der vorn. chirurg. Operationen. Kopenhagen u. Leipzig 1757. Bd. III. S. 192. — Morand, Opuscules de chirurgie. Paris 1768 (ins Deutsche übersetzt von Platner-Leipzig 1776, S. 4—13). Trepanation bei Caries und Eröffnung eines subduralen Abscesses mit glücklichem Erfolg. — J. L. Petit, Traité des malad. chirurgicales. Paris 1774. T. 1. p. 139, 153 u. 160. — Jasser, Schmucker's vermischte chirurg. Schriften. Berlin 1782. Bd. III. S. 113. — Hagström, Ueber die Durchbohrung des zitzenförmigen Fortsatzes des Schläfenbeins beim Fehlen des Gehörs. Der Königl. Schwedischen Akademie der Wissenschaften neue Abhandlungen etc. Bd. X. S. 184. 1789. — Adolf Murray, Anatomische Bemerkungen über die Durchbohrung der Apophysis mastoidea als Heilmittel gegen verschiedene Arten von Taubheit. Ibidem, No. V. S. 197—207. 1791. — Arnemann, Bemerkungen über die Durchbohrung des Proc. mast. Göttingen 1792. Abdruck in Lincke's Sammlung auserlesener Abhandlungen etc. — Herhold, Betrachtungen über die sog. Jasser'sche Operation. Tode's ärztl. Annalen. Kopenhagen, Hft. 12. S. 18—51. 1792. — Tode, Von der Jasser'schen Operation zur Wiederherstellung des Gehörs. Ibidem S. 51—62. 1792. — Proet, Tagebuch, das bei einem am Zitzenfortsatz des Schläfenbeins operirten Soldaten geführt worden. Ibidem S. 63—72. 1792. — Casper, Rust's Magazin für die ges. Heilkunde. Bd. XII. S. 120. — H. Callissen, Commentatio de fatis atque cautelis injectionis cavitatis tympani per processum mastoideum ossis temporum. Acta regiae societ. med. Havniensis. Vol. III. S. 435. Havniae 1792. — Murray, Journal de médecine. Février 1793. — Fielitz, Richter's chirurg. Bibliothek. Vol. III. S. 325. — Löffler, ibid. Vol. X. S. 615. Herstellung einer Fistelöffnung am Warzenfortsatz zur Heilung von Schwerhörigkeit. — Weber, Geschichte einer durch Perforation des W. bewerkstelligten Entleerung einer Eiterablagerung im Innern des Ohrs und Heilung des davon abhängigen Ohrübels. Friedreich's und Hesselbach's Beiträge zur Natur- und Heilkunde. Würzburg 1825. I. Bd. S. 227. — M. Dezeimeris Journal l'expérience No. 32. 33. 1838. Ueber die Perforation des Proc. mast. in verschiedenen Affectionen seiner Zellen und in manchen Fällen von Taubheit. — Forget, L'union méd. No. 52. 1860. — v. Tröltsch, Anatomie des Ohrs (§ 33). 1861. — v. Tröltsch, Virch. Arch. Bd. XXI. S. 295. 1861. — Schwartze, Prakt. Beitr. z. Ohrenhkde. Würzburg 1863. S. 37. — Pagenstecher, Arch. f. klin. Chir. Bd. IV. S. 523. 1863. — Follin, Gaz. des hôpitaux 5. März 1864. — Mayer, Arch. f. Ohrenheilkde. I. S. 226. 1864. — Hutchinson, Buffalo med. and. surg. Journ. Vol. V. p. 85. 1865. — Flaiz, Arch. f. Ohrenheilkde. II. S. 228. 1866. — Kessel, Diss. inaug., Giessen 1866. (Refer. im Arch. f. Ohrenheilkde. II. S. 228. 1867.) — Billroth, Arch. f. klin. Chirurgie. Bd. X. S. 66. 1867. — Hinton, Med. times and gazette. Vol. II.

S. 378. 1868. — Rouge (Lausanne), Bull. de la société de médecine de la Suisse-Romande. T. I. 1868. (Operationsfall mit Meissel und Hammer, hinterher Gebrauch des Troikart.) — Pettavel, De la perforation de l'apophyse mastoïde dans les cas d'otite interne. Neuchatel 1869. Dissert. inaug. Bernensis. (Enthält drei von Prof. Lücke mit dem Troikart mit glücklichem Erfolg operirte Fälle von Caries des proc. mastoideus aus den Jahren 1865, 66 u. 67.) — Agnew, Transactions of american otological society. Vol. I. S. 97. 1870. — Roosa, The medical view 1870. 1. December. No. 115. — Colles, Dublin quarterly journ. med. science. August 1870. — v. Tröltsch, Arch. f. Ohrenheilkde. IV. S. 125. 1869. — Jacoby, Arch. f. Ohrenhkde. IV. S. 228. 1869. — Barwell, Lancet. April 29. 1870. — Buck, New-York med. record. No. 136. 1871. (Referat im Arch. f. Ohrenheilkde. VII. S. 300.) — Jacoby, Arch. f. Ohrenheilkde. VI. S. 93. 1872. — Schede, Habilitationsschrift Symbolae ad helcologiam. Halle 1872. S. 35. (Gebrauch des scharfen Löffels.) — Garrigou-Desarènes, Gaz. des hôpitaux S. 148. 1873. — Turnbull, Philadelphia med. and surg. report. Vol. 28. S. 395. 1873. — Schwartze u. Eysell, Arch. f. Ohrenheilkde. VII. S. 159. 1873. — Lucae, Arch. f. Ohrenheilkde. VII. S. 225. 1873. — Lucae, Vorrichtung am Drillbohrer. Arch. f. Ohrenheilkde. VII. S. 298. 1873. — Bezold, Die Perforation des Warzenfortsatzes vom anatomischen Standpunkte aus. Monatsschrift f. Ohrenheilkde. November 1873, Juni 1874. — Eysell, Casuist. Mittheilungen. Arch. f. Ohrenheilkde. VII. S. 206. Fall I. 1873. — Buck, Arch. f. Augen- und Ohrenheilkde. V. Vol. III. S. 172. 1873. — Buck, Transactions of the amer. otological society. Boston 1873. — Parreidt, Arch. f. Ohrenheilkde. VIII. S. 93. 1873. — Lücke, Deutsche Zeitschr. f. Chirurgie II. S. 337. — Rupprecht, Berl. klin. Wochenschrift No. 47. 1874. — Creveling, Philad. med. and surg. reporter Vol. XXXI. S. 54. — Brochin, London med. record. May 27. S. 323. 1874. — Weitz, Diss. inaug. Halle 1874. — Pooley, New-York med. Journal. Juni 1874. — Noyes u. Crosby, The New-York medical record 1874. 1. Januar. — Newton, ibid. 16. März 1874. — Schwartze, Casuistik zur chirurg. Eröffnung des Warzenfortsatzes, 100 Fälle. Arch. f. Ohrenheilkde. Bd. X—XIX. 1875—1882. — Kappeler, Zwei Operationsfälle. (Ref. im Arch. f. Ohrenheilkde. X. S. 248. 1875.) — Hartmann, Untersuchungen an der Leiche über die Perforation des Warzenfortsatzes. Berl. klin. Wochenschr. Nr. 33. 1876. (Referat im Arch. f. Ohrenheilkde. XII. S. 239. 1877.) — Hartmann, Ueber die Perforation des Warzenfortsatzes. Langenbeck's Arch. Bd. XXI. Heft 2. 1877. — Wolf, Zur Eröffnung des Warzenfortsatzes. Berl. klin. Wochenschr. 9. April 1877. — Turnbull, Medical and surgical reporter. Philadelphia 2. Februar 1878. — Bircher, Beitrag zur operativen Behandlung der Ohreneiterung. Diss. inaug. Bern 1878. — Neiling, Diss. inaug. Kiel 1878. 4 Fälle aus der Klinik von Esmarch. — Gerster, Ein operativ geheilter Fall von ausgedehnter, käsiger Ostitis des Warzenfortsatzes und des Felsenbeins. Zeitschrift f. Ohrenheilkde. VIII. S. 207. 1879. — De Rossi, Jahresbericht für 1878, 1879. Roma. — Bogroff, Ein neues Verfahren zur Eröffnung des Proc. mast. Monatschr. f. Ohrenheilkde. Nr. 5. 1879 (Galvanocauter). — Gillette, Otite chez un tuberculeux. Trépanation Drainage, Guérison. Annales des maladies de l'oreille 1879. S. 249. — Hotz (Chicago), Die frühzeitige Perforation des Warzenfortsatzes bei acuter Enzündung der Warzenzellen. Zeitschr. f. Ohrenheilkde. IX. S. 340. — Steinbrügge, Ein Fall von Trepanation des Warzenfortsatzes, Tod durch Miliartuberculose. Ibid. X. S. 33. — Knapp, Case of trepaning the mastoid. Transactions of the Americ. Otolog Soc. 1879. — Grüning (2 Fälle von Bohroperation). Zeitschrift f. Ohrenheilkde. VIII. 4. S. 297. 1879. — Jacoby. 6 Fälle operativer Eröffnung des Warzenfortsatzes. Arch. f. Ohrenheilkde. S. 280. 1880. — Ferreri, Die capilläre Punction (Acupunctur) bei den Mastoidealaffectionen und ihre Verwerthung für Diagnose und Therapie. Sperimentale. 1883. II. Heft. (vgl. Referat im Arch. f. Ohrenheilkde. S. 189.) — H. Knapp, Aufmeisseln des Warzenfortsatzes in einem Falle von chron. Ohrcatarrh mit intactem Trommelfell. Eröffnung des Sinus transversus, Heilung per primam. Zeitschrift f. Ohrenheilkde. XI. S. 221. (Ref. Arch. f. Ohrenheilkde. XIX. S. 181.) 1883. — Kiesselbach, Ueber die chirurgische Eröffnung des Warzenfortsatzes. Sitzungsbericht der physikalisch-med. Societät in Erlangen 28. Juli 1884. — Jacoby, Zur operativen Behandlung der Caries des Schläfenbeins (16 Fälle) XXI. S. 54. 1884. — O. Wanscher, Einige Fälle von Resection des Warzenfortsatzes, mit Bemerkungen über Technik und Indication. Hospitals-Tidende 1884. No. 4 u. 5. (Referat im Arch. f. Ohrenheilkde. XXI. S. 180.)

Cap. XV. Die Krankheiten des inneren Ohres.

§ 67. Bildungsfehler.

Ausser der zu § 9 angeführten Literatur über Missbildungen des Ohres im Allgemeinen, handeln speciell von den Missbildungen des innern Ohres: N. Mundini, Anatomia surdinati. S. 422. De labyrinthi auris content. — Roederer, Descript. foetus paras., in Comment. societ. Goetting, IV. — Meckels, Handbuch der pathologischen Anatomie. Bd. I. — Saissy, Krankheiten des innern Ohres. Uebersetzung. Ilmenau 1829. S. 173. — J. G. Müller, Annalen für ges. Heilkunde. 1832. (Sectionsbefunde der Gehörorgane einiger Taubstummen.) — Ed. Cock, Med. chir. Transactions. Vol. XIX. 1837. Thurnam ibid. — Nuhn, Dissert. de vitiis, quae surdomutitati subesse solent. Heidelberg, 1841.— Michel, Mittheilung an die französische Akademie. 1855. — Helie (Nantes), Archiv. génér. de méd. XII. 485. — Buhl u. Hubrich, Beitrag zur Entwicklungsgeschichte des inneren Ohres, entnommen aus Missbildungen desselben. Zeitschrift für Biologie. 1867. — Schwartze, Arch. f. Ohrenheilkde. V. S. 296. 1870. — Voltolini, Monatsschrift f. Ohrenheilkde. 1870. Nr. 9. Section des Gehörorgans eines Hemicephalus. — Virchow's Archiv XXVII. — Schwartze, Pathologische Anatomie des Ohres. 1878. S. 117.

§ 68. Traumatische Verletzungen.

Fälle von Eingiessung geschmolzener Metalle (Boys de Loucy. Annal. d'Hyg. publ. 1847. Allay, Amer. Journ. of the med. science 1852. April) und ätzender Säuren (Morrison, Dublin Journal of med. science IX. 1836. Nr. 25. March, Salpetersäure). — Schwartze, Totaler Verlust des Perceptionsvermögens für hohe Töne nach heftigem Schalleindruck. Arch. f. Ohrenheilkde. I. S. 136. 1864. — Schwartze, Einseitige Schwerhörigkeit durch Schuss in der Nähe des Ohres. Sectionsbefund. Arch. f. Ohrenheilkde. I. S. 208. 1864. — Trautmann, Nerventaubheit infolge von Ohrfeigen. Gerichtlicher Fall. Arch. f. Ohrenheilkde. VII. S. 154. 1873. — Zaufal, Arch. f. Ohrenheilkde. VIII. S. 40. 1874. — Turnbull, Ref. Arch. f. Ohrenheilkde. X. S. 68 u. 69. 1876. — Schwartze, Arch. f. Ohrenheilkunde. Bd. XII. Fall 36. 1877. — Moos, Vier Schussverletzungen des Ohres. Arch. f. Augen- u. Ohrenheilkde. II. — Blau, Arch. f. Ohrenheilkde. XV. S. 225 u. 230. 1880. — Schwartze, Stichverletzung des Ohres mit Ausfluss von Liquor crebrospinalis. Arch. f. Ohrenheilkde. Bd. XVII. S. 92. 1881. — Hessler, Jahresbericht der Halle'schen Ohrenklinik, Arch. f. Ohrenheilkde. XVI. S. 76. 1880. — Trautmann, Verletzungen des Ohres in gerichtsärztlicher Beziehung. Handbuch der gerichtl. Medicin von Maschka. I. Bd. (Ref. Arch. f. Ohrenheilkde. XVII. S. 231. 1881.) — Brunner, Zeitschrift f. Ohrenheilkde. IX. S. 142. (Ref. Arch. f. Ohrenheilkde. XVI. S. 297), ibid. X. S. 171. (Ref. Arch. f. Ohrenheilkde XVIII. S. 106).

§ 69. Circulationsstörungen und Entzündungen.

Toynbee, Catalogue. London 1857. Fall 711, 738, 751, 752. — P. Menière, Mémoire sur des lésions de l'oreille interne donnant lieu à des symptômes de congestion cérébrale apoplectiforme. Gaz. médicale de Paris 1861. p. 598. — Hillairet, Lésions de l'oreille interne, action réflexe sur le cervelet et les pédoncules. Compt. rend. de la société de biologie. 3. Série, t. III. p. 181. 1861. — Voltolini, Die Krankheiten des Labyrinthes und des Gehörnerven. Abhandl. der schles. Gesellschaft naturw. med. Abteilung. 1862. I. — Politzer, Arch. f. Ohrenheilkde. II. S. 88. 1867. — J. Hinton, On some of the affections classed as nervous deafnes. Guy's Hospital reports. 1867. — Voltolini, Die acute Entzündung des häutigen Labyrinthes, gewöhnlich mit Meningitis verwechselt. Monatsschrift f. Ohrenheilkde. 1867. S. 9—14, 1868. S. 91, 1870, S. 91, S. 103. — Heller, Deutsches Arch. f. klin. Medicin. Bd. III. S. 482. 1867. (Ref. Arch. f. Ohrenheilkde. IV. S. 55). — v. Tröltsch, Arch. f. Ohrenheilkde. Bd. IV. S. 128—130. 1869. — Reichel, Die acute Entzündung des häutigen Labyrinthes. Berl. klin. Wochenschrift Nr. 24. 1870. — Lucae, Arch. f. Ohrenheilkde. V. 1870. S. 188. — Böttcher, Ueber die Veränderungen der Netzhaut und des Labyrinths in einem Fall von Fibrosarcom des Nervus acusticus, Arch. f. Augen- und Ohrenheilkde. Bd. II. 2. Abtl. S. 87. 1871. — Moos, Arch. f. Augen- und Ohrenheilkde. Bd. II. Zeitschrift f. Ohrenheilkde. Bd. IX. S. 97. (1871) S. 119. — Knapp, Klinische Analyse der entzündlichen Affectionen des inneren Ohres. Arch. f. Augen- u. Ohrenheilkde. II. S. 208. 1871. — Kroll, Ueber Schwindelzufälle bei Ohrenkrankheiten. 1872. Diss. inaug. Halle.

— Knapp, Fall von Doppelthören bei Otit. med. purul. Ref. Arch. f. Ohrenheilkde. VI. S. 158. 1872.) — J. Roosa, Syphilis of the cochlea. The med record. 1876. No. 47. — Schwartze, Arch. f. Ohrenheilkde. XII. S. 132. 1877. — Schwartze, Patholog. Anatomie bes Ohres. 1878. — Schwartze, Fall von primärer, acuter, eitriger Entzündung des Labyrinthes mit Ausgang in eitrige Meningitis. Arch. f. Ohrenheilkde. XIII. S. 107. 1878. — Moos, Ueber die histologischen Veränderungen des Labyrinthes bei der hämorrhagischen Pachymeningitis. Zeitschr. f. Ohrenheilkde. IX. S. 97. 1879. (Ref. Arch. f. Ohrenheilkde. XVI. 287); ibid. X. S. 1. Virchow's Arch. Bd. LXIX. — Buck, Syphilitic affections of the ear. Amer. Journ. of otology. 1879. Januar. — Urbantschitsch, Ein Fall von plötzlich eingetretener Taubheit nach einer profusen Nasenblutung. Negativer Sectionsbefund. Arch. f. Ohrenheilkde. XVI. S. 185. 1880. — Politzer, Ueber pathologisch-anatomische Labyrinthbefunde. Congress in Mailand. 1880. (Ref. Arch. f. Ohrenheilkde. XVI. S. 302.) — Kipp, On the ear affections of inherited syphilis. Transactions of the American otological soiciety. Vol. II. part. 4. (Ref. Arch. f. Ohrenheilkde. XVII. S. 204. 1881.) — Lucae, Labyrinthkrankheiten. Realencyklopädie der gesammten Heilkunde von Eulenburg. Bd. VIII. 1881. (Ref. A. f. O. XVIII. S. 188.) — Lucae, Menière'sche Krankheit. Realencyklopädie der gesammten Heilkunde von Eulenburg. Bd. VIII. 1881. (Ref. Arch. f. Ohrenheilkde. XVIII. S. 190.) — v. Tröltsch, Krankheiten des Gehörorganes im Kindesalter. 1880. — Lucae, Ueber Hämorrhagie und hämorrhagische Entzündung des kindlichen Ohrlabyrinths. Virchow's Archiv, Bd. 88. 1882. (Ref. Arch. f. Ohrenheilkde. XIX. S. 301.) — Moos u. Steinbrügge, Ueber secundäre Labyrinthveränderungen im Gefolge chronisch-eitriger Mittelohrentzündungen. Zeitschrift f. Ohrenheilkde. XII. S. 93. 1883. (Ref. Arch. f. Ohrenheilkde. XX. S. 151.)

Necrose des Gehörlabyrinthes.

Wilde, Pract. Bemerkungen etc. Uebersetzung. S. 432. — Menière, Gaz. med. de Paris. 1857. Nr. 50. — v. Tröltsch, Virch. Arch. XVII. S. 47. — Toynbee, Arch. f. Ohrenhlkd. I. S. 112 mit Nachtrag auf S. 158. — Gruber, Allgem. Wiener med. Zeitung. IX. S. 41—45 (Ausstossung beider Schnecken während des Lebens). — Voltolini, Monatsschr. f. Ohrenhlkd. IV. S. 85. — Schwartze, Arch. f. Ohrenhlkd. IX. S. 238. — Böters, Inaug.-Diss. Halle 1875 (Ref. Arch. f. Ohrenhlkd. X. S. 256). — Dennert, Arch. f. Ohrenhlkd. X. S. 231. — Lucae, ibid. S. 236. 1876. — Guye, Arch. f. Ohrenhlkde. VIII. S. 225. 1873. — Delstanche, Fils, Arch. f. Ohrenhlkde. X. S. 301. 1876. — Dennert, Arch. f. Ohrenhlkde. XIII. 1878. — Gottstein, Arch. f. Ohrenhlkde. XVI. S. 51. 1880. — Schwartze, Arch. f. Ohrenhlkde. XVII. S. 111. 1881. — Christinneck, Statistischer Bericht der Poliklinik f. Ohrenkranke zu Halle pro 1880/81. Arch. f. Ohrenheilkunde. XVIII. S. 293. 1882. — Politzer, Lehrbuch, 2. Bd. S. 596. 1882. — Pollack, Nécrose et élimination de l'appareil auditif osseux presque tout entier. (Ref. Annal. d. malad. de l'oreille etc. S. 19. 1882). — Habermann, Arch. f. Ohrenhlkde. XVIII. S. 87. 1882. — Moos, Necrot. Ausstossung eines knöchernen Halbcirkelganges. Zeitschr. f. Ohrenhlkde. XI. S. 235. (Ref. Arch. f. Ohrenhlkde. XII. S. 184. 1883.)

Luetische Erkrankung des Ohrlabyrinthes.

Toynbee (Catalogue Nr. 512) 1857, Neben doppelseitiger Steigbügelankylose auf einer Seite Hyperämie in der Schnecke, auf der andern Verdickung der häutigen Vorhofssäckchen. — Voltolini, Syphilitische Periostitis mit Hyperostose. Virchow's Arch. Bd. 27. Fall 8. — Lucae, Fall von partieller Tontaubheit nach secundärer Syphilis. Arch. f. Ohrenhlkde. III. S. 225. 1867. — Schwartze, Arch. f. Ohrenhlkde. IV, S. 267—271. 1869. — Gruber, Lehrbuch S. 617, u. Wiener med. Presse 1870. Nr. 1, 3, 6 u. ff. — Moos, Arch. f. Augen- u. Ohrenheilkde. III. S. 76. Nr. 8. (Ref. Arch. f. Ohrenheilkde. IX. S. 276.) Neben Ankylose der Knöchelchen adhäsive Entzündungen im Labyrinthe mit Ablagerung von Kalkkonkrementen auf den häutigen Halbcirkelgängen und den Säckchen. — Ders., Ueber pathologische Befunde im Ohrlabyrinth bei secundär Syphilitischen und die durch dieselben bedingten Gehörsstörungen. Virchow's Arch. Bd. 69. Heft 2. S. 313. 1877. (Ref. Arch. f. Ohrenheilkde. XIV. S. 67.) — Hessler, Jahresber. d. Halleschen Ohrenklin. Arch. f. Ohrenheilkde. XVI. S. 81. 1880. — Politzer, Lehrb. II. S. 814. 1882. Kleingedrucktes. Pathologische Veränderung der Ganglienzellen im Rosenthal'schen Canal. — Roosa, Syphilitische Erkrankungen des inneren Ohres.

Zeitschr. f. Ohrenheilkde. IX. 4. S. 303. (Ref. Arch. f. Ohrenheilkde. XVII. S. 140.) — Sexton, Drei Fälle von plötzlicher Taubheit bei Syphilis. Amer. Journal of otology. II. Bd. 4. (Ref. Arch. f. Ohrenheilkde. XVII. S. 234.)

Nerventaubheit bei hereditärer Lues.

Hutchinson, Med. Times 1861. p. 530 und in seinem Buch: A clinical memoir on certain diseases of the eye and ear, consequent on inherited syphilis. London 1863. S. 174. — Hinton, Supplement zu Toynbee's diseases of the ear. 1868. S. 461. (Ref. Arch. f. Ohrenheilkde. V. S. 221.) — Ders., The questions of aural. surgery. London 1874. S. 290. — Knapp, Zeitschrift f. Ohrenheilkde. IX. S. 349. (Ref. Arch. f. Ohrenheilkde. XVII. S. 145.) — Kipp, Transact. of the American otol. society. Vol. 2. part 4. 1880. S. 390. (Ref. Arch. f. Ohrenheilkde. XVII. S. 204.) — Schwabach, Deutsche med. Wochenschr. 1883. Nr. 38. (Ref. Arch. f. Ohrenheilkde. XX. S. 218.)

§ 70. Neubildungen.

Platner, De auribus defectivis. Diss. inaug. Marburg 1838. — Voltolini, Virch. Archiv. XXII. 1, 2. — Schwartze, Arch. f. Ohrenheilkde. II. S. 285. 1867. — Böttcher, Ueber die Veränderungen des Labyrinths etc. in einem Fall von Fibrosarcom des Nervus acucticus. Arch. f. Augen- und Ohrenheilkde. II. (Ref. Arch. f. Ohrenheilkde. VI. S. 279. 1872.) — Burckhardt-Merian, Fall von Fibrosarcom des inneren Ohres, ausgehend von der Dura mater. Arch. f. Ohrenheilkde. XIII. S. 11. 1878. — Politzer, Carcinom. (Ref. f. Ohrenheilkde. XIX. S. 78. 1883.)

Aneurysma der Art. basilaris.

Stumpff, Diss. de aneurysmatibus arteriarum cerebri. Berolini 1836. — Van der Byl, Transactions of the patholog. society. VII. 1856. (Toynbee, Catalogue Nr. 772, 773.) — Griesinger, Arch. f. Heilkunde 1862. 6. Heft. — Lebert, Berl. klin. Wochenschr. 1866. Ueber Aneurysmen der Basalarterie des Gehirns. — Varrentrapp, Arch. d. Heilkunde VI, Heft I. S. 85. (vgl. Arch. f. Ohrenheilkde. II. S. 234).

Cap. XVI Taubheit nach Kopfverletzungen.

§ 71, 72.

Bruns, Chirurg. Krankh. u. Verletzungen d. Gehirns u. seiner Umhüllungen. Tübingen 1854. — Beck, Schädelverletzungen. 1865. — R. Hagen, Der seröse Ausfluss aus dem äussern Ohr nach Kopfverletzungen. Pract. Beiträge zur Ohrenheilkde. Heft 2. Leipzig 1866. — Politzer, Arch. f. Ohrenheilkde. II. S. 88. 1867. — Voltolini, Kopfverletzung, vollständige Taubheit, Tod, Autopsie. Monatsschr. f. Ohrenheilkde. S. 109, 110. 1869. — Brunner, Arch. f. Ohrenheilkde. V. S. 32. 1870. — Westphal, Berl. klin. Wochenschr. Nr. 38, 39. 1871. — Schwarz, Zur Statistik der Fracturen der Schädelbasis. Dorpat 1872. — Duret, Etudes expérimentales et cliniques sur les traumatismes cérébraux. Paris 1878. — Trautmann, Arch. f. Ohrenheilk. XIV. S. 115. 1879. — Bergmann, Lehre von den Kopfverletzungen. Cap. XVII, XVIII. 1880. — Urbantschitsch, Ein Fall von bilateraler Taubheit anlässlich einer geringfügigen traumatischen Einwirkung. Arch. f. Ohrenheilkde. XVI, S. 183. 1880. — Buck, Fracturen des Schläfenbeins. Amer. Journ. of otology. Bd. II. Heft 4. 1880. — Moos, Seltener Fall von Stichverletzung der linken Schädelhälfte etc. Bericht über den otologischen Congress in Mailand 1880. (Ref. Arch. f. Ohrenheilkde. XVI. S. 306.)

Cap. XVII. Caries und Necrose des Schläfenbeins.

§ 73—77.

Morgagni, Epist. anat. XIV. 1766. — A. Duncan, Medic. Commentar. II. S. 286. — Schuhmacher, Med. chirurg. Bemerkungen I. S. 301. — Brodie, Transact. of a Society for the improv. of med. and chirurg. knowledge. Vol. III. S. 106. — Kimmel, Observatio anat.-pathologica de canali carotico carie syphilitica exeso. Lipsiae 1805. — Parkinson, London med. Repository. Jan. 1817. — O'Brien, Transact. of the associat etc. Dublin 1818. Vol. II. — Thiele, Rust's Magazin für die ges. Heilkunde. Bd. II. Heft I. S. 164. — Starke ibid. Bd. II. Heft II. S. 311. — Rust ibid. Bd. IV. Heft I. S. 197. — Duncan jun., Edinb.

med. and surg. Journal, Juli 1821. Vol. 17, 3 Fälle. — Itard, Traité des mal. de l'oreille S. 70. 1821. — Dorn, Hufeland's Journ. 1822. St. II. S. 76. — Lallemand, Anat. pathol. Untersuchungen über das Gehirn. Deutsch von Weese. — Neumann, Hufeland's Journ. Juli 1824. S. 6. Nr. II. — Raikem, Repert. génér. d'Anatomie et de Physiol. pathol. T. I. Nr. II. S. 295. — Otto, Seltene Beobachtungen II. S. 96. Verzeichniss Nr. 3225—3231. — Martin, Journ. de médec. T. XXX. S. 453. — G. Sandifor, Mus. anat. Vol. III. S. 278. Nr. 927. — Krukenberg, Jahrbücher der ambulator. Klinik zu Halle. Bd. II, S. 203—252. Halle 1824. — Holst, Magazin für Naturwissenschaften Christiania 1825. Heft 1. — Wutzer, Schmidt's Jahrb. 1834. S. 344. — Bricheteau, Arch. gén. 1834. December. — Willemier (resp. Schröder van der Kolk), Diss. inaug. Utrecht 1835. — Cruveilhier, Anat. patholog. du corps humain. 1835—1842. Maladies du cerveau. — Romberg, Ueber Lähmung des Antlitznerven durch Krankheit des Felsenbeins. Casper's Wochenschr. für die gesammte Heilkde. 1835. S. 601. — Albers, Ueber Otorrhoe. Gräfe's u. Walther's Journ. 1836. — Hamilton, Dublin Journ. 1841. — Hughes, Lancet 1841. — Smith, Dublin. Journ. 1841. — Stromeier, Handbuch der Chirurgie. Freiburg 1844. Bd. II. S. 85. — Guckelberger, Zeitschr. f. Chir. u. Geburtskde. VII. 3. 1854. — Gull, Med. chir. Transactions. XXXVIII. p. 157. 1855. — Santesson, Hygiea XIV. 1855. — Lebert, Virch. Arch. IX. S. 381. 1856. — Wolff, Preuss. Vereins-Ztg. 1857. Nr. 35, 36. — Menière, Abhandlung über Knochensequester, beobachtet in den verschied. Theilen d. Gehörgangs. Gaz. méd. de Paris 1857. Nr. 33. — v. Tröltsch, Virch. Arch. XIII S. 513. 1858. — v. Dusch, Henle u. Pfeuffer's Zeitschr. VII. S. 161—208. 1859. — Voltolini, Virch. Arch. XVIII. S. 34. 1860. — Hutchinson, Canstatt's Jahresber. 1861. 3. S. 50. — J. Gruber, Ueber Caries des Schläfenbeins u. d. Gehörknöchelchen. Wien. med. Halle 1863. (Ref. Arch. f. Ohrenhkde. II. S. 68. 1867. Necrose der Schnecke. ibid. S.73). — Toynbee, Necrose der Schnecke und des Vorhofs und deren Ausstossung während des Lebens. Arch. f. Ohrenhlkde. I. S. 112. 1864. Nachtrag dazu ibid. S. 159. — Odenius, Medic. Arch. III. I. 1866. — Schwartze, Fall von acuter Caries, Tod durch Pyämie ohne Sinusphlebitis und Hirnerkrankung. Arch. f. Ohrenhlkde. II. S. 36. 1867. — A. Linstaedt, Ueber den Einfluss der cariösen Otitis interna auf den Gesammtorganismus. Diss. Inaug. Halle 1867. — Zaufal, Tuberculose des Felsenbeins. Arch. f. Ohrenheilkde. II. S. 174. 1867. — Schwartze, Tuberculöse Caries. Arch. f. Ohrenheilkde. II. S. 283. 1867. — Ders., Arch. f. Ohrenhlkde. IV. S. 244. 1869. Tödtlicher Ausgang bei einem Kinde durch Hirnreizung. — v. Tröltsch, Anatomische Beiträge zur Lehre von der Ohreneiterung. Arch. f. Ohrenhlkde. IV. S. 97 bis 142. 1869. — Schwartze, Caries der Gehörknöchelchen. Arch. f. Ohrenheilk. IV. S. 247. Fall 5 u. 6. 1869. Ibid. V. S. 294. VIII. S. 226. — Schwartze und Köppe, Reflexepilepsie bei Caries. Arch. f. Ohrenheilkde. V. S. 282. 1870. — Hughes, Caries of the temporal bone, abscess in the brain. Dubl. quarterl. Journ. Nov. 8. 1870. p. 460. V. H. Jahresber. 1870. II. p. 354. — Boeke, Arch. f. Ohrenheilkde. VI. S. 285. 1871. — Farwick, Acute Caries. Ibid. VI. S. 113. 1872. — Gruber, Zur Casuistik der eitrigen Mittelohrentzündung mit Lähmung der Facialis. Monatsschrift f. Ohrenheilkde. 1873. Nr. 10. — Schwartze, Sectionsprotokoll der Section für Ohrenheilkunde auf der Naturforscherversammlung in Wiesbaden 1873. Vgl. Arch. f. Ohrenheilkde. VIII. S. 226. — Ashhurst, A case of necrosis of the cranial bones in connection with disease of the mastoid cells. Phil. med. Times. April 26. 1873. p. 466. —. J. Gruber, Zur Casuistik der Schläfenbeinnecrose. Monatsschr. f. Ohrenheilkde. 1874. Nr. 9. (Ref. Arch. f. Ohrenheilkde. X. S. 57.) Fall von Ausstossung des ganzen Annulus tymp sammt einem beträchtlichen Theil der Squama durch den äusseren Gehörgang bei einem zweijährigen Kinde. — Schwartze, Necrose der Schnecke. Arch. f. Ohrenheilkde. IX. S. 238. 1875. — Boeters, Necrose des Gehirnlabyrinths. Diss. inaug. Halle 1875. — Andeer, ibid. IX. S. 138. 1875. — Dennert, Necrose der Schnecke. Arch. f. Ohrenheilkde. X. S. 231. 1876. ibid. XIII. S. 19. — C. Dormagen, Ueber Caries des Schläfenbeins. Diss. inaug. Halle 1876. — Lucae, Necrose der Schnecke. Arch. f. Ohrenheilkde. X. S. 236. 1876. — Bezold, Ueber Necrose der Pars mastoidea, ibid. XIII. S. 43. 1878. — Bürkner ibid. S. 83. 1878. — Michael, Necrose der inneren Paukenwand und des Warzenfortsatzes. Zeitschr. f. Ohrenheilkde. VIII. 4. S. 300. (Ref. Arch. f. Ohrenheilkde. XVI. S. 126. 1879.) — J. Gruber, Necrose. Monatsschrift f. Ohrenheilkde. 1879. 10. (Ref. Arch. f. Ohrenheilkde. XVI. S. 203.) — Burckhardt-Merian, Arch. f. Ohrenheilkde. XIV. S. 173. 1879. — Hartmann, Ueber Sequesterbildung im Warzentheile des Kindes. Arch. f. Augen- u. Ohrenhkde. VII. (Refer. Arch. f. Ohrenheilkde. XV. S. 61. 1880.) — Gottstein, Necrotische

Ausstossung fast des ganzen Schläfenbeins mit günstigem Ausgange. Archiv für Ohrenheilkde. XVI. S. 51. 1880. — Mathewson, Schwefelsäure zur Aetzung bei Caries necrotica. (Ref. Arch. f. Ohrenheilkde. XV. S. 47. 1880.) — Keller, Necrose des Schläfenbeins. Berl. klin. Wochenschr. 1880. Nr. 44. — Moos u. Steinbrügge, Ueber die histologischen Veränderungen im Knochen und in den Weichtheilen des mittleren und inneren Ohres bei Caries des Felsenbeins. Zeitschr. f. Ohrenheilkde. X. 2. S. 87. 1881. (Ref. Arch. f. Ohrenheilkde. XVII. S. 28.) — O. Wolf, Mittheilungen über die necrotische Exfoliation der Gehörknöchelchen. Zeitschrift für Ohrenheilkde. X. 3. S. 236. 1882. (Ref. Arch. f. Ohrenheilkde. XVIII. S. 112.) Zusatz dazu ibid. S. 224. — Christinneck, Necrose der Schnecke. Arch. f. Ohrenheilkde. XVIII. 293. 1882. — Pollak (St. Louis), Necrotische Ausstossung der Pars petrosa. Zeitschr. f. Ohrenheilkde. XI. 2. S. 100. 1883. (Ref. Arch. f. Ohrenheilkunde. XIX. S. 90.) — Moos, Necrotische Ausstossung eines Halbcirkelcanals. Zeitschrift f. Ohrenheilkde. XI. 3. S. 225. 1883. (Ref. Arch. f. Ohrenheilkde. XIX. S. 184.) — Bürkner, Arch. f. Ohrenheilkde. XIX. 225. 1883.

Cap. XVIII. **Lethale Folgekrankheiten.**

§ 78. Im Allgemeinen.

Krukenberg, Jahrb. der ambulatorischen Klinik in Halle a. S. 1824. II. S. 203. — Lebert, Ueber Entzündung der Hirnsinus. Virch. Arch. Bd. IX. 1855. — Heussy, Plebitis der Hirnsinus in Folge von Otitis int. Zürich 1855. — Weil, De l'inflammation des sinus cérébraux suite d'otite interne. Strassburg 1858. — v. Dusch, Ueber Thrombose der Hirnsinus. Zeitschr. f. ration. Medicin. 1859. Bd. VII. — Cohn, Klinik der embolischen Gefässkrankheiten. Berlin 1860. — Griesinger, Hirnkrankheiten aus Otitis interna. Arch f. physiol. Heilkunde. 1862. — A. Linstädt, Ueber den Einfluss der cariösen Otitis interna auf den Gesammtorganismus. Diss. inaug. 1867. Halle a. S. — v. Tröltsch, Arch. f. Ohrenhlkde. Bd. IV. S. 97. 1869. — Schwartze, ibid. Bd. IV. S. 235. 1869. — Moos, Arch. f. Augen- u. Ohrenhkde. I. S. 222. 1869. — Wendt, Fälle von Hirnabscess, Sinusthrombose u. Meningitis bei Ohrenleiden. Arch. d. Hlkde. XI. S. 562. 1870. — Eysell, Ueber tödtliche Ohrkrankheiten. Diss. inaug. 1872. Halle a. S. — Dalby, Ueber Krankheiten des Ohres und ihre Beziehung zu Pyämie u. Hirnabscess. Brit. med. Journal. 1874. — Heydloff, Ueber Ohrkrankheiten als Folge u. Ursache von Allgemeinkrankheiten. Diss. inaug. Halle 1876. — J. Orne-Green, Disease of the brain in its relation to inflammations of the ear. Med. and. surg. reporter of the Boston city Hospital. 1877. — Kretschy, Ueber Sinusthombose, Meningitis, Kleinhirnabscess, nach Otitis medicin. Wien. Wochenschrift XXIX. Nro. 11 u. 12. 1879. — Kipp, Fälle von intracraniellen Krankheiten in Folge chronisch-eitriger Mittelohrentzündung. Zeitschr. f. Ohrenhlkde. VIII. S. 275. 1879. — Fränkel, Zur Path. u. pathol. Anat. des Gehörorgans. Zeitschr. f. Ohrenhlkde. VIII. S. 229. 1879. — Burkhardt-Merian, Zur Path. u. pathol. Anat. des Ohres. Arch. f. Ohrenhlkde. XIV. S. 175. 1879. — Urbantschitsch, Chron.-eitrige Entzündung der Paukenhöhle. Wien. Klinik. V. Jahrg. Aug. 1880. — Zaufal, Otitis media chronica mit serösem Secrete in der Paukenhöhle und in den Zellen des Proc. mastoid. bei imperforirtem Trommelfell. Sinusthrombose u. Meningitis. Tod. Arch. f. Ohrenheilkde. XVIII. S. 156. 1881. — L. Stacke, Ueber chronische Eiterungsprocesse im Mittelohr und ihre Complicationen. Diss. inaug. Würzburg 1882. — Andrews, On the metastases of inflammations from the ear to the brain. New.-York med. Journ. 1881. Febr. and March. — A. Robin, Des affections cérébrales, consécutives aux lésions non traumatiques du rocher et de l'appareil auditif. Paris 1883.

Abscessus cerebri ex otitide.

Elsholz, Gehirnabscess u. Caries des Felsenbeins. Preuss. Vereinsztg. 25. 1848. (Schm. Jahrb. Bd. 64. S. 296.) — Lebert, Virch. Arch. X. S. 78. 1856. — v. Tröltsch, Ibid. XVIII. S. 42. — Dupuy, Kleinhirnabscess. Gaz. méd. de Paris 14. 1857. — Heusinger, Virch. Arch. XI. S. 92. 1857. — Gull, Guys. hôp. rep. V. III. Ser. 3. 1858. — Gruber, Zeitschr. d. Wien. Aerzte. 1860. — Schott, Würzb. med. Zeitschr. 1861. S. 462. — Richet, Gaz. des hôp. p. 137. 1861. — Hutchinson, 4 Fälle von Ohrenfluss mit Kleinhirnabscessen. (Referat in Canstatt's Jahresber. f. 1861. Bd. III. S. 50.) — Schwartze, Arch. f. Ohrenhlkde. I. S. 195. 1864. Ibid. IV. S. 239, 242. Ibid. XX. S. 275. — Boecke, Wien. Me-

dicinalhalle Nr. 38. 1864. — Edwards, Kleinhirnabscess. (The Glasgow medical Journ. 1864. Auszug in Gaz. médic. de Paris Nr. 2. 1865.) — Moos, Virch. Arch. Bd. 36. S. 501 u. 514. 1866. — R. Meyer, Pathologie des Gehirnabscesses. Diss. inaug. Zürich 1867 (unter 18 Fällen von Hirnabscess nach Felsenbeincaries 14 mal rechts, 4 mal links). — Wendt, Arch. f. Ohrenheilkde. III. S. 26. 1867. Ibidem S. 168. — v. Tröltsch, Arch. f. Ohrenheilkde. IV. S. 105, 117, 126. 1868. (Multiple Abscesse, auch auf der entgegengesetzten Hirnseite.) — Clark, Med. record 1868. 15. Dec. (Ref. a. f. O. V. S. 151.) — Gray, Med. Times and gazette. 27. Febr. 1869. (Arch. f. Ohrenheilkde. V. S. 230.) — Feinberg, Fall von Kleinhirnabscess nach Otitis int. cariosa. Berl. klin. Wochenschr. 1869. Nr. 22. — Moos, 2 tödtlich verlaufene Ohrenleiden (2ter Fall). Arch. f. Augen- u. Ohrenheilkde. I. 1869. — Burnett, Fall von Hirnabscess. Philadelphia med. and surg. Rep. XXI. 13. S. 251. 1869. — Ollivier, Gaz. méd. de Paris. Nr. 17. 1870. — Duncan, Edinb. med. Journ. XV. S. 682. 1870. — Moos, Virch. Arch. Bd. XXXVI. Heft 4. Fall 2. 1870. (Abscessbildung im mittleren und vorderen Hirnlappen ohne Caries.) — Deutschbein, Vierteljahrsschr. f. gerichtl. u. öffentl. Medicin von Horn. Neue Folge. Bd. XIII. S. 237. — Jacoby, Arch. f. Ohrenheilkde. VI. S. 109. 1872. — Farwick, Ibid. S. 113. 1872. — Wendt, Arch. f. Ohrenheilkde. VI. S. 168. 1872. — Harlan, Philadelphia med. Times. Nov. 1872. (Ref. i. Arch. f. Ohrenheilkde. VIII. S. 295. 1874). — Magnus, Arch. f. Ohrenheilkde. VI. S. 293. 1872. — Field, Brit. med. Journ. 19. Dec. 1874. — Moos, Arch. f. Augen- u. Ohrenheilkde. III. 1. S. 76. 1874. — Viart, Kleinhirnabscess. Gaz. méd. de Paris. 35. S. 437. 1874. — Du Pré, Chron. Otitis med. et int., Caries des Felsenbeins, Encephalitis u. Meningitis. Presse méd. XVII. 18. 1875. — Little, Kleinhirnabscess. The Dublin. Journ. of med. science. Juli, S. 85. 1875. — Nixon, ibid. S. 266. — Herpin, Kleinhirnabscess. Bull. de la soc. anat. de Paris. 1875. (Ref. Arch. f. Ohrenheilkde. X. S. 254.) — Moos, Arch. f. Augen u. Ohrenheilkde. III. Sectionsergebnisse von Ohrenkranken. Fall 4, 9. (Ref. Arch. f. Ohrenheilkde. X. 276.) 1876. — Küpper, Arch. f. Ohrenheilkde. XI. 20. 1876. — Gauderou, Progrès méd. 1876. Août. (Ref. Arch. f, Ohrenheilkde. XI. S. 264.) — Gauderou, Kleinhirnabscess. Ann. des mal. de l'oreille etc. II. 4. 1877. — Maschka, Verdacht einer gewaltthätigen Einwirkung. Gehirnabscess in Folge von Caries des Schläfenbeins. Prager Vierteljahrsschr. Bd. 136. S. 23. 1877. — Truyts, Otite suivie d'abscès encysté du cerveau. Arch. méd. belges Oct. p. 252. 1877. — Barr, Case of aural disease terminating in cerebral abscess. The Glasgow med. Journ. Vol. X. Nr. 5. 1878. — Binswanger, Zur Pathogenese des Hirnabscesses. Bresl. ärztl. Zeitschr. Nr. 9. 1879. — Michael, Zeitschr. f. Ohrenheilkde. VIII. S. 303. 1879. — E. Fränkel, Zeitschr. f Ohrenheilkunde. Bd. XIII. 3. S. 229. 1879. (Ref. i. Arch. f. Ohrenheilkde. XIV. S. 214. Fall 1, 2, 3.) — Pooley, Transactions of the American otological society. Voll II. part 3. 1879. (Ref. i. Arch. f. Ohrenheilkde. XVI. S. 111.) — Hartmann, Arch. f. Augen- u. Ohrenheilkde. Bd. VII. (Refer. Arch. f. Ohrenheilkde. XV. S. 62.) 1880. — Hartmann, Zeitschr. f. Ohrenheilkde. Bd. VII. (Ref. i. Arch. f. Ohrenheilkde. XV. S. 59. 1880.) — Custer, Ueber den sogen. otitischen Hirnabscess. Diss. inaug. Bern. (Ref. i. Arch. f. Ohrenheilkde. XVI. S. 201.) 1880. — M'Bride, Journ. of anat. and physiol. XIV. p. 360. (Ref. i. Arch. f. Ohrenheilkde. XVI. S. 288.) 1880. — Steinbrügge, Zeitschr. f. Ohrenheilkde. VIII. S. 224. 1880. — Reymond, Kleinhirnabscess. Progrès méd. Nr. 39. 1881. — Pooley. Zeitschr. f. Ohrenheilkde. IX. 4. S. 234. 1881. — (Ref. i. Arch. f. Ohrenheilkde. XVIII. S. 143.) — Moos u. Steinbrügge, Zeitschr. f. Ohrenheilkde. X. 2. S. 87. 1881. (Ref. i. Arch. f. Ohrenheilkde. XVII. S. 287.) — De Rossi. Arch. f. Ohrenheilkde. XIX. S. 87. Fall 17. 1883. — Oliver Moore, Zeitschr. f. Ohrenheilkde. XI. 3. S. 254. 1883. (Ref. i. Arch. f. Ohrenheilkde. XIX. S. 187.) — Munson, Ibid. S. 255. 1883. (Ref. i. Arch. f. Ohrenheilkde XIX. S. 187.) — Mathewson, Transact. of the American otolog. society. V. III. part. 1. 1883. (Ref. i. Arch. f. Ohrenheilkde. XX. S. 60.) — Katz, Berl. klin. Wochenschr. Nr. 3. 1883. (Ref. i. Arch. f. Ohrenheilkde. XX. S. 70.) — v. Tröltsch, Arch. f. Ohrenheilkde. XX. S. 190. Fall 2. 1883.

Sinusphlebitis ex otitide.

Lenvoir, Entzündung des Querblutleiters, vom Ohr ausgehend. Gaz. des Hôp. 1846. Canst. Jahresber. 1846. III. p. 194. — Lallemand. Lettres. VI. §. 36. — Bruce, London. med. gaz. Vol. 27. S. 608. — Sédillot, De l'infection purulente. 1848. — Toynbee, Med. chir. Transactions. Vol. 34. 1851. — Lebert, Ueber Entzündung der Hirnsinus. Virch. Arch. IX. 1855. — Heussy, Zürich 1855. — Gull, Fälle von Phlebitis nach chronischen Ohrenkrankheiten. Med. chir. Transact.

XXXVIII. p. 157. 1855. (Schmidt's Jahrb. Bd. 116. S. 250.) — Lebert, Ueber Entzündung der Hirnsinus. Virch. Arch. Bd. IX. 1856. — Heusinger, doppelter Hirnabscess, Thrombose des r. Sinus transversus, völlig latenter Verlauf. Virch. Arch. Bd. XI. p. 92. 1857. — Weil, de l'inflammation des sinus cérébraux suite d'otitide interne. Thèse. Strasbourg 1858. — v. Dusch, Zeitschr. f. rat. Med. 1859. — Cohn, Klinik der embolischen Gefässkrankheiten. Berlin 1860. — v. Tröltsch, Virch. Arch. XVII. 1, 2. — Gruber, Wiener Wochenblatt Nr. 24, 25. 1862. — Lanceraux, De la thrombose et de l'embolie cerebrale. Paris 1862. — Griesinger, Arch. f. phys. Heilkde. 1862. — Gruber, Ueber die Beziehung der Otitis interna zu den entzündlichen Affectionen in der Schädelhöhle. Wien. Wochenbl. XVIII. 24. 1862. — Beck, Deutsche Klinik. Nr. 48. 1863. (Ref. i. Arch. f. Ohrenheilkde. II. Nr. 67.) — Moos, Ohrenkrankheiten mit tödtlichem Ausgange. Virch. Arch. Bd. 36. S. 501. 1866. — Kessel, Fälle von Otitis interna mit Vereiterung der Zellen des Warzenfortsatzes und Sinusthrombose. Diss. inaug. Giessen 1866. Fall 1. (Ref. i. Arch. f. Ohrenheilkde. IV. S. 57). — Schwartze, Arch. f. Ohrenheilkde. II. S. 292. 1867. — Moos, Virch. Arch. Bd. 36. Heft 4. S. 501. (Ref. i. Arch. f. Ohrenheilkde. III. S. 326. 1867). — Zaufal, Die Bedeutung der V. Santorini mastoidea bei Caries des Schläfenbeins. Wien. med. Wochenschr. S. 40, 41. 1868. (Ref. i. Arch. f. Ohrenheilkde. VI. S. 143.) — Heubner, Arch. f. phys. Heilkunde. IX. 1868. — Wreden, Petersb. med. Zeitschr. XVI. 5. S. 61—137. 1868. — Wendt, Archiv f. Heilkunde von Wagner. XI. S. 562. 1868. — Wreden, Die Phlebitis und Thrombosis sinuum durae matris. Petersb. med. Zeitschr. 8. 9. 1869. — v. Tröltsch, Arch. f. Ohrenheilkde. IV, S. 121. 126. 1869. — Stokes, Phlebitis der Hirnsinus in Folge von Erkrankung des Mittelohres. Dubl. Journ. S. 212. Aug. 1870. (Refer. Arch. f. Ohrenheilkde. VI. S. 231.) — de Rossi, Gaz. med. ital. Lombard. Octob. 22. 1870. (Refer. Arch. f. Ohrenheilkde. VI. S. 231.) — Schwartze, Fälle von Entzündung und Thrombose des Sinus transversus und Sinus petrosus inferior bei Otitis media purulenta. Arch. f. Ohrenheilkde. VI, 3. S. 219. 1872. — Ibid. XII. S. 125; XVI. S. 265. — Hoppe, Zwei Fälle von Hirnsinusthrombose in Folge von Otitis interna und Cholesteatom im Felsenbein. Inaug.-Diss. Berlin 1872. — Politzer, Zur path. Anat. der consecut. Sinusaffectionen. Arch. f. Ohrenheilkde. N. F. J. 4. S. 288. 1873. — Wreden, Analyse eines bemerkenswerthen Falles von Phlebitis sinus durae matris ex otitide. Arch. f. Augen- und Ohrenheilk. Bd. III. Abth. 2 S. 96. 1873. (Centralbl. f. Chir. 1875. S. 254.) — Lucae Arch. f. Ohrenheilk. VII. S. 270. 1873. — Eysell, Casuistische Mittheilungen a. d. Poliklinik für Ohrenkranke zu Halle. Fall 1. Arch. f. Ohrenheilkde. VII. S. 207. 1873. — Roosa, Transactions of the Amer. otolog. society 1875. (Refer. Arch. f. Ohrenheilkde. XI. S. 189.) — Küpper, Cholesteatom im Mittelohr, Thrombose des Sinus transversus. Arch. f. Ohrenheilkde. XI. p. M. 1876. — Gerhardt, Otorrhoe, Sinusthrombose, während r. Seitenlage Embolie in dem l. Pulmonalarterienast, hämorrhagischer Infarct. Heilung. Wiener med. Wochenschr. Nr. 47. 1876. — Gauderou, Progrès méd. Août 1876. (Arch. f. Ohrenheilkde. XI. S. 264.) — Dreyfuss-Brissac, Annal. des malad. de l'oreille. III. S. 113. 1877. (Refer. Arch. f. Ohrenheilkde. XIII. 212.) — Wreden, Zur Aetiologie und Diagnose der Phlebitis sinus cavernosi. Arch. f. Augen- u. Ohrenheilkde. IV. 2. S. 297. 1878. (Refer. im Arch. f. Ohrenheilkde. XIII. S. 228. 1878). — Moos, Sinusthrombose und Phlebitis. Arch. f. Augen- u. Ohrenheilkde. VII. S. 215. 1878. (Refer. im Arch. f. Ohrenheilkde. XIV. S. 269.) Green, Phlebitis of the venae emiss. mast. Amer. Journ. of the Otology. I. S. 187. (Centralbl. f. d. med. Wissenschaft. S. 848. 1879.) — Burckhardt-Merian, Arch. f. Ohrenheilkde. XIV. S. 178. 1879. — Moos, Arch. f. Augen- u. Ohrenheilkde. VII. 1. S. 215. (Refer. im Arch. f. Ohrenheilkde. XIV. S. 269. 1879.) — Bezold, Arch. f. Ohrenheilk. XIV. S. 297. 1879. — Orne-Green, Phlebitis der Venae emiss. mast. Amer. Journ. of otolog. III. (Refer. im Arch. f. Ohrenheilkde. XVI. S. 141. 1880.)— Moos, Oedem in der Schläfen- und Jochbeingegend als Symptom von Phlebitis und Thrombose des Sinus lateralis. Zeitschr. f. Ohrenheilkde. XI. 3, S. 242, 1883. (Refer. im Arch. f. Ohrenheilkde. XIX. S. 185.) — Bürkner, Arch. f. Ohrenheilkde. XIX. S. 246. 1883. — Stacke, Arch. f. Ohrenheilkde. XIX. S. 197. 1883. — v. Tröltsch, Arch. f. Ohrenheilkde. XIX. S. 191. 1883.

Meningitis ex otitide.

Hinton, Med. chir. Transactions. 39. S. 101. 1856. — v. Tröltsch, Virch. Arch. Bd. Bd. XVII. S. 14. 61. 1859. — Voltolini, Virchow's Archiv XVIII. S. 2. — Ulmer, Wiener med. Halle S. 40. 41. 1861. — Ockel, Petersb. med. Zeitschr. 1862. — Schwartze, Arch. f. Ohrenheilkde. I. S. 200. 1864, ferner Bd. IV. S. 235.

239, V. S. 292, XVII. S. 98. 111, XVIII. S. 279, XX. S. 41. — Voltolini, Virchow's Archiv Bd. XXXI. Heft 2, Fall 2. 1865. — Roger, L'Union méd. Nr. 118, 122. 1865. — Lucae, Arch. f. Ohrenheilkde. II, S. 87. 1866. — Epting, Arch. f. Ohrenheilkde. II. S. 154. 1866. — v. Tröltsch, Arch. f. Ohrenheilkde. IV. S. 97, 110, 117. 1868. — Grossmann, M. f. O. II, 1, 1868. — C. E. E. Hoffmann, Arch. f. Ohrenheilkde. IV, S. 278, 281. 1869. — Wendt, Arch. f. phys. Heilkunde von Wagner 1870. — Wendt, Arch. f. Ohrenheilkde. VI. S. 168. 1872. — Gaehde, Arch. f. Ohrenheilkde, VIII. S. 98. 1874. — Cassells, Glasgow med. journal, Januar 1874. (Refer. im Arch. f. Ohrenheilkde. IX. S. 187.) — Darolles, Bullet. de la soc. anat. de Paris 1875. (Refer. im Arch. f. Ohrenheilkde. X. S. 253.) — Roullet, Annales des malad. de l'oreille p. 350. 1876. (Refer. im Arch. f. Ohrenheilkde. XII. S. 229.) — Burckhardt-Merian, Arch. f. Ohrenheilkde. XIV. S. 275 (Fall 1). 1879. — Field, The Lancet, 5. Juni 1880. — Pooley, Zeitschr. f. Ohrenheilkde. IX. S. 324. 1881. (Refer. im Arch. f. Ohrenheilkde. XVII. S. 142.) — French, The Cincinnati Lancet and Clinic. Nr. 18. 1882. (Refer. im Arch. f. Ohrenheilkde. XX. S. 69.) — De Rossi, Arch. f. Ohrenheilkde. XIX. S. 88. Fall 18. 1883. — Bürkner, Arch. f. Ohrenheilkde. XIX. S. 245. Fall 1, 3. 1883. — Merrill, Transactions of the American otological society. Vol. III. part 1. (Refer. im Arch. f. Ohrenheilkde. X. S. 61. 1883.) — v. Tröltsch, Gesammelte Beiträge zur patholog. Anat. des Ohres. Leipzig 1883. S. 100, 154. (Refer. im Arch. f. Ohrenheilkde. XX. S. 190. 1883.) — Truckenbrod, Arch. f. Ohrenheilkde. XX. S. 258. 1884.

Lethale Blutungen bei Ohrkrankheiten.

Carotis: Syme, Cases of the clinical practice of Professor Syme reported by J. Henderson Hardie (Edinb. med. and surg. Journ. Vol. XXXIV. 1841. — Ward, Transactions of the pathol. society. Tom. I. u. II. S. 39. 1846 (lethale Blutung aus der A. mening. media). — Marc-Sée, Bulletins de la soc. anat. de Paris. S. 6. 1858. — v. Tröltsch, Anatomie des Ohres. S. 49 u. 50. 1860. — Toynbee, Med. chir. transactions. S. 217. 1861. — Baizeau, L'Union méd. S, 350. 1861. — Pilz, Diss. de arteriae carotis utriusque lateris ligatura. Diss. inaug. Berolini 1865. (Refer. Arch. f. Ohrenheilkde. IV. S. 53.) — Jolly, De l'ulcération de la carotide int., consécutive à la carie du rocher. Arch. gén. de méd. II. 1866. p. 271. — Hermann, Wiener med. Wochenschr. Nr. 30. 32. 1867. (Refer. Arch. f. Ohrenheilkde. IV. S. 294.) — Denucé, Bullet. de l'académie 1878. — Hessler, Arch. f. Ohrenheilkde. XVIII. S. 1. 1882 (dort genauere Literaturangaben, im Ganzen über 19 Fälle).

Sinus transversus und Bulbus venae jugularis. Toynbee's Catalogue (enthält literarische Notizen über 18 Fälle von Perforation des Sinus transversus) (V. jugularis Fall 812) 1857. — v. Tröltsch (sinus transversus), Anatomie des Ohres, Würzburg 1860. S. 50. — Köppe, Arch. f. Ohrenheilkde. Bd. II. S. 181. 1867. — Wreden, Monatsschr. f. Ohrenheilkde. III, 10. 1869. (Ref. Arch. f. Ohrenheilkde. VI. S. 158.)

Capitel XIX.

§ 79. Prothese.

Aeltere Literatur bis 1837 bei Lincke, Handbuch, Theil II. S. 157. — Rau, Lehrbuch. 1856. S. 319—327. — Frank, Handbuch. 1845. S. 188—198. (Mit zahlreichen Abbildungen von Hörrohren.) — Bonnafont, Traité etc. Paris 1873. 2me Edit. S. 598—606. — William A. Mac Keown, Neuer acustischer Apparat und intensiver Schall als Heilmittel. Brit. med. Journ. 1879. July 5. (Refer. im Arch. f. Ohrenheilkde. XVI. S. 204.) — Turnbull, Das Audiphon und Dentaphon. Zeitschrift f. Ohrenheilkde. XI, 1. S. 58. (Refer. Arch. f. Ohrenheilkde. Bd. XVI. S. 213.) 1880. — Knapp, Beobachtungen über den Werth des Audiphons. Zeitschr. f. Ohrenheilkde. IX, 2. S. 158. (Refer. Arch. f. Ohrenheilkde. Bd. XVI. S. 299. 1880.) — Paladino, Das Leiten von articulirten Lauten durch die Kopfknochen zum Labyrinth mittelst des „Fonifero". Giornale internazionale delle scienze mediche. Napoli 1880. (Refer. im Arch. f. Ohrenheilkde. XVII. S. 130.) — Green, Audiphon und Dentaphon. Verhandlungen der Boston med. Gesellschaft. 20. Jan. 1880. (Refer. im Arch. f. Ohrenheilkde. XVII. S. 297. 1881.) — Politzer, Ein kleines Instrument für Schwerhörige. Wien. med. Wochenschr. 1884. Nr. 18. (Ref. Arch. f. Ohrenhkde. XVII. S. 300.)

Capitel I.

Einleitung.

§ 1. Nothwendigkeit des Studiums der Ohrkrankheiten für jeden Arzt.

Erkrankungen des Ohres sind ungemein häufig, mindestens ebenso häufig, vielleicht noch häufiger als Erkrankungen des Auges. Sie entziehen sich aber beim Fehlen äusserlich sofort bemerkbarer Symptome im täglichen Verkehr leichter unserer Wahrnehmung als diese und deshalb erscheinen sie uns viel seltener als sie thatsächlich vorkommen. Besonders einseitiger Verlust des Hörvermögens bleibt oft lange Zeit der Umgebung und dem Betroffenen selbst unbemerkt. v. Tröltsch[1]) hat sicher nicht übertrieben, wenn er behauptet, dass selbst in den mittleren Jahren (vom 20. bis 50.) durchschnittlich unter drei Menschen Einer auf Einem Ohr wenigstens nicht mehr normal hört. Die objective Untersuchung zeigt bei vielen Menschen, die sich für gut hörend halten und von einer vorhergegangenen Ohrkrankheit nichts wissen, pathologische Veränderungen am Trommelfell, die mit Sicherheit auf überstandene oder noch vorhandene Erkrankungen des Ohres hinweisen.

Die Häufigkeit der Ohrkrankheiten, die von der Geburt bis zum 40. Jahre steigt, um von diesem Zeitpunkte an wieder zu fallen, erklärt sich aus der grossen Verbreitung der gewöhnlichsten Ursachen derselben, unter denen die alltäglichen Erkältungskrankheiten, wie Schnupfen und Angina, die acuten Infectionskrankheiten und die Scrofulose, constitutionelle Syphilis und Lungentuberculose die Hauptrolle spielen.

Wird beim Beginne der Erkrankungen die richtige Diagnose gestellt, reichen oft scheinbar geringfügige Hülfen von Seiten des Arztes aus, um Heilung herbeizuführen. Unerkannt und vernachlässigt führen sie nur zu häufig zu unheilbaren Folgezuständen. Es ist kaum nöthig, daran zu erinnern, dass partieller oder totaler Verlust des Gehörs den Verkehr mit den Mitmenschen erschwert, den Lebensgenuss verkümmert, auch für unendlich Viele die Erfüllung der Berufspflichten unmöglich macht und dadurch die gesellschaftliche Stellung und Erwerbsfähigkeit in Frage stellt.

[1]) Lehrbuch der Ohrenheilkunde. VII. Auflage 1881 S. 6.

Noch schwerer, als der partielle Defect des Gehörs, ist die Qual der bei vielen Ohrenleiden auftretenden subjectiven Geräusche zu ertragen; bedeutungsvoller für das Individuum ist der durch den Verlust des Sinnes erwachsende Nachtheil, der in seinen Consequenzen immer erst dann ganz gewürdigt wird, wenn er irreparabel geworden, und der besonders folgenschwer für die geistige Entwicklung sich geltend macht, wenn er in das Kindesalter fällt (Taubstummheit) [1]; verhängnissvoll aber ist der Umstand, dass Ohrkrankheiten häufig zur Ursache schwerer Allgemeinerkrankungen werden und die Lebensdauer des Individuums zu verkürzen vermögen. Diese perniciösen Folgen der Ohrkrankheiten, obwohl schon von Alters her nicht unbekannt, werden in ihrer Häufigkeit von der grossen Mehrzahl der Aerzte noch unterschätzt, weil das Ohr bisher nicht zu den Organen gehört, die bei der Untersuchung eines Kranken, geschweige bei der Section regelmässig in Betracht gezogen werden. Durch rechtzeitige Diagnose und richtige Therapie würden aber diese schweren und häufig lethalen Folgen der Ohrkrankheiten in sehr vielen Fällen verhütet werden können.

Unter solchen Umständen liegt die Nothwendigkeit auf der Hand, dass jeder Arzt die Fähigkeit erwirbt, das Ohr genau untersuchen zu können. Mit der Möglichkeit einer rechtzeitigen Diagnose würde sich die Prognose der Ohrkrankheiten überhaupt im Allgemeinen wesentlich besser gestalten. Aber auch für die Diagnose cerebraler Erkrankungen kann das Resultat der Ohruntersuchung werthvolle positive oder negative Anhaltepunkte gewähren; bei Kopfverletzungen kann der Ohrbefund wesentlich sein für die Beurtheilung, die Ausdehnung und Bedeutung derselben; zur Aufklärung der Aetiologie der so häufigen und oft so qualvollen Symptome des Schwindels und habitueller Kopfschmerzen, der Facialislähmung und Trigeminusneuralgien ist sie geradezu unentbehrlich. Dazu kommt, dass für die grosse Zahl der Ohrkrankheiten, die im Verlauf der acuten Infectionskrankheiten entstehen, ein für das Leben bleibender Nachtheil und die vom Ohr ausgehende Gefahr für das Leben nur dadurch verhütet werden kann, wenn der behandelnde Arzt mit der Untersuchungsmethode des Ohres vertraut und beim ersten Beginn der Erkrankung richtig zu handeln versteht. Es fehlt hier in den meisten Fällen an Zeit und Gelegenheit einen sachkundigen Collegen hinzuzurufen und die übliche Vertröstung des Kranken, dass dies nach überstandener Krankheit geschehen könne, ist für die meisten Fälle verhängnissvoll, weil die Möglichkeit einer schnellen und vollständigen Heilung des Ohrleidens dann bereits geschwunden ist. Unendlich vielem Unheil könnte für die Zukunft vorgebeugt werden, wenn bei der Staatsprüfung ein gewisses Maass von Kenntnissen in den Krankheiten des Ohres von den Aerzten verlangt würde, zum mindesten einige Sicherheit in der Untersuchung des Ohres. Die Gelegenheit sich in diesem Fache Kenntnisse zu erwerben, ist in Deutschland jetzt freilich wohl bald an jeder Universität vorhanden, aber sie wird erfahrungsgemäss nur von der kleineren Zahl besonders strebsamer Studirenden benutzt, weil die ohnehin schon zu

[1]) Nach den statistischen Erhebungen der Neuzeit ist mindestens die Hälfte aller Fälle von Taubstummheit durch Krankheit erworben.

kurz bemessene Zeit des Studiums für den Eifrigsten kaum ausreicht und weil aus der Thatsache, dass bei den Staatsprüfungen die Ohrenheilkunde bisher unberücksichtigt blieb, gefolgert wird, dass das Studium derselben für die allgemeine Ausbildung des Mediciners nicht erforderlich sei. Eine bessere Erkenntniss kommt dann für die meisten zu spät, wenn sie bereits in die Praxis eingetreten sind, und sich den alltäglichen Vorkommnissen der Erkrankungen des Ohres gegenüber völlig rathlos befinden. Der Ehrliche gesteht seine Unfähigkeit das Ohr zu untersuchen und zu behandeln offen ein, und hat ein volles Recht dazu, weil der Staat bei der Approbation als Arzt nichts in dieser Beziehung von ihm verlangt hat. Für den Kranken ist diese offene Erklärung jedenfalls weniger schlimm und verhängnissvoll, als leere Vertröstungen und eine erheuchelte Kenntniss oder Halbwisserei, wie sie vielfach durch die jetzt moderne Art eines „cursorischen" und viel zu oberflächlichen Unterrichts in der Ohrenheilkunde gefördert wird. Es ist bei der Schwierigkeit der Untersuchungsmethoden nicht möglich, sich in Zeit von einigen Wochen die nöthige Sicherheit zu erwerben und es ist für die practische und wissenschaftliche Pflege der Ohrenheilkunde wenig förderlich, dass so viele, kaum mit den Elementen dieser Disciplin vertraute Jünger der Medicin sich den Namen eines „Specialarztes" beilegen, und dadurch den Glauben beim Publikum und ihren Collegen erwecken, dass sie sich im Besitz „specieller" Sachkenntniss befinden. Wer tagtäglich die Consequenzen dieser Leichtfertigkeit, die gröbsten diagnostischen Fehler und indicationslose Verwendung operativer Encheiresen erleben muss und die höchst unerfreuliche Hyperproduction werthloser und kritikloser literarischer Arbeiten auf otologischem Gebiete im Laufe der letzten Decennien verfolgt hat, wird mir hierin Recht geben und im Interesse der Sache mit mir den lebhaften Wunsch hegen, dass der Staat endlich gegen diesen Missbrauch einschreitet und entweder von jedem Arzte verlangt, dass er die Fähigkeit erwirbt, das Ohr zu untersuchen, was unbedingt das Richtigste und Beste wäre [1]) oder zum mindesten von einem Arzt, der sich speciell als „Ohrenarzt" bezeichnen will, auch eine specielle Rechenschaft darüber verlangt, dass er hinreichende Kenntnisse und technische Fertigkeiten in diesem Gebiete besitzt.

§ 2. Rückblick auf die historische Entwicklung der Ohrchirurgie.

In der historischen Entwicklung der Ohrchirurgie sind die Hauptmomente die erste Einführung des Ohrspiegels in die Praxis durch Fabricius von Hilden in der Mitte des 17. Jahrhunderts und die Erfindung des Catheterismus tubae Eustachii durch den englischen Militärarzt Archibald Cleland in der Mitte des 18. Jahrhunderts. Das Dilatatorium von Fabricius blieb in vielfach modificirter Gestalt zwei Jahrhunderte lang in Gebrauch zur Untersuchung des äussern Gehörganges und man kam damit in der Diagnose nicht wesentlich weiter

[1]) In dem neuen Reglement für die Staatsprüfung der Aerzte im Deutschen Reich vom 2. Juni 1883 blieb die Ohrenheilkunde unberücksichtigt, obwohl v. Tröltsch im Jahre 1878 in einer Eingabe an das Reichskanzleramt die Wichtigkeit derselben für das Examen der Aerzte begründet hatte.

als es dem Erfinder selbst gelungen war, der sein Instrument nur zur Diagnose von Fremdkörpern, Verstopfungen und Polypen im Gehörgang benutzte. Was von pathologischen Veränderungen am Trommelfell bei besonders weitem Gehörgang damit erkannt werden konnte, bezog sich nur auf die allergröbsten Verhältnisse, vorzugsweise auf Trennung der Continuität desselben. Der Cleland'schen Erfindung waren die anatomischen Entdeckungen von Anton Maria Valsalva (1666 bis 1723), ebenso verdient als Chirurg und Anatom, voraufgegangen, die geeignet waren, der Ohrchirurgie in mehrfacher Beziehung neue Richtungen zu geben. Valsalva, der mehr als 16 Jahre seines Lebens auf das Studium der Anatomie des Ohrs verwandte, hatte zuerst darauf hingewiesen, dass Verstopfung der Tuba Eustachii eine häufige Ursache der Taubheit sei, dass zur Entfernung von Eiter aus dem Mittelohr bei Trommelfellperforation das Pressen bei Verschluss von Mund und Nase dienlich sein könne (Valsalva'scher Versuch). Damit war die Anregung gegeben, den schon lange bekannten und nach dem Anatomen Bartolomeo Eustachio († 1574) benannten Kanal zwischen Pharynx und Paukenhöhle für die Therapie der Ohrkrankheiten zu benutzen. Cleland scheint keine Kenntniss davon gehabt zu haben, dass schon 17 Jahre vor ihm von Seiten eines intelligenten Laien (Guyot) der Versuch gemacht worden war, sich durch Einspritzungen in die Tuba Eustachii mittelst einer durch den Mund unter den weichen Gaumen eingeführten Zinnröhre von Schwerhörigkeit zu befreien, und es ist auch höchst zweifelhaft, ob der damit erzielte Erfolg auf eine Injection in die Tuba Eustachii bezogen werden darf. Der von Cleland gewählte Weg durch die Nase wurde als der einzig sichere acceptirt; von ihm wurde bereits der Catheter ausser zu Einspritzungen von warmem Wasser auch zum Einblasen von Luft benutzt. Als Zweck des Lufteinblasens betrachtete er „die hinlängliche Erweiterung der Tuba, um die abgesonderte und sie verstopfende Materie zu entleeren". Um dieselbe Zeit, wo in England der Catheterismus tubae durch die Nase erfunden wurde, führte in Frankreich J. L. Petit zuerst die operative Eröffnung des Warzenfortsatzes aus, deren hohe Bedeutung für die Therapie der Eiterungen des Mittelohres nach langer Vergessenheit erst in unsern Tagen wieder zur Anerkennung gekommen ist. Durch A. Cooper wurde im Anfang dieses Jahrhunderts die hörverbessernde Wirkung der künstlichen Perforation des Trommelfells in gewissen Fällen von Schwerhörigkeit constatirt, womit die bisher gültige Annahme, dass eine Oeffnung im Trommelfell das Gehör aufheben müsse, widerlegt war. Die anfänglich glänzenden Erfolge Cooper's erregten grosses Aufsehen und verleiteten zu einer allgemeinen und indicationslosen Anwendung der Perforation bei vielen Fällen von Taubheit, wo sie nicht passte, was dazu führen musste, dass die Operation schnell in völligen Verruf kam. Cooper hatte als Indication Verstopfung der Tuba Eustachii aufgestellt, und es ist ja kein Zweifel, dass bei einer hierdurch veranlassten Schwerhörigkeit durch die Perforation des Trommelfells sofort eine bedeutende Hörverbesserung für längere oder kürzere Zeit herbeigeführt werden kann. Den gleichen Erfolg erzielen wir aber bei Verstopfung der Tuba durch den von Cleland gelehrten Catheterismus mit nachfolgender Lufteintreibung, von dem Cooper keinen Gebrauch

machte. Die Zeichen, aus denen Cooper auf Verstopfung der Tuba schliessen wollte (negativer Erfolg des Valsalva'schen Versuchs, erhaltene Kopfknochenleitung für die Taschenuhr, vorhergegangene Erkrankung im Schlunde oder Nase), sind höchst unzuverlässig und es ist deshalb nur seinem vom Glück begünstigten Genie zuzuschreiben, dass er beim Beginn seiner Operationsversuche die richtigen Fälle ausgewählt hatte. Die Unzulänglichkeit der damaligen Diagnostik war die Ursache, dass die Staunen erregenden Erfolge Cooper's schnell wieder in Vergessenheit geriethen. Das von Saunders herausgegebene Werk: „Causes of the disease of the ear. London 1806", das für die Pathologie der Ohrkrankheiten höchst bedeutungsvoll ist, fand bei den Zeitgenossen nicht die ihm gebührende Anerkennung.

Der nächste wesentliche Fortschritt in der Diagnostik war die Verbindung des Catheterismus mit der Auscultation des Ohres. Diesen verdanken wir nach einer Anregung Laennec's vorzugsweise Deleau (1838), einem französischen Arzte, der bei seinen Zeitgenossen keine Anerkennung fand, weil er sich mehrfach als den Erfinder von Dingen gerirt hatte, die lange vor ihm bekannt waren. Von seinen Zeitgenossen und Landsleuten Itard und Saissy wurde die Methode des Catheterismus verbessert und die Möglichkeit der Einführung von Bougies in die Tuba nachgewiesen. Durch das vortreffliche Werk von Itard, geb. 1775, gest. 1838 (Traité des maladies de l'oreille et de l'audition. Paris 1821), welches die erste ausführliche wissenschaftliche Bearbeitung der Ohrkrankheiten enthält und als ein Muster von Klarheit und Eleganz der Darstellung gelten kann, wurde das Interesse für die Ohrkrankheiten unter den Aerzten, besonders in Frankreich erweckt. In Deutschland nahm W. Kramer (geb. 1801, gest. 1875) im dritten und vierten Decennium den Kampf mit dem sich hier breit machenden Charlatanismus auf und vernichtete denselben durch die schneidige Schärfe seiner Kritik. Er betonte die Wichtigkeit der objectiven Untersuchung, verpflanzte den Catheterismus tubae nach Deutschland und verbesserte die Methode desselben.

Bei aller Anerkennung für die literarische Wirksamkeit Kramer's in den 30er und 40er Jahren, darf nicht verschwiegen bleiben, dass derselbe durch seine späteren Schriften aus dem fünften bis siebenten Decennium geradezu hinderlich für die weitere Entwicklung der Disciplin gewesen ist, weil er durch seine Dialectik und sein unablässiges Gezänk es dahin brachte, dieselbe vollständig zu discreditiren, so dass in der That, wie Billroth in „Lehren und Lernen" gesagt hat, damals ein Heroismus dazu gehörte, sich dieser Disciplin zu widmen. Kramer wollte einzige und autokratische Autorität in seinem Fache sein, war aber dabei in seinen Ideen ewig wechselnder Autokrat, der komischerweise dem Fortschritt, den er bekämpfte, späterhin mächtigen Einfluss auf seine Anschauungen einräumte. Seine consequente Opposition gegen die pathologisch-anatomische Forschung, und sein consequentes Nichtanerkennen jeglichen, auch des ehrlichsten und solidesten Strebens hat für lange Zeit tüchtigere Kräfte von dem Ausbau der Disciplin fern gehalten.

Die Untersuchung des Trommelfells blieb bei Kramer eine sehr unvollkommene und wurde erst verbessert durch William Wilde in Dublin († 1876), der durch sorgfältigere klinische Beobachtung des Krankheitsverlaufes und des objectiven Trommelfellbefundes unsere Kenntnisse wesentlich förderte und durch sein chirurgisches Talent in vieler Beziehung die Therapie verbesserte.

Eine neue Epoche für die Ohrenheilkunde begann mit der Cultur

der pathologischen Anatomie des Gehörorgans. Als Begründer derselben ist der Zeitgenosse Wilde's Joseph Toynbee († 1866) zu nennen. Er hat zuerst an einem massenhaften Material die überhaupt vorkommenden pathologischen Veränderungen in systematischer Weise festgestellt und uns die Thatsache zur Kenntniss gebracht, dass die grosse Mehrzahl derselben im mittleren Ohr ihren Sitz hat. Vor Toynbee waren nur vereinzelte anatomische Thatsachen bekannt, die vorwiegend nur solche Ohraffectionen betrafen, die mit Otorrhoe einhergingen und direct lethale Folgezustände herbeiführten. Auf der von Toynbee geschaffenen Basis ist vorzugsweise von deutschen Aerzten anatomisch weiter gearbeitet worden. Eine Verwerthung der gewonnenen pathologischen Kenntnisse für die Praxis und speciell für die chirurgische Therapie der Ohrkrankheiten wurde erst ermöglicht durch die von v. Tröltsch seit 1855 in die Praxis eingeführte Untersuchungsmethode des Trommelfells. Dazu kam 1858 die Erfindung der Rhinoscopie durch Czermak, welche den Nasenrachenraum, dessen Erkrankungen häufig zu Affectionen des Ohres Veranlassung geben, einer directen Besichtigung, localer Therapie, resp. operativen Eingriffen zugängig machte. Begünstigt durch diesen Zuwachs unserer diagnostischen Hülfsmittel hat im Lauf der letzten 20 Jahre ein völliger Umschwung in der Behandlung stattgefunden, und die bis dahin sehr beschränkte chirurgische Therapie der Ohrkrankheiten hat bedeutend an Ausdehnung gewonnen, und zwar nicht nur durch Sicherstellung der Indicationen für längst bekannte, aber wieder aufgegebene Operationen (Paracentese des Trommelfells, Eröffnung des Warzenfortsatzes), sondern auch durch neuen Zuwachs an chirurgischen Hülfsmitteln und Methoden, so dass auch die Erfolge, besonders bei den am häufigsten vorkommenden entzündlichen Erkrankungen des Mittelohres im Ganzen unvergleichlich bessere geworden sind, als früher bei fast ausschliesslich interner oder rein exspectativer Therapie.

Die Leistungen der Lebenden gehören noch nicht der Geschichte an und über das, was die Zeitgenossen zur Entwicklung der Wissenschaft geleistet haben, ist es äusserst schwierig, ein objectives Urtheil zu fällen. Dies muss der folgenden Generation überlassen bleiben, die unparteiischer erkennen und aufzeichnen wird, ob und was von bleibendem Werth von den Einzelnen zum Ausbau und zur Erweiterung der Disciplin beigetragen ist. Der Anstoss zu einer wissenschaftlichen Reform der Ohrenheilkunde ging vorzugsweise von Deutschland aus, und in erster Linie ist Anton v. Tröltsch als derjenige zu bezeichnen, der durch eigene productive Arbeit die Bahn gebrochen, durch Wort und Schrift das Interesse für die Disciplin bei den Aerzten aller Welttheile erweckt hat und durch vielseitige Anregung zu erspriesslichen Studien förderlich gewesen ist.

Capitel II.

Untersuchung des Gehörorganes.

§ 3. Otoscopie.

Das grosse Verdienst, die jetzt übliche Untersuchungsmethode des äusseren Gehörganges und Trommelfells mit reflectirtem Licht und conischen Ohrtrichtern angegeben, in die Praxis eingeführt und dadurch die Diagnostik der Ohrkrankheiten wesentlich gefördert zu haben, gebührt A. v. Tröltsch in Würzburg. Die Benutzung des reflectirten Lichtes und besonders des reflectirten diffusen Tageslichtes machte seit dem Ende des sechsten Decenniums in schneller Folge eine Menge von bis dahin völlig unbekannt gebliebenen, am Trommelfell des Lebenden ganz leicht erkennbaren pathologischen Veränderungen der Diagnose zugänglich. Die conischen Ohrtrichter aus Silber, welche gewöhnlich nach Sir William Wilde († 1876) benannt werden und von demselben zuerst in seiner Abhandlung „Ursachen und Behandlung des Ohrenflusses“ (Dublin Journal of medical science 1844, Januarheft) genau beschrieben und abgebildet wurden, sind schon vor Wilde in ähnlicher, aber unzweckmässigerer Gestalt bekannt gewesen [1]), ohne dass ihre grossen Vorzüge vor dem bis dahin üblichen Dilatatorium des Gehörganges, welches im Wesentlichen nur eine Modification des plumpen Instrumentes von Fabricius von Hilden war und welches in Deutschland unter dem Namen des Kramer'schen Ohrspeculums, bis zum Ende des sechsten Decenniums dieses Jahrhunderts das gebräuchliche blieb, Anerkennung fanden.

Wilde benutzt die Trichter in Verbindung mit Sonnenlicht; Ignaz Gruber, bei dem Wilde die Anwendung ähnlicher Trichter von Metall zuerst sah, mit künstlichem Licht (Kramer'sche Lampe). Wie es scheint, gebührt die Erfindung des conischen Ohrtrichters weder Wilde noch Ignaz Gruber, sondern Deleau [2]). Die ursprünglichen Trichter, genau nach Wilde's Angaben, sind im beigefügten Holzschnitt in einem Satz von 3 Stück, die ineinander geschoben, bequem in der Westentasche zu tragen sind, abgebildet (Fig. 1); „jeder Trichter ist ein und einen halben Zoll lang, fünfachtel Zoll weit an der grösseren Oeffnung und zwischen zwei bis vier Linien an der Oeffnung des dünneren Endes variirend. Sie müssen so leicht als möglich gemacht sein, stark polirt, sowohl inwendig als auswendig, mit einem starken Rande oder Reifen rund um die grössere

[1]) Das dem Wilde'schen Ohrtrichter ähnlichste Instrument von Metall und rundem Querschnitt stammt von Deleau (Hubert-Valleroux l. c. S. 25). Es war 5—6 cm lang, 10 mm breit an der Basis, 6 mm breit an der Spitze. Die Ohrtrichter von Neuburg (mémoire et observations sur la perforation de la membrane du tympan. Bruxelles 1827. S. 35) und Schmalz waren wegen ihrer zu grossen Länge unbrauchbar.

[2]) Annales de l'industrle nationale et étrangère 1823. Tfl. XII. S. 157. Abbildung bei Kuh — De inflammatione auris mediae. Breslau 1842. Taf. II. Fig. 3. Auch in Froriep's chirurg. Tafeln Nr. XXVII.

Oeffnung; dagegen muss die kleinere Oeffnung gut abgerundet sein, um das Ohr beim Einbringen nicht zu reizen.“ Ich untersuche 25 Jahre mit diesen Wilde'schen Trichtern und habe nie das Bedürfniss empfunden, an ihnen irgend etwas zu verändern. Sie entsprechen dem Zwecke, Licht einzuleiten, vollkommen, und die zahlreichen Modificationen der Gestalt, welche die Ohrtrichter in den letzten Decennien erfahren haben, sind in meinen Augen vollständig überflüssig gewesen; es sind eben Veränderungen gewesen, aber keine Verbesserungen. So empfahl Toynbee [1]) wegen der ovalen Gestalt des Gehörgangs Ohrtrichter mit ovaler Gestalt des Durchschnitts, ohne dass irgend ein wesentlicher Vortheil aus dieser Gestaltsveränderung erwächst. Die einzige Modification, von der ich hier eine Abbildung beifügen will, ist der am Ohrende schräg abgeschnittene Ohrtrichter von Lucae (Fig. 2). Dass man mehr Licht damit gewinnt, wie Lucae behauptet, glaube ich zwar nicht, allein die Erkenntniss von pathologischen Veränderungen an den Gehörgangswänden, besonders von tief gelegenen Fistelöffnungen in denselben kann vielleicht für den Anfänger dadurch erleichtert werden. Will man tief gelegene Fistelöffnungen genauer besichtigen, so kann man sich nach dem Vorgange von v. Tröltsch kleiner Stahlspiegelchen bedienen, welche auf einem knieförmig gebogenen Stiele angebracht sind und durch einen weiten Ohrtrichter eingeführt werden.



Fig. 1. Ohrtrichter nach Wilde.

In Bezug auf das Material, mit dem man auch vielfach hin und her probirt hat, halte ich auch fest an dem von Wilde empfohlenen Silber, wenn ich auch gern zugeben will, dass die viel wohlfeileren, aber auch weniger haltbaren, vielfach benutzten Trichter von Hartgummi, wie sie von Leiter in Wien angefertigt und von Politzer in die Praxis eingeführt wurden, oder die Trichter aus vernickeltem Kupfer, wenn sie fein genug gearbeitet und am Rande sorgfältig geglättet sind, in gleicher Weise zweckmässig verwendbar sind. Wenn nicht der hohe Preis der Verbreitung hinderlich wäre, würden Trichter aus Platina solchen aus Silber vorzuziehen sein, weil sie weniger leicht durch Höllenstein in der Politur leiden. Die Länge der bei den Instrumentenmachern käuflichen Ohrtrichter ist meist zu gross, dadurch wird die Ausführung von Operationen in der Tiefe des Ohres durch den Trichter hindurch unnütz erschwert. Sind sie andrerseits zu kurz, so sind sie schlecht zu fassen und zu fixiren. Rinnenförmige Specula, wie sie bereits von W. Wilde angegeben und auch abgebildet wurden



Fig. 2. Schräg abgeschnittener Ohrtrichter nach Lucae.

Fig. 3. Ohrspeculum nach Bonnafont.

[1]) Diseases of the ear. S. 34.

(l. c. S. 62 der deutschen Uebersetzung), haben in der Neuzeit in Deutschland wieder Nachahmung gefunden, bieten aber nur Nachtheile vor dem conischen Ohrtrichter. Man sieht kaum mehr damit, als durch blosses Anziehen der Ohrmuschel. Ihre Einführung ist schmerzhaft, auch wenn sie vorn gut abgerundet sind, was keineswegs immer der Fall ist. Bonnafont vereinigte in seinem Speculum (Fig. 3) die Gestalt des Ohrtrichters mit einer Schraubenvorrichtung zur Dilatation. Bei Schwellungen im knorpligen Gehörgang ist es mit Vortheil zu benutzen, um einen freieren Einblick in die Tiefe zu bekommen. Der von Siegle angegebene „pneumatische Ohrtrichter", der uns die Möglichkeit gewährt, das Trommelfell unter dem Einfluss der Luftverdünnung und Luftverdichtung im Gehörgang zu betrachten, ist ein

Fig 4. Pneumatisches Ohrspeculum nach Siegle (3/4 natürl. Grösse).

sehr ingeniöser Apparat, der die allgemeinste Anerkennung gefunden hat. Durch denselben ist die Diagnose mancher Veränderungen des Trommelfelles, vorzugsweise von Synechien, Erschlaffung und Atrophie wesentlich erleichtert worden. Seine Anwendung wird erschwert durch grosse Enge des Gehörganges. In extremen Fällen von Verengerung ist es nur bei grosser Uebung und Geschicklichkeit möglich, ihn mit Erfolg zu benutzen. Die ursprüngliche Form des Siegle'schen Trichters, welche in Fig. 4 abgebildet ist, war etwas plump und schwerfällig. Eine wesentliche Erleichterung für den Gebrauch desselben gewährt die von meinem früheren Assistenten Dr. Eysell 1872 angegebene Modification der Gestalt (Fig. 5). Um das Beschlagen des Planglasfensters bei der Aspiration zu vermeiden, ist dasselbe vor dem Gebrauch abzunehmen und durch Reiben oder über einer Flamme leicht zu erwärmen. Die Verbindung zwischen dem Trichter und dem Fenster ist nicht durch ein Schraubengewinde, sondern einfach durch

einen übergreifenden Deckel hergestellt, der vollkommen luftdichten Abschluss giebt.

Ob die Ohrtrichter innen geschwärzt oder glänzend polirt oder matt sind, bleibt ohne wesentlichen Einfluss [1]). Die starken Reflexe bei glänzenden Trichtern können eher hindernd sein für genaue Untersuchung des Trommelfells. Vor der Einführung des Trichters muss die Krümmung des Gehörganges durch Anziehen der Ohrmuschel ausgeglichen werden, weil es sonst in den meisten Fällen überhaupt nicht möglich ist, etwas vom Trommelfell zu sehen, oder höchstens ein kleines Stück desselben an der hintern obern Peripherie. Uebrigens

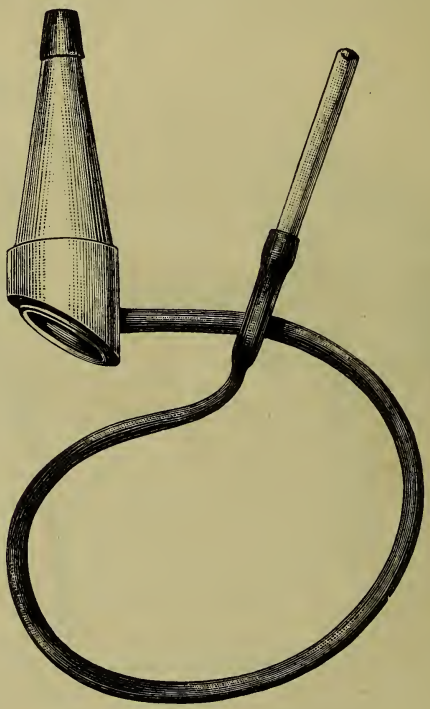

Fig. 5. Pneumatisches Ohrspeculum nach Eysell ($^3/_4$ natürl. Grösse).

lässt sich bei sehr weitem und wenig gekrümmten Gehörgang durch dieses Anziehen der Ohrmuschel mitunter schon ohne Weiteres ein grösseres oder kleineres Stück des Trommelfells sehen, wenn man das Licht direct oder mit dem Reflector einfallen lässt. Das Anziehen der Ohrmuschel geschieht in der Richtung nach hinten, meist am besten nach hinten und oben, zuweilen aber auch gerade nach hinten oder nach hinten und unten, je nach der individuell wechselnden Form der Krümmung des Gehörganges. Während die eine Hand die Ohrmuschel angezogen erhält, führt die zweite den Trichter behutsam und leicht rotirend ein. Sobald der Trichter von selbst im Gehörgang fest sitzt, übernimmt eine Hand Ohrmuschel und Trichter, und zwar

[1]) v. Tröltsch, Lehrbuch I. Aufl. S. 13. 1862.

in der Weise, dass erstere zwischen Mittel- und Ringfinger angezogen erhalten bleibt, während der Daumen unter den untern Rand der äussern Trichteröffnung rückt und der Zeigefinger sich von oben auf den Trichterrand legt. Zwischen Zeigefinger und Daumen lässt sich am schonendsten und sichersten das nothwendige Heben und Senken u. s. f. des Trichters ausführen, was in der Regel, besonders bei engem Gehörgang und engem Trichter nothwendig wird, um die verschiedenen Theile des Trommelfells nach einander sichtbar zu machen. Nur ausnahmsweise bei sehr weitem Gehörgang und Trichter gelingt es, das ganze Trommelfell mit einem Male zu überblicken. Die kunstgerechte Einführung des Trichters, die mit leichter Hand ohne Druck des Trichterrandes auf die Gehörgangswände geschehen muss, darf durchaus keinen Schmerz verursachen und selbst bei entzündlichen Zuständen des Gehörganges den Schmerz nicht erheblich steigern. Bei reizbaren Personen ist die leichte Erwärmung des Metalltrichters durch Anhauchen oder Reiben zwischen den Fingern empfehlenswerth, weil sonst das Metall im Ohr ein unangenehmes Kältegefühl erzeugt. Bei sehr sensiblen Personen kann durch die

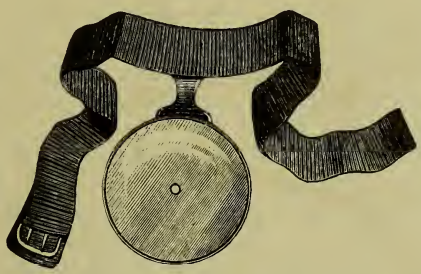

Fig. 6. Reflector mit Stirnband.

schmerzlose Berührung des Trichterrandes mit dem mittleren Theile des Gehörganges Hustenreiz und Ohnmachtsgefühl, auch wirkliche Ohnmacht entstehen, was man auf die Reizung des Ramus auricularis N. vagi bezieht. Einige Male habe ich den Eintritt epileptiformer Krämpfe erlebt bei Personen, die an ähnlichen Anfällen nie gelitten zu haben behaupteten. Die zweite Hand bleibt für die Haltung des Reflectors, und zwar stets die dem untersuchten Ohre entsprechende Hand aus dem nahe liegenden Grunde, weil man sich sonst leicht das Licht nimmt. Als Reflector dient der von v. Tröltsch 1855 angegebene [1]) central durchbohrte Concavspiegel von Glas mit Silberbelag und Handgriff von Holz, welcher am zweckmässigsten eine Brennweite von 13 cm und einen Durchmesser von 7—8 cm hat. Die ursprüngliche Angabe dieser Maasse nach v. Tröltsch lautete $2^3/_4$—3″ Durchmesser bei 5—6″ Brennweite. Will der Arzt eine Hand frei haben während der Otoscopie, etwa für operative Zwecke, so kann der Spiegel auf verschiedene Weise vor dem Auge fixirt werden, je nach Liebhaberei und Bequemlichkeit. Stirnbänder (Fig. 6), Mundstücke,

[1]) Von den Vorläufern dieses Reflectors, die wenig Beachtung gefunden hatten, ist bei Rau l. c. § 18 genauer berichtet.

Brillengestelle (Rau, Duplay) für den Kopf des Arztes bestimmt, oder Bandagen am Kopf oder der Schulter des Kranken (Fig. 7) befestigt, auch stellbare Fixationsapparate am Tisch und dergleichen dienen gewöhnlich für diesen Zweck. Ich für mein Theil benutze von diesen Fixirungsapparaten selten etwas, weil sie zum Zweck der Untersuchung überflüssig und bei Operationen im Ohr, wo fast ausnahmslos [1]) nur eine Hand zur Führung des Instrumentes benutzt wird, die zweite Hand zur Führung des Reflectors dient, während der Assistent, welcher ohnehin zur Fixation des Kopfes erforderlich ist, die Aufgabe hat, das Anziehen der Ohrmuschel zur Ausgleichung der Krümmung des Gehörganges zu besorgen. Viele Patienten können das richtige Anziehen der Muschel auch selbst übernehmen. Misslingt dies und ist kein Assistent zur Verfügung, so lässt sich auch, falls man die rechte Hand frei haben muss, die Sache so machen, dass man den Reflexspiegel mit dem Zeigefinger und Daumen der linken Hand hält, mit dem Mittelfinger den Trichter dirigirt und mit dem vierten und fünften Finger die Ohrmuschel anzieht. Trautmann, welcher diese bei mir häufig übliche Methode in seiner Arbeit über den Gebrauch des Reflexspiegels (Archiv f. Ohrenheilkunde Bd. VII. S. 93) bereits erwähnt hat, hat zur Erleichterung der Handhabung am Spiegelgriffe einen verstellbaren Ring für den linken Daumen, ähnlich dem am Ende der Wilde'schen Schlinge, anbringen lassen, und ich zweifle nicht, dass dadurch für den Anfänger, dem diese Methode, bei der eine Hand drei Verrichtungen machen soll, immer erhebliche Schwierigkeiten bieten wird, eine wesentliche Erleichterung geschaffen wird.



Fig. 7. Schulterklemme mit Reflexspiegel nach Lucae.

Ist kein für die Beleuchtung des Trommelfells ausreichend helles Tageslicht zur Verfügung (Sonnenlicht ist zu vermeiden, weil es viel zu blendend ist, um feinere Unterschiede der Farbe unterscheiden zu können), so ist die Untersuchung auch bei künstlichem Licht gut ausführbar. Als Lichtquelle genügt jedes Stearin- oder Wachslicht, besser eine Petroleum- oder Gasflamme. Das künstliche Licht verändert die Farbe der Theile und verleiht dem Trommelfell eine gelbröthliche Färbung, ein Nachtheil, der sich durch Benutzung schwach gebläuter Lampencylinder eliminiren lässt. Künstliche Beleuchtungsapparate, die den Zweck haben, ein concentrirtes Licht in den Gehörgang zu werfen, sind für die gewöhnlichen Zwecke der Untersuchung vollkommen überflüssig; für den Geübten genügt ein Minimum von Licht und der Ungeübte erkennt auch bei der grellsten Beleuchtung nichts. Auch das Drummond'sche Licht und das electrische Licht hat man für das Ohr benutzt, ohne dass hiervon die für die Diagnose erhofften Vortheile sich verwirklicht hätten. Ebenso entbehrlich wie solche complicirten Beleuchtungsapparate, sind die sogenannten Otoscope, welche construirt sind in der Absicht, Speculum und Reflector zu einem

[1]) Nur beim Gebrauch von Meissel und Hammer zur Entfernung von Exostosen im Gehörgang sind beide Hände erforderlich, und in diesem Falle ein Fixirungsapparat für den Reflector nicht gut entbehrlich.

Instrumente zu vereinigen, mit oder ohne gleichzeitige Anbringung eines Convexglases zwischen Reflector und Speculum zur Concentration des Lichtes und zuweilen auch mit einer Beleuchtungsvorrichtung. Solche Otoscope sind in grösserer Zahl bekannt gegeben von Charrière[1]), Blanchet, Weber-Liel[2]), Miot und Anderen, aber über die Hände der Erfinder hinaus sind sie gewiss nur selten in Anwendung gekommen. Bei dem von Brunton angegebenen Otoscop (Fig. 8), welches auch in Deutschland einige Verbreitung gefunden hat, wird nicht das reflectirte, sondern das directe Licht benutzt, und es ist kein Zweifel, dass Hypermetropen mit diesem Apparat ganz gut untersuchen können. Myopen bekommen nur dann deutliche Bilder, wenn das Ocularstück mit dem Convexglas ganz entfernt wird. Ein Binoculares-Otoscop ist von Eysell (Arch. f. Ohrenheilkde. Bd. VII. S. 239) angegeben worden, um Krümmungsanomalien des Trommelfells sicherer und bestimmter erkennen zu können. Der Beobachter erhält durch diese Vorrichtung (Einschaltung zweier Prismen zwischen Ohrtrichter und Reflector) gekreuzte Doppelbilder, die bei einiger Uebung fundirt werden.

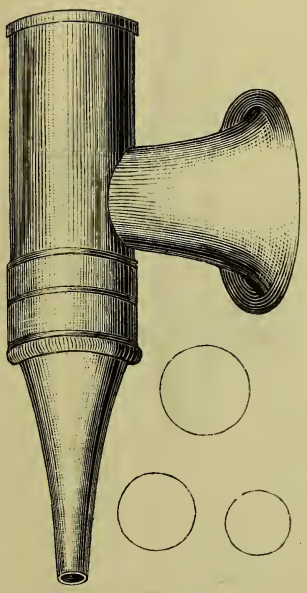

Fig. 8. Otoscop nach Brunton.

Gerade in der Einfachheit der von v. Tröltsch eingeführten Untersuchungsmethode neben der Zweckmässigkeit liegt ein Hauptvorzug vor allen diesen complicirten Apparaten. Der Einfachheit des Apparats, dessen Verwendbarkeit auch für andere Höhlen des Körpers (Nase, Schlund) wesentlich ins Gewicht fällt, verdankt sie ihre schnelle und allgemeine Verbreitung und Anerkennung unter den Aerzten aller Welttheile. Der von Voltolini erhobene Widerspruch gegen die Vorzüge dieser Untersuchungsmethode steht ganz vereinzelt und ist durchaus unbegründet. Unerlässlich für die Gewinnung scharfer Bilder ist freilich für Presbyopen und Hypermetropen die gleichzeitige Benutzung entsprechender Convexgläser und zwar desjenigen Convexglases, welches sie befähigt, das auf 3—4″ entfernte Object deutlich zu erkennen. Ob dies durch einfaches Vorhalten der Convexgläser vor die Trichteröffnung oder durch Einfügung solcher in den Trichter selbst[4]), oder durch Einfügung in den Reflector, oder durch Aufsetzen einer Brille geschieht, ist für die Sache selbst natürlich irrelevant. Ich halte es im Allgemeinen für bequemer, die corrigirenden Gläser im Brillengestell vor die Augen zu bringen als dieselben am Reflector zu befestigen. Myopen geringen Grades untersuchen am Besten ohne Brille und haben den Vortheil, dass sie sich wegen ihres hereingerückten Nahepunktes dem Trommel-

[1]) Abbildungen im Bullet. de l'académie impér. 1867. S. 689.
[2]) Deutsche Klinik 1863 Nr. 44 und Monatschr. f. Ohrenheilkde I. Nr. 3. 1867.
[3]) Allgemein. Wien. medic. Zeitung 1870. Nr. 3. S. 25.
[4]) Nach dem Beispiel von Dr. Trautmann (Arch. f. Ohrenheilkde. VII. S. 98).

felle mehr nähern zu können, als der Normalsichtige. Für sie tritt das Bedürfniss der Vergrösserung feinerer Objecte durch Convexgläser nur in Ausnahmsfällen hervor. Myopen stärkeren Grades, etwa von 10 an gerechnet, müssen entsprechende Concavgläser bei der Untersuchung zur Hülfe nehmen.

Ist es wünschenswerth, einem in der Untersuchung des Ohrs ganz ungeübten zweiten Beobachter, das Trommelfell zu demonstriren, so kann die gleichzeitige Beobachtung zweier Personen ermöglicht werden durch das von Hinton (Med. times and gaz. 1868, 25. Jan.) angegebene Demonstrations-Auriscop (Fig. 9) oder viel einfacher nach Lucae[1]) durch Benutzung eines Planspiegels mit Sonnenlicht. In dem als Reflector benutzten central durchbohrten Planspiegel sieht der zweite Beobachter, wenn er sich in die geeignete Position begiebt, natürlich dem Lichte abgewendet, das umgekehrte Spiegelbild des Trommelfells. Diese Beleuchtungsmethode mit Planspiegel und Sonnenlicht eignet sich vorzüglich zur Durchleuchtung des Trommelfells. Dr. Grünfeld in Wien[2]) hat in jüngster Zeit diese von Lucae angegebene Methode der Demonstration mittelst Planspiegels in der Art variirt, dass er einen kleinen Planspiegel vom Durchmesser der Trichterweite am Ocularende des Ohrtrichters selbst in schräger Stellung durch ein Charniergelenk mittelst einer um den Trichterrand federnden Gabel anbringen liess und dann die Beleuchtung des Trommelfells mit dem gewöhnlichen central durchbohrten Concavspiegel in Anwendung zog. In dem entsprechend eingestellten kleinen Planspiegel (circa 45° zur Axe des Ohrtrichters) sieht der zweite Beobachter das reflectirte umgekehrte Bild.



Fig. 9. Demonstrations-Auriscop nach Hinton.

A B Oculare für die Beobachter.
C Prisma.
D Lichtzuleiter.
E Ohrtrichter in 3 Grössen.

Ein ähnlicher Apparat war übrigens schon 1874 von Siegle[3]) angegeben zum Zwecke der Besichtigung des eigenen Trommelfells. Setzt man sich mit dem Rücken gegen die Lichtquelle gekehrt und hält sich einen Planspiegel in geeigneter Entfernung vor das entsprechende Auge, so sieht man darin das eigene erleuchtete Trommelfell.

Das otoscopische Bild des normalen Trommelfelles am Lebenden. Das normale Trommelfell hebt sich vom begrenzenden Gehörgang durch seine Farbe deutlich ab. Während der Hautüberzug des medialen Theiles des Gehörgangs sehnig weiss ist, erscheint das Trommelfell im Normalzustand am Lebenden bei Beleuchtung mit reflectirtem Tageslicht rauchgrau oder perlgrau (Rau). Bei künstlicher

---

[1]) Medicin. Centralblatt 1860. Nr. 52.
[2]) Monatschr. f. Ohrenheilkde. XV. Nr. 4.
[3]) Berlin. klin. Wochenschrift 1874. S. 274.

Beleuchtung ist dieser grauen Farbe ein röthlicher Farbenton beigemischt. Wer gewohnt ist, nur mit Tageslicht zu untersuchen, kann diese röthliche Farbe leicht mit Hyperämie des Trommelfelles verwechseln. Als Contour des Trommelfells ist eine mehr oder weniger breite, weisse Linie bemerklich, welche am untern Umfange gewöhnlich am deutlichsten hervortritt, nicht selten aber das ganze Trommelfell ringförmig begrenzt mit Ausnahme des obern Umfanges. Diese individuell verschieden breite, weisse Linie ist der Ringwulst oder Sehnenring des Trommelfells, eine wulstige Verdickung des Periostes, mittelst dessen das Trommelfell im Sulcus tympani eingefalzt ist.

Im Normalzustand ist das Trommelfell in geringem Grade transparent, nicht selten in solchem Grade, dass bei guter Beleuchtung das Promontorium und der lange Ambossschenkel, ein Stück der Chorda tympani, selbst die dunkle Nische des Eingangs zur Fenestra rotunda durchscheint. Wegen dieser Transparenz haben pathologische Veränderungen in der Paukenhöhle (Hyperämie der Labyrinthwand, Exsudat) einen wesentlichen Einfluss auf die Farbe des Trommelfells. Ist das Trommelfell selbst entzündet oder entzündet gewesen, so verschwindet diese Transparenz. Die nicht das Trommelfell durchdringenden Lichtstrahlen verleihen der ganzen Oberfläche der Membran einen zarten Glanz, der am stärksten hervortritt im vordern untern Quadranten in Gestalt eines dreieckigen Reflexes. Dieser sogenannte „Lichtkegel“ liegt mit seiner Spitze dem Umbo zugewandt, verbreitet sich allmälig nach vorn und unten gegen die Peripherie des Trommelfells, die er nicht völlig erreicht. Genannter Lichtreflex ist zuerst von Wilde beschrieben worden (speck of bright light) und steht nach ihm in Beziehung zu den Krümmungsverhältnissen des Trommelfelles. Nach Politzer [1]) liegt das Hauptmoment für die Entstehung dieses dreieckigen Reflexes in der Neigung der Membran zur Gehörgangsaxe in Verbindung mit der durch den Hammergriff bedingten Concavität des Trommelfells. Nach Trautmann [2]) hängt die dreieckige Gestalt desselben von der Trichtergestalt des Trommelfells ab und sehen wir ihn im vordern untern Quadranten, weil das Trommelfell vertical 45° und horizontal 10° geneigt ist.

Stärkere Lichtreflexe finden sich ausserdem am normalen Trommelfell mitunter auf der grubigen Vertiefung über dem Proc. brevis, der sogenannten Membrana flaccida Shrapnelli und an der hintern obern Peripherie des Trommelfells. Sehr deutlich treten der Handgriff des Hammers und der kurze Fortsatz desselben in ihrer knochengelben oder weissen Farbe hervor. Ersterer verläuft bei aufrechter Haltung des Kopfes schräg von vorn-oben nach hinten-unten. Sein Ende erreicht etwa die Mitte des Trommelfells mit einer spatelförmigen Verbreitung, wo sich gleichzeitig die grösste Concavität nach aussen (Umbo) befindet. Die an dieser Stelle häufig vorhandene gelbliche, runde oder sichelförmige Trübung („Nabeltrübung“ nach Politzer, oder „gelber Fleck“ des Trommelfelles nach Trautmann) ist nach Politzer vorzugsweise bedingt durch die Anlagerung von Knorpelzellen um das untere Hammergriffende. Am oberen Ende des Hammer-

[1]) Arch. f. Ohrenheilkde. I. S. 155.
[2]) c. b. c. d. VIII—IX.

griffes springt als weisses Höckerchen der Proc. brevis mallei hervor.

Durch den Zug des M. tensor tympani ist das Trommelfell nach aussen concav und hat im Ganzen die Gestalt eines flachen Trichters. Constant ist aber die vordere untere Partie vom Umbo bis zur Peripherie convex nach aussen. Die Neigung des Trommelfells zur Gehörgangsaxe ist normal so, dass mit der untern Gehörgangswand ein spitzer, mit der oberen (und mit der hintern) ein stumpfer Winkel gebildet wird. Als Durchschnittsmaass für den letzteren fand v. Tröltsch an normalen Gehörorganen Erwachsener 140°. Bezüglich der Wölbung und Neigung existiren aber sehr erhebliche individuelle Schwankungen, und ist unsere Beurtheilung derselben am Lebenden sehr unsicher. In der Regel unterschätzen wir den Grad beider. Bei einer grossen Zahl von gut hörenden Menschen, die überhaupt keine Ahnung davon haben, dass ihr Ohr in krankhaftem Zustande ist oder gewesen ist, zeigt das otoscopische Trommelfellbild Abweichungen von dem typisch normalen in Bezug auf Farbe, Transparenz und Wölbung. Nach Politzer [1]) ist dies so häufig, dass man unter 100 Normalhörenden nur bei 25 ein typisch normales Trommelfell finden soll. Dies erklärt sich aus dem überaus häufigen Auftreten leichterer Entzündungen im Ohre, besonders im Kindesalter, die ohne bleibenden Nachtheil für die Function verlaufen, aber doch für das Leben bleibende Trübungen des Trommelfells, verminderten Glanz und dergleichen zurücklassen. Physiologische Trübungen des Trommelfells sind im Kindes- [2]) und Greisenalter vorhanden. Bei Kindern ist ein dunkleres Grau der Farbe bemerkbar, die sich erst um die Pubertätsjahre zu verlieren pflegt, daneben eine verminderte Transparenz; im Greisenalter weissgraue Farbe neben Verminderung des Glanzes und der Transparenz.

Hülfsinstrumente zur Untersuchung des äussern Gehörganges und Trommelfells.

Bei Untersuchung des äussern Gehörgangs sind einige Hülfswerkzeuge unentbehrlich, die wir zu verschiedenen Zwecken, am häufigsten zur Beseitigung störender Hindernisse (Epidermis, Haare, Cerumen) beim Einblick in den Ohrtrichter gebrauchen: eine Kniepinzette, einfach (Fig. 10) oder gekreuzt (Fig. 11) und eine knieförmig gebogene, geknöpfte Sonde, zu der im Nothfall jede lange nicht zu dicke silberne Sonde verwendet werden kann, besser eine Kniesonde mit Handgriff. Pinzette und Sonde finden sich schon unter den ältesten Ohrinstrumenten, die Fabriz von Hilden gebrauchte und abbildete (l. c. S. 17). Die knieförmige Biegung derselben, die Wilde eingeführt hat, erleichtert ihre Anwendung, weil man sich mit der Hand nicht das Licht nimmt. Eine gute Ohrpinzette muss zart gebaut, feine und doch nicht zu spitz auslaufende Branchen haben und vor allen Dingen

[1]) Ueber Ocularinspection des Trommelfells. Wien. Wochenbl. XVIII. 24. 1862.

[2]) Bei Neugeborenen und in den ersten Wochen nach der Geburt ist das Trommelfell überhaupt nicht zu sehen; im ersten Lebensjahr nur schwer wegen starker Neigung der Membran und Enge des Gehörganges.

nicht stark federn. Häufiger nothwendig ist eine einfache anatomische Pinzette als eine mit Haken versehene. Neben der Kniepinzette ist eine knieförmig gebogene Kornzange (Fig. 12) für viele Fälle sehr brauchbar. Die Sonde ist als Untersuchungsmittel im Ohr nur zulässig bei gleichzeitiger guter Beleuchtung der Theile, die man betasten will, dann aber für viele Fälle als Verlängerung unseres



Fig. 10. Einfache Kniepinzette für den Gehörgang.

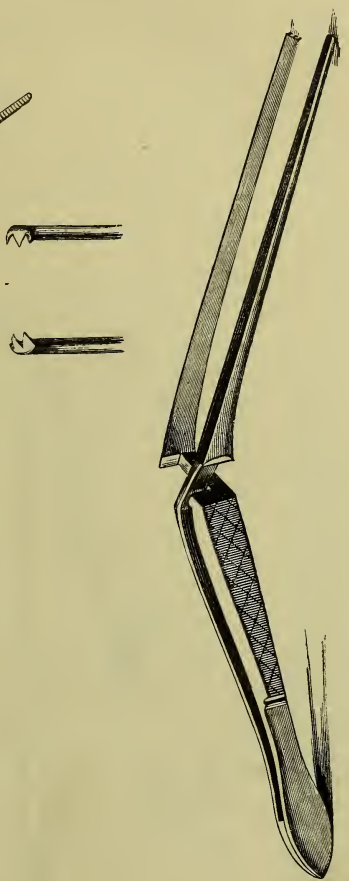

Fig. 11. Gekreuzte Kniepinzette mit Fasshäkchen nach v. Tröltsch.

Fingers von grossem Werth, besonders zur Diagnose von Fisteläffnungen, Caries, Tumoren.

Unter allen Umständen ist eine zarte Hand und grosse Vorsicht (sichere Fixirung des Kopfes) beim Sondiren im Ohre erforderlich, weil sonst leicht Verletzungen entstehen können. Ganz besonders grosse Vorsicht ist nothwendig bei der Sondirung des Trommelfells, wo sie zur Constatirung der Fluctuation und bei Adhäsionsvorgängen, z. B. bei Ankylose des Hammerambossgelenkes als Sondirung

des Hammergriffes in Anwendung gezogen wird [1]). Das Einspritzen von Wasser vor der Untersuchung soll möglichst vermieden werden, weil die natürliche Beschaffenheit der Theile dadurch Einbusse erleidet, vorzugsweise das Trommelfell in seiner Farbe und Tranzparenz verändert wird. Nur wenn Eiter im Gehörgang ist oder ein verstopfender Cerumenpfropf die Besichtigung des Trommelfells unmöglich



Fig. 12. Knieförmige Kornzange nach Politzer.

macht, ist eine reinigende Ausspritzung unvermeidlich. Das zu derselben benutzte Wasser soll stets die Temperatur des Blutes haben, weil kaltes Wasser Schwindel erzeugt. Besteht Perforation des Trommel-

[1]) Dass man die Sonde nie zur Diagnose der Perforation des Trommelfells benutzen darf, würde ich nicht erwähnen, wenn nicht selbst in neueren Lehrbüchern, z. B. im Handbuch der Kinderkrankheiten von Bouchut und Bischoff (Würzburg 1862. S. 403) „Das vorsichtige Sondiren des Gehörkanals" zu diesem Zwecke noch empfohlen wurde.

fells und kommt also das Spritzwasser in das Mittelohr, so soll ihm ein Zusatz von $^3/_4$% Kochsalz gegeben werden, damit es ungefähr das endosmotische Aequivalent des Blutes bekommt und die Aufquellung der Epithelien vermieden wird. Der Druck, unter dem das Wasser in das Ohr dringt, soll anfangs stets sehr gering und erst allmälig, wenn ein solcher gut vertragen wird, gesteigert werden. Ob Heber- oder Stempelspritzen benutzt werden, ist ziemlich gleichgültig. Zum Selbstgebrauch für den Kranken und überall wo ein schwächerer Druck angezeigt ist, empfiehlt sich im Allgemeinen der Irrigator, auch der v. Tröltsch'sche Zerstäuber (Abbildung unter Cap. VI) ist als solcher zu benutzen, wenn es sich um ungewöhnlich sensible Personen handelt; für den Gebrauch des Arztes ist eine Stempelspritze (von Metall oder von Glas mit Metallfassung) vorzuziehen, die aber keinen spitzigen Ansatz haben darf, weil mit solchem leicht Verletzungen herbeigeführt werden können. Die hie und da üblichen Gummiballons von der Grösse eines kleinen Apfels mit spitzen Ansätzen von Horn oder elastischen Gummiansätzen sind für die meisten Fälle zur gründlichen Reinigung ungenügend. Die Stempelspritze in Gestalt der Mayer'schen Uterusdusche, mit entsprechend geformtem Ansatzstück für den Gehörgang versehen, ist besonders bequem und empfehlenswerth. Ich benütze dieselbe seit dem Beginne meiner Praxis unausgesetzt und habe als einzige Unbequemlichkeit dabei empfunden, dass ziemlich häufig kleine Reparaturen nöthig werden, so dass man gut daran thut, mehrere Duschen gleichzeitig im Gebrauch zu haben. Zur Austrocknung des Gehörgangs nach geschehener Ausspritzung bedient man sich der desinficirten Wundwatte, die am besten, um die Spitzen der zarten Kniepinzette gedreht, unter gleichzeitiger Anwendung des Reflectors vorsichtig in die Tiefe des Gehörgangs gebracht wird.

Fig. 13. Watte-halter nach Eysell.

Statt der Pinzettenbranchen kann man sich zur Einführung der Watte eines besonderen Wattehalters (Fig. 13) in Gestalt eines Gewehrkrätzers bedienen, wie er seit 1871 von den hiesigen Instrumentenmachern nach Angabe meines früheren Assistenten Dr. Eysell angefertigt wird.

Dieses Instrument, was für die Tiefe nur unter gleichzeitigem Anziehen der Ohrmuschel zu brauchen ist, hat den Nachtheil, dass man leicht damit Schmerzen veranlasst; mehr dürfte es zum Selbstgebrauch für geschickte und vorsichtige Kranke empfehlenswerth sein. Auch Schwammwischer sind zum Austrocknen des Gehörganges empfohlen, doch umständlich, weil der Schwamm nach jedesmaligem Gebrauch erneuert resp. desinficirt und neu befestigt werden muss und wegen der damit verbundenen Reizung nur bei ganz unempfindlichem Gehörgang brauchbar.

Um das, was man bei der otoscopischen Untersuchung sieht, richtig deuten zu lernen, gehört lange Uebung. Die Unterscheidung des Unwichtigen von dem Wichtigen, des Zufälligen von dem Wesent-

lichen bereitet dem Anfänger manche Schwierigkeit. Das Sehen des Trommelfells wird gewöhnlich schnell erlernt, aber die richtige Deutung der sehr mannigfachen, auf kleinen Raum zusammengedrängten pathologischen Veränderungen misslingt und wird erst durch lange Uebung erlernt. Wer die Gelegenheit zu anatomischer Präparation von Gehörorganen fleissig benutzt und dabei den Reflector zur Hülfe nimmt, wird als Autodidact am schnellsten die nöthige Sicherheit in der Deutung des otoscopischen Befundes erwerben.

§ 4. Catheterismus der Tuba Eustachii und seine Ersatzmittel. Luftdusche. Auscultation des Mittelohres.

Unter Catheterismus der Tuba Eustachii versteht man das Einführen einer gebogenen Röhre in die Rachenmündung der Tuba. Die letztere wird durch den Ohrcatheter gewissermassen nach vorne verlängert und ihre Mündung nach aussen vor die Nasenöffnung verlegt. Der Schnabel des Ohrcatheters soll nicht allein vor oder am Ostium pharyngeum tubae sitzen, sondern soll in dasselbe ein Stück hineinragen, je nach der wechselnden Tiefe der trichterförmigen Oeffnung 1—1,5 cm, selten noch mehr.

Die Einführung des Ohrcatheters an sich nutzt uns nichts für die Diagnose, sondern erst die dadurch ermöglichte Auscultation des Mittelohres während der Luftdusche.

Historisches. Die ersten Versuche des Catheterismus tubae und zwar lediglich zu therapeutischen Zwecken fallen in die erste Hälfte des 18. Jahrhunderts, nachdem schon in der Mitte des 16. Jahrhunderts der Verbindungskanal zwischen Ohr und Schlund durch den Gegner Vesal's Bartholomäus Eustachius († 1574) genau beschrieben war. Ein Laie (Guyot) kam zuerst auf die Idee, sich durch Einspritzungen in die Tuba mittelst einer gebogenen Zinnröhre, die er vom Munde aus einführte, von einer länger dauernden Schwerhörigkeit zu heilen. Sein Bericht an die Pariser Academie (1724) über die auf diesem Wege erzielte Selbstheilung fand keinen Glauben, und in der That ist es auch höchst unwahrscheinlich, dass es auf dem eingeschlagenen Wege gelungen ist, die Injection in den Tubenkanal zu machen. Die Heilung kann sehr wohl ohnedies erfolgt sein durch blosse Berieselung der Tubenmündung. 1741 machte der englische Militärarzt Cleland den Vorschlag, eine biegsame silberne Röhre mit Seitenöffnungen am schnabelförmigen Ende durch die Nase einzubringen und durch dieselbe warmes Wasser oder Luft in die Tuba Eustachii einzuspritzen. Aus seinen Mittheilungen geht bestimmt hervor, dass es sich dabei nicht nur um eine theoretische Speculation gehandelt hat, sondern um ein von ihm selbst am Lebenden häufig mit Erfolg geübtes Verfahren. Trotzdem verhielten sich die Fachchirurgen ignorirend oder ablehnend gegen Cleland's Verfahren und auch gegen die späteren Publicationen seines Landsmannes Wathen. Manche hielten die Ausführbarkeit des neuen Verfahrens wohl für möglich, fürchteten aber mehr Nachtheil als Nutzen von demselben, andere und darunter sehr hervorragende Chirurgen, wie Benjamin

Bell [1]) und Portal [2]) erklärten geradezu die Ausführbarkeit des Verfahrens am Lebenden für unmöglich und für ganz unnütz. Vorzugsweise durch die Bemühungen der französischen Aerzte Saissy, Itard und Deleau wurde der Catheterismus in seiner Bedeutung für Therapie und Diagnose allgemeiner anerkannt und in seiner Technik wesentlich vervollkommnet. Insbesondere gebührt Deleau das Verdienst, die diagnostische Verwerthbarkeit des Catheterismus in Verbindung mit der Injection von Luft und gleichzeitiger Auscultation des Ohres dargethan zu haben, nachdem schon vor ihm Lentin [3]) zuerst die Vorzüge der Eintreibung von erwärmter Luft vor den flüssigen Einspritzungen betont hatte.

In Deutschland waren es besonders Kuhn, Möller und W. Kramer, die sich des allgemein für besonders schwierig gehaltenen Verfahrens annahmen. Im Geburtslande des Catheterismus, England, geschah nichts für die Verbreitung und Vervollkommnung der Operation. Die dort hervorragendsten Autoritäten wie Wilde und Toynbee bedienten sich derselben ungern und ausnahmsweise, wohl aus dem Grunde, weil sie die damit verbundene Reizung der Nasenschleimhaut übermässig fürchteten; von einer regelmässigen Verwendung zur Diagnose, wie es Deleau gelehrt hatte, war keine Rede.

Feste silberne Ohrcatheter scheint zuerst John Douglas in Anwendung gebracht zu haben. Saissy benutzte S förmig gekrümmte Röhren 4″ lang und 1¼‴ dick; Deleau elastische Catheter (Gummiröhren), die mittelst eines steifen Führungsdrathes eingeführt wurden. Da beim Zurückziehen des Führungsdrathes der elastische Catheter leicht aus der Tuba wieder herausgleitet, fanden sie wenig Anklang.

Die Marke am Catheterende zur Beurtheilung des Schnabelstandes rührt von Sabatier [4]) her und war ursprünglich in Gestalt einer kleinen Platte angebracht, die später in die Gestalt eines Ringes gebracht wurde. Die jetzt gebräuchlichen Catheter sind von Metall (Silber, Neusilber) oder Hartgummi. Ich gebe den silbernen unbedingt den Vorzug, weil sie haltbarer, leichter zu reinigen sind und eine sicherere Fühlung geben. Zum Reinigen genügt nicht blosses Abwischen und Durchspritzen, sondern nur Auskochen in 5% Carbolwasser und Ausbürsten. Catheter, die hinter einander bei verschiedenen Personen gebraucht werden, sollten stets in kochendem Wasser liegend bereit gehalten werden, weil sie sonst, wie dies leider schon bei Syphilis mehrfach vorgekommen ist, die Uebertragung von Infectionsstoffen vermitteln können. Lösungen von Kali hypermanganicum sind zur Desinfection weniger geeignet, weil die Metallcatheter dadurch einen schmutzigbräunlichen Beschlag bekommen. Das Ausglühen ruinirt die Instrumente zu schnell. Das Einölen mit Carbolöl ist unnütz und sehr widerwärtig für den Kranken wegen des Nachgeschmacks. Patienten, die nicht ganz unbemittelt sind und längere Zeit mit dem Catheter behandelt werden müssen, thun am besten, sich den für sie passenden Catheter selbst zu beschaffen. Die bei mir gebräuchliche Catheterlänge schwankt zwischen 16 und 17 cm, kürzere Catheter, welche Lucae

[1]) Lehrbuch der Wundarzneikunst. 3. Aufl. III. S. 440.
[2]) Précis de la chirurgie pratique II. S. 481. Paris 1768.
[3]) Beiträge zur ausübenden Arzneiwissenschaft. II. S. 121.
[4]) Saissy, l. c. Uebersetzung. S. 173.

(Fig. 14) bevorzugt, gestatten den leitenden Fingern kaum den nöthigen Spielraum. Ausser der Dicke des Catheters (2—3 mm) kommt für den Effect des durch den Catheter eingeleiteten Luftstromes ganz besonders die verschiedene Länge oder Krümmung des Schnabels in Betracht. Die Länge desselben beträgt zwischen 2 und 3 cm, die Krümmung entspricht einem Winkel von 140—150°. Das Schnabelende darf nicht scharfrandig sein, wie meist bei den spitzconisch zulaufenden Itard'schen oder Kramer'schen Cathetern, weil dadurch sehr leicht Schleimhauteinrisse erzeugt werden, sondern muss gut abgerundet oder mit einer leicht birnförmigen Anschwellung versehen sein (Möller). Der Pavillon des Catheters d. h. die trichterförmige Erweiterung am äusseren Ende ist sehr nöthig bei Masseninjectionen durch denselben, weil der conische Ansatz der Spitze genau hineinpassen muss. Absätze an diesem Pavillon, wie bei den Möller'schen, Itard'schen und Kramer'schen Cathetern, sind unzweckmässig, weil sie bei der Einführung von Bougies hinderlich sind; er soll conisch zulaufend sein wie bei den von v. Tröltsch (Fig. 15) benutzten Cathetern. Die häufig durch eingefeilte Striche markirten Maassangaben sind für die Application, bei der man sich ausschliesslich auf das Gefühl verlassen soll, überflüssig und dienen nur dazu, das Abbrechen der Catheter an den Theilstrichen zu begünstigen. — Die zuerst von Itard gebrauchten und später auch von Hyrtl (Topogr. Anatomie I. S. 222. 1857. 3. Aufl.) empfohlenen conisch zulaufenden Catheter wurden neuerdings wieder von Politzer (Lehrbuch 1878. Bd. I. S. 182, Anmerkung) in Anwendung gezogen „um die Adhäsion und Reibung der Luft im Catheter möglichst zu verringern und die Stosswirkung des Luftstromes dadurch zu vergrössern". Hyrtl war geneigt, der conischen Form des Catheters deshalb den Vorzug vor der cylindrischen Form zu geben, weil die Tuba sich gegen die Paukenhöhle zu verengere.

Fig. 14. Ohrcatheter nach Lucae.

Methode des Catheterismus tubae.

Die jetzt als Regel allgemein übliche Methode der Einführung des Catheters ist von der Nase aus und zwar durch den untern Nasengang. (Raum zwischen Septum narium, Boden der Nasenhöhle und unterer Muschel.)

Die Einführung vom Munde aus, seit Guyot wiederholt[1]) als Methode empfohlen, fand keine Nachahmung und wird nur ausnahmsweise in Anwendung gebracht, wo die Passage durch die Nase erschwert oder aufgehoben ist. Für normale Verhältnisse ist die Einführung von

[1]) Wolff (1850), Pomeroy (1872), Kessel (1876).

der Nase aus sehr viel leichter ausführbar als von dem Munde aus, für pathologische Verhältnisse (Gaumenspalte, narbige Verwachsungen im Nasenrachenraum) kann das Gegentheil der Fall sein. Die Methode des Catheterismus tubae durch die Nase hat vielfache Varietäten, von denen für den speciellen Fall sich bald diese, bald jene brauchbarer erweist. Als beste Methode ist ohne Frage diejenige zu bezeichnen, die möglichst sicher und schmerzlos zum Ziel führt. Ohne einige manuelle Fertigkeit gelingt der Catheterismus überhaupt nach keiner Methode. Erhebliche Reizung oder gar Schmerzen darf die Operation nicht herbeiführen. Eine flüchtige Hyperämie im Ostium pharyngeum und dessen nächster Umgebung wird fast immer durch das Einführen des Catheters erzeugt, wie man sich rhinoscopisch und bei Gaumenspalten überzeugen kann. Diese Hyperämie ist nach kurzer Zeit wieder verschwunden. Die früher mehr wie jetzt, besonders bei den Engländern, geäusserte Furcht vor der reizenden Wirkung des Catheters ist jedenfalls übertrieben, er müsste denn ungeschickt oder nach Methoden applicirt werden, bei denen eine stärkere Reizung unvermeidlich ist. Bei congenitaler Gaumenspalte kann man sich übrigens leicht davon überzeugen, dass es thatsächlich möglich ist, durch den in die Tuba eindringenden Luftstrom zähen Schleim aus der Tuba neben dem Catheter hervorkommen und abfliessen zu sehen, was so häufig in Zweifel gezogen und auch ganz in Abrede gestellt wurde.

Soll der Catheter seinen vollen Nutzen entfalten für Diagnose und Therapie, muss er mit der Sicherheit und Dexterität eines Virtuosen gebraucht werden. Wer sich diese Virtuosität nicht erwerben kann, was jedoch bei einiger Ausdauer den Meisten gelingen wird, soll sich überhaupt nicht mit der Behandlung Ohrenkranker befassen. Wer die Virtuosität erreicht hat, giebt sich kaum noch Rechenschaft über die Art seines Verfahrens und wird in vielen Fällen unbewusst vielleicht so verfahren, wie Boyer (später Gairal), der den Schnabel des Catheters, sobald der untere Nasengang passirt ist, einfach nach aussen um einen Viertelkreis drehte und dann noch einige Linien nach oben und aussen in die Tubamündung vorschob. Dies ist jedenfalls der kürzeste Weg und giebt die wenigste Veranlassung zu störenden Reflexbewegungen im Schlunde. Für den Ungeübten ist diese Methode wegen der Unsicherheit des Gelingens völlig unbrauchbar.



Fig. 15. Ohrcatheter nach v. Tröltsch.

Nach meiner Erfahrung in mehr als zwanzigjähriger Lehrthätigkeit lernt der Anfänger den Catheterismus am leichtesten und sichersten nach der unten beschriebenen Methode, die im Wesentlichen der Kramer'schen gleicht. Dabei werden die hintere Schlundwand und die hintere Fläche des weichen Gaumens als Orientirungspunkte benutzt. Am Lebenden wird bei dieser Methode der Catheter durch die reflectorische Schlingbewegung, welche durch Berührung der hinteren Fläche des Gaumens ausgelöst wird, fast von selbst in die Tubenmündung hineingedrängt. Das Verfahren ist Folgendes:

Der wie eine Schreibfeder gefasste Catheter wird, mit dem Schnabel nach unten gerichtet, in den unteren Nasengang eingeführt. Um leichter den Isthmus dicht hinter der Nasenöffnung zu passiren, ist zur Erweiterung desselben die Nasenspitze zu heben oder die Oberlippe nach unten zu ziehen. Sobald der Isthmus passirt ist, wird der vorher schräg gehaltene Catheter bis zur Horizontalen gehoben und langsam, den Ring gerade nach unten gerichtet, in leiser Fühlung mit dem Boden der Nasenhöhle, bis dieser unter dem Schnabel verschwindet, vorgeschoben und dann in derselben Richtung weiter bis zu der gewöhnlich gegen Berührung ganz unempfindlichen hintern Rachenwand geführt. Die leichte Haltung des Instrumentes ist die Hauptsache; jeder stärkere Druck mit den Fingern muss vermieden werden. Stösst der Catheter irgendwo an, darf er nie gewaltsam hineingestossen werden, sondern muss vielmehr etwas zurückgezogen und dann um so sanfter, in etwas veränderter Richtung vorgeschoben werden. Hat man deutlich die hintere Rachenwand gefühlt, so zieht man den Catheter wieder so viel horizontal zurück, bis man mit dem Schnabel die hintere Fläche des weichen Gaumens fühlt, was dadurch erleichtert wird, dass man das äussere Ende des Catheters um etwas hebt. Bei diesem Zurückziehen kommt der Catheter mit dem Tubenwulst gar nicht in Berührung, wie Kramer in seinen älteren Lehrbüchern (z. B. 1836, S. 248) angab, später aber berichtigt hat (Handbuch der Ohrenheilkunde. 1867. S. 128). Sobald die Berührung mit dem weichen Gaumen eben gefühlt ist, dreht man den Schnabel nach aussen und oben herum und zwar beim Erwachsenen so viel, dass der Ring dem äussern Augenwinkel zugewendet ist[1]), bei Kindern weniger. Die durch Berührung des Gaumens ausgelöste reflectorische Schlingbewegung kommt dabei in der Regel zur Hülfe, um den Catheterschnabel in die richtige Lage zu bringen.

Lucae hält es für besser für den Anfänger, wenn er nach dem Rathe von Itard vor der Einführung des Catheters in die Nase die Entfernung der oberen Schneidezähne vom weichen Gaumen misst und sich diese als dasjenige Maass am Catheter bemerkt, bis zu welchem derselbe eindringen soll, um richtig in der Tuba zu sitzen. Dieses auch von Lincke empfohlene Verfahren ist umständlich und unsicher, weil die Entfernung der Nasenöffnung bis zur Tubenmündung durchaus nicht immer der mit dem Palatometer oder dem Catheter abgemessenen Entfernung der Schneidezähne von der Uvula entspricht. Es ist unter allen Umständen sicherer, sich nur auf die Feinheit des Gefühls zu verlassen. Die Berührung der hintern Schlundwand mit dem Catheter-

[1]) Nach Kramer $^2/_8$, nach v. Tröltsch $^3/_8$ eines Kreises.

schnabel ist so wenig empfindlich, dass dadurch kaum jemals eine Unbequemlichkeit, sicher aber niemals ein Schmerzgefühl entsteht. Am wenigsten empfehlenswerth erscheint mir der Vorschlag von Kuh, den hinteren Tubenwulst als Anhaltspunkt zu benutzen und den Schnabel von hinten aus der Rosenmüller'schen Grube nach vorn über denselben hinwegzuziehen und dann nach aussen und oben zu drehen. Abgesehen davon, dass der Tubenwulst nicht immer deutlich zu fühlen ist, ist dieses Hinüberziehen des Catheterschnabels über denselben jedesmal sehr schmerzhaft, und wenn dieses Kuh'sche Verfahren auch an der Leiche dem Anfänger den Eindruck macht, als führe es am sichersten zum Ziele, obwohl oft genug der Schnabel über das Ziel hinaus zu weit nach vorn gelangt, so ist es doch am Lebenden wegen der Schmerzhaftigkeit verwerflich. Wenn auch Semeleder [1]) und neuerdings A. Politzer [2]) das gleiche Verfahren als eins der sichersten für den Ungeübten empfohlen haben, so muss ich mich dennoch entschieden gegen diese Methode als Regel aussprechen. Eine sehr geschickte zarte Hand kann damit reüssiren; beim Anfänger lässt sich aber auf diese Handhabung des Catheters nicht rechnen, und die Kranken, die zur Einübung des Catheterismus nach dieser Methode herhalten müssen, haben unnütz viel Schmerz beim Vorziehen des Schnabels über den Tubenwulst zu leiden und werden abgeschreckt. Für seltene Ausnahmsfälle, in welchen die oben empfohlene modificirte Kramer'sche Methode nicht zum Ziel führt, ist ein von Dr. Löwenberg [3]) angedeutetes und von Politzer [4]) genauer beschriebenes Verfahren als ein brauchbares Aushülfsmittel empfehlenswerth. Dasselbe ist nur brauchbar bei weitem Nasenrachenraum und besteht darin, dass der im Schlunde angekommene Catheter mit seinem Schnabel zuerst gegen die entgegengesetzte Tuba gerichtet und in horizontale Stellung gebracht wird, die sich aus der Lage des Ringes erkennen lässt. In dieser horizontalen Haltung wird der Catheter, indem man das hintere Ende nach aussen drängt, allmälig nach vorn gezogen, bis zur Berührung des Schnabels mit dem Septum narium. Hier macht sich ein merklicher Widerstand geltend, welcher das weitere Zurückziehen des Catheters verhindert. Darauf wird der Catheter dicht vor der Nasenspitze zwischen dem linken Zeigefinger und Daumen gefasst und ohne ihn vorzuziehen oder zurückzuschieben, rasch mit nach unten gerichteter Schnabelspitze um seine Längsaxe über 180° gedreht. Dadurch gelangt er in die Rachenmündung der Ohrtrompete, wenn keine Verbildungen im hintern Abschnitt der Nasenscheidewand und keine pathologischen Veränderungen in der Nähe der Tubenmündung bestehen. Dies Verfahren ist schmerzhaft, aber ziemlich sicher. Ist eine Nasenhälfte nicht permeabel für den Catheter, so kann dessen Einführung von dem entgegengesetzten Nasenloch aus versucht werden. Hierzu ist gewöhnlich ein längerer und stärker gebogener Schnabel erforderlich; nur bei engem Nasenrachenraum genügt die gewöhnliche Schnabelkrümmung. Das immerhin Unsichere dieses Verfahrens lässt sich ver-

[1]) Rhinoscopie. 1862. S. 35.
[2]) Lehrbuch der Ohrenheilkunde. 1878. S. 135.
[3]) Arch. f. Ohrenheilkunde. II. S. 127.
[4]) Wien. med. Presse. 1872. Auszugsweise im Arch. f. Ohrenheilkde. VI. S. 234 von mir mitgetheilt.

meiden durch die Controlle der Rhinoscopie. Um den Kranken unnützen Schmerz zu ersparen, wäre es ja sehr wünschenswerth, wenn es gelänge, beide Tuben immer von einer Seite aus catheterisiren zu können.

Als Anhaltspunkte für die richtige Lage des Catheters können folgende gelten:

1) Der Catheter darf beim Sprechen und Schlucken nicht geniren.
2) Der Catheter zeigt eine Mitbewegung beim Schlucken.
3) Der Schnabel kann nicht weiter nach oben gedreht werden.
4) Die eingeblasene Luft wird im Ohr oder wenigstens nach dem Ohr hin gefühlt, noch sicherer vom Arzte dort gehört.
5) Ueberwiegend häufig steht der Ring so, dass eine durch ihn gedachte Ebene den äusseren Winkel des entsprechenden Auges schneiden würde.

Absolute Gewissheit über die richtige Lage des Catheters gewährt für zweifelhafte und besonders schwierige Fälle unter günstigen Umständen die Rhinoscopie.

Auch das Einführen einer Bougie kann die Ueberzeugung verschaffen, dass das Instrument richtig liegt.

Die gewöhnlichsten Fehler beim Catheterisiren sind zu langes Verweilen in der sehr empfindlichen Nasenöffnung, Verirrung in die Rosenmüller'sche Grube oder in den viel nervenreicheren mittleren Nasengang. Der letzte Fehler verräth sich sofort durch die grössere Schmerzhaftigkeit und die Unmöglichkeit, den Catheter in die Horizontale zu bekommen. Das Verfangen in der Rosenmüller'schen Grube, in welcher der Schnabel gewöhnlich fester in seiner Lage erhalten wird, als im Tubenostium, besonders wenn er sich in Follikelhöhlen oder zwischen brückenförmigen Gewebssträngen gefangen hat, ist ein sehr häufig vorkommender Fehler und wird dadurch veranlasst, dass in dem Moment, wo die Viertelsdrehung des Catheterschnabels nach aussen und oben gemacht werden soll, gleichzeitig unbewusst eine Bewegung nach rückwärts ausgeführt wird. Der Fehler ist leicht daran zu erkennen, dass der Catheter den Kranken belästigt, und dass eingeblasene Luft nur im Schlunde gefühlt und gehört wird, dagegen nicht in das Ohr gelangt.

Ein gewöhnlicher Fehler bei Anfängern ist ferner der, dass der Catheter nach richtiger Einführung in die Tubenmündung zu sehr in der Richtung des Tubenkanals mit seinem Schnabel nach aussen gedrückt wird. Dadurch wird nicht allein unnützer Schmerz verursacht, sondern auch das Ausströmen der Luft aus dem Catheter erschwert oder unmöglich gemacht, weil die Catheteröffnung gegen die eine Tubenwand fest angedrückt wird. Der Catheter muss in diesem Fall etwas nach vorn gegen die vordere Lippe des Tubenostium angezogen oder zurückgezogen werden, damit die Mündung frei in das Lumen hineinragt.

Unter den Schwierigkeiten und Hindernissen, welche bei Abnormitäten in der Nase und im Pharynx sich dem Catheterismus entgegenstellen können, wollen wir die häufiger vorkommenden hier zusammenstellen.

Stellt sich beim Einführen gleich vorn in der Nase ein ungewöhnliches Hinderniss entgegen, so beleuchtet man mit dem Reflector den Eingang der Nase bei erhobener Nasenspitze und sucht sich über

die Art des Hindernisses aufzuklären. Es liegt meist an einer schiefen Stellung oder Verbiegung der knorpligen Nasenscheidewand, die überwiegend häufig nach links [1]) vorkommt, in Vorsprüngen an derselben, welche den Gang so verschliessen, dass man nicht vorbei kommt oder in einer abnormen Bildung der untern Nasenmuschel.

Durch Wahl eines dünneren Catheters, seitliche Bewegungen der Spitze nach aussen oder Axendrehungen (tour de maître) wird sich die verengte Stelle in den meisten Fällen schmerzlos passiren lassen. Die Stenose kann aber auch verbreiteter sein und von Schwellung resp. Verdickung der Nasenschleimhaut, von Nasenpolypen, von Hyperostose des Oberkiefers (besonders häufig im Greisenalter) oder knöcherner Stenose nach syphilitischer Caries der Nase abhängig sein. Ist der Nasengang passirt, so kann die Umdrehung des Schnabels im Nasenrachenraum erschwert oder unmöglich sein bei abnormer Enge des Nasenrachenraumes, durch hochgradige Tonsillenhypertrophie, durch adenoide Wucherungen und andere Geschwülste im Nasenrachenraum,

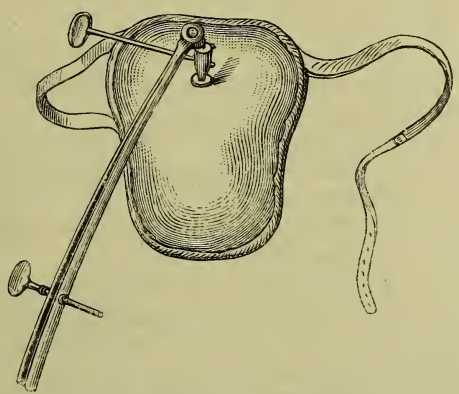

Fig. 16. Stirnbinde zur Fixirung des Catheters nach Kramer.

auch durch Reflexkrampf der Pharynxmuskeln. Wird durch letzteren der Catheterschnabel völlig festgeklemmt, so darf nie mit Gewalt versucht werden, das Hinderniss zu überwinden, sondern der Catheter muss für kurze Zeit losgelassen und abgewartet werden, bis der Krampf nachgelassen hat und dann schnell, ehe er sich wiederholt, die Drehung vorgenommen werden. Auch ein abnorm weiter Nasenrachenraum kann das Auffinden der Tubenmündung erschweren, wenn der Schnabel des Catheters nicht die gehörige Länge hat. Unter den Zufällen, die der Catheterismus mit sich bringen kann, sind als die häufigsten zu nennen Nasenbluten, Epiphora (durch reflectorische Reizung der Thränendrüse) und Würgbewegungen; viel seltener sind Ohnmacht, krampfhaftes Husten beim Eindringen des Catheters in die Ohrtrompete und anhaltendes Niesen. Nach wiederholter Einführung des Catheters

[1]) Semeleder, l. c. S. 64. — Theile hat in der Zeitschrift für rat. Medicin Bd. VI. Heft 1 u. 2 die sehr häufige Flächenbiegung des Septum narium nach links zuerst mit Zahlen belegt. Unter 117 Schädeln fand er nur bei 29 das Septum gerade, bei 88 unsymmetrisch, vorwiegend nach links gebogen, oder mit einseitigen kammartigen Vorsprüngen.

pflegen diese Zufälle sich zu vermindern oder ganz zu verschwinden. Der in die richtige Lage gebrachte Catheter verbleibt, sich selbst überlassen, gewöhnlich nicht in dieser Lage, sondern fällt durch seine Schwere von selbst wieder heraus [1]). Er muss deshalb in seiner Lage so lange fixirt werden, als er für weitere diagnostische oder therapeutische Vornahmen nöthig ist. Als solcher Fixirungsapparat wurde zuerst von Itard eine Stirnbinde benutzt, die Kramer wesentlich vereinfacht hat (Fig. 16).

Deleau benutzte eine Serre fine-artige Klammer von Silber, wodurch er den Catheter an den Nasenflügel andrückte, ein Verfahren, das neuerdings von Bonnafont, Lucae (Fig. 17) und Delstanche in veränderter Gestalt wieder aufgenommen wurde. Rau construirte eine Brillenpinzette, die vielfach bis in die neueste Zeit zu diesem Zwecke benutzt wurde. Im Allgemeinen sind diese Fixirungsapparate völlig entbehrlich und durch die Hand des Operateurs zu ersetzen. Gelehrige Patienten erlernen auch sehr leicht, sich den Catheter selbst in der richtigen Lage zu erhalten.

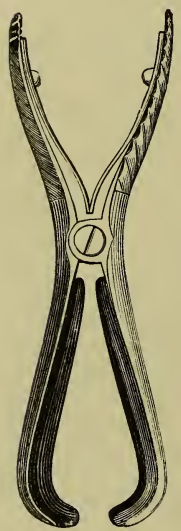

Fig. 17. Nasenklemmer zur Fixirung des Catheters nach Bonnafont, modificirt von Lucae.

Als Contraindicationen des Catheterismus unterscheiden wir absolute und relative.

Zu ersteren gehören:

1) Ulceration in der Nase und im Nasenrachenraum mit grosser Neigung zur Blutung.
2) Hohes Fieber.
3) Heftige entzündliche Schmerzen im Ohr und acute Pharyngitis.
4) Traumatisches Emphysem des Pharynx.

Als relative Contraindicationen d. h. solche, bei denen die individuellen Verhältnisse für uns entscheidend sind, betrachten wir:

1) Schwächezustände bei Reconvalescenten.
2) Grosse Nervosität bei erschwerenden localen Verhältnissen.
3) Hohes Greisenalter.
4) Erstes Kindesalter, etwa bis zum 4. Lebensjahre inclusive.

Bei Kindern vom 5. Jahre ab lässt sich gewöhnlich der Catheter ohne Schwierigkeit appliciren. Chloroformnarcose dürfte überhaupt wohl nur ganz ausnahmsweise bei sehr widerspenstigen und schlecht gezogenen Kindern in Frage kommen. Regelmässig von der Narcose bei Kindern Gebrauch zu machen, wie Boucheron [2]) neuerdings anräth, ist nicht allein überflüssig, sondern durchaus verwerflich.

In diagnostischer Hinsicht ermöglicht der Catheter, sobald er mit

---

[1]) Das Gegentheil findet nur so ausnahmsweise statt, unter vielen hundert Fällen vielleicht 1 mal und dann nur auf der einen Seite, dass man bei diesem Umstande selten einen Fehlschuss machen wird mit der Annahme, dass der Catheter nicht im Ostium tubae, sondern in der Rosenmüller'schen Grube festgehalten wird, wo der Schnabel zwischen den dort häufig vorkommenden strangförmigen Brücken eingeklemmt ist.

[2]) Archiv générales. Juni 1880. S. 753.

der Luftdusche, d. h. mit Eintreibung von atmosphärischer Luft durch denselben verbunden wird, die bei weitem wichtigste Untersuchungsmethode des mittleren Ohres, die Auscultation. Zur Noth und wenn nichts Besseres zur Hand ist, genügt für viele Fälle zur Luftdusche das Einblasen mit dem Munde in den Catheter. Dies noch heute wegen seiner Einfachheit von manchen Aerzten bevorzugte Verfahren hat seine grossen Schattenseiten, für den Arzt und für den Kranken. Abgesehen davon, dass es unbequem und anstrengend für den Arzt wird, wenn es häufiger wiederholt werden muss, ist es für beide Theile nicht immer angenehm, in so nahe körperliche Berührung zu kommen, und besonders auch nicht immer für den Kranken, den Athem des Arztes in sich aufzunehmen. Schon aus dieser Rücksicht ist es nöthig,

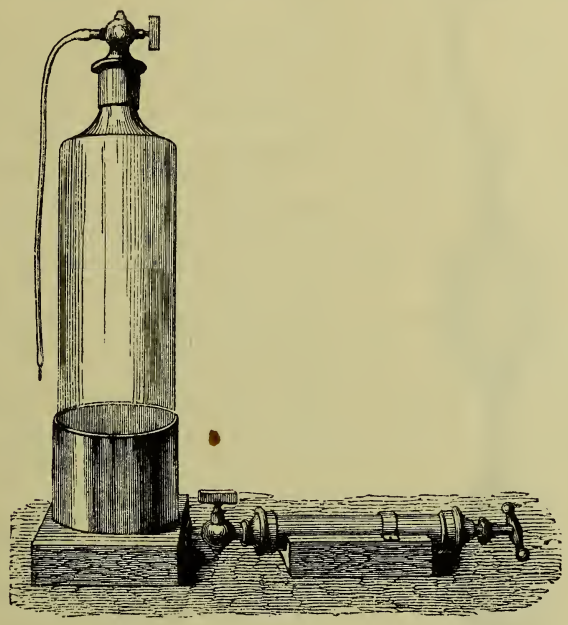

Fig. 18. Compressionspumpe nach v. Tröltsch.

auch wenn der individuell sehr verschiedene Exspirationsdruck der Respirationsmuskeln hinreichend sein würde, um die Auscultation zu ermöglichen, was für viele Fälle pathologisch erschwerter Durchgängigkeit der Tuba entschieden nicht der Fall ist, sich irgend eines Compressionsapparates zu bedienen, mittelst dessen die Lufteintreibung vorgenommen wird. Der älteste derartige Apparat rührt von Deleau, dem Begründer der Auscultation des Ohres, her. Er bestand aus einer Kautschukflasche mit konischem Ansatzrohr zum Einstecken in den Catheter.

Der Uebelstand, dass die Kautschukflasche nach jedesmaliger Entleerung aus dem Catheter entfernt werden musste, wurde von Blanchet[1]) durch Anbringen eines Hahnes nebst Klappe beseitigt.

[1]) Bernard und Huelte, Atlas der chirurgischen Operationslehre. Würzburg 1855. Pl. X. Fig. 17.

Gairal (1836) bediente sich zur Luftdusche eines grossen Beutels von luftdichtem Stoff, der nach dem Aufblasen mit dem Munde durch einen Hahn hermetisch geschlossen werden kann. Der aufgeblasene Beutel wurde unter die Achsel genommen und dann der Catheter in elastische Verbindung mit dem Ansatzrohr desselben gebracht und die Luft durch einen Druck mit dem Oberarm nach geöffnetem Hahn entleert. Um einen Luftstrom von längerer Dauer und stärkerem Druck zur Verfügung zu haben, als ihn diese und ähnliche Apparate gewähren, wie sie bis in die Neuzeit üblich geblieben sind, hat man sich der Compressionspumpen in verschiedener Gestalt, einfacher und doppelter Blasebälge [1]), auch grosser Gasometer (Heydenreich), die stark belastet wurden, bedient. Mit allen diesen Vorrichtungen ist der gleiche Zweck zu erreichen, wenn sie eine hinreichend starke Compression der Luft zulassen.

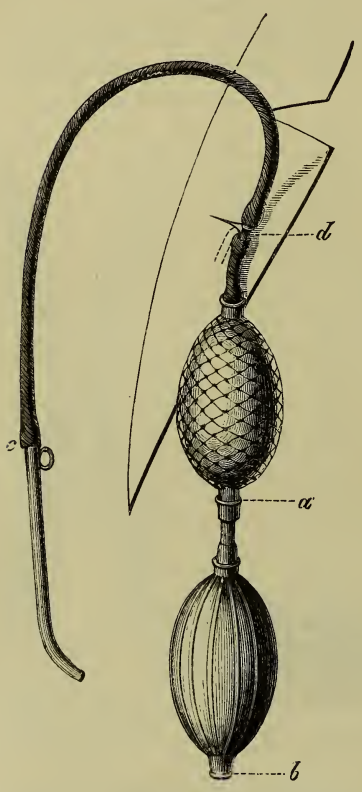

Fig. 19. Doppelballon zur Luftdusche nach Lucae.

Der bei der Luftdusche zu diagnostischen Zwecken erforderliche Luftdruck beträgt für gewöhnlich nicht mehr als $^2/_{10}$—$^3/_{10}$ Atmosphäre, nur ausnahmsweise mehr, in Maximo $^1/_2$ Atmosphäre. Mit dem gewöhnlichen einfachen Gummiballon, wie ihn schon Deleau benutzte, lässt sich bei der nöthigen Geschicklichkeit ein Druck von $^3/_{10}$ Atmosphäre erzielen, der aber nur momentan auf dieser Höhe bleibt. Will man eine kräftigere Stosswirkung oder einen constanten Luftdruck von $^3/_{10}$—$^4/_{10}$ Atmosphäre auf das mittlere Ohr einwirken lassen, was für eine genaue Auscultation des Mittelohres sehr wünschenswerth sein kann, so reicht der einfache Gummiballon nicht aus, sondern man bedarf eines andern Compressionsapparates, als welchen ich die Compressionspumpe nach v. Tröltsch (Fig. 18) aus langjähriger eigener Erfahrung als brauchbar empfehlen kann. Durch fortgesetztes Nachpumpen in schnellerem oder langsamerem Tempo bei andauernd geöffnetem Ausflusshahn bringt man es sehr leicht und nach kurzer Uebung dahin, den Druck beliebig lange vollkommen constant zu erhalten. Die Compressionspumpe kann für die meisten Fälle ersetzt werden durch einen Doppelballon nach Lucae [2]) (Fig. 19), in ähn-

[1]) Den von Lincke angegebenen doppelten Blasebalg habe ich in Gestalt des Blasetisches, wie er in der Acustik zum Anblasen von Orgelpfeifen gebräuchlich ist, zur Luftdusche versucht, aber mit ungenügendem Erfolg, weil trotz der maximalen zulässigen Belastung des Blasebalges der Luftdruck nicht stark genug war.

[2]) Zu beziehen vom Gummifabrikanten Miersch Nachfolger, Berlin Friedrichstrasse 66. Die gelieferten Apparate sind von sehr ungleicher Wirksamkeit.

licher Gestalt, wie er zuerst an dem Richardson'schen Zerstäubungsapparat zur localen Anästhesie bekannt geworden ist, nur grösser und kräftiger wie dieser construirt. Der als Luftreservoir dienende Ballon ist zur Erhöhung der Haltbarkeit mit einem starken Netze umstrickt; die Compression des zweiten Ballons wird mit der Hand bewirkt. Für Aerzte, welche viel von der Luftdusche Gebrauch zu machen haben, ist es erleichternd, statt dieses Handballons abwechseln zu können mit einem Tretballon, der auf dem Fussboden liegt. Bei dem letzteren, der bisher nur aus grauem vulkanisirtem Gummi geliefert wurde, und der leider bei häufigem Gebrauch durch das Treten mit dem Fusse bald undicht wird, ist doppelt nöthig für eine Reinigung resp. Filtration der Luft Sorge zu tragen, weil die am Fussboden befindliche Luft ohnehin schon stets unrein ist und sich ausserdem durch das Treten stets eine Menge von Staub und Bröckeln vom Gummi des Ballons ablösen, die bis in das Ohr fortgeführt werden könnten. Ich empfehle deshalb dringend, sich für den Tretballon der sehr zweckmässigen Filtrations- und Desinfectionskapseln nach Zaufal [1]) zu bedienen, die zwischen Saug- und Sammelballon eingeschaltet werden. Schraubt man nach längerem Gebrauch die Kapsel auseinander, so wird man überrascht sein über die grosse Menge von Staub und Schmutz, die in der Watte zurückgehalten werden.

Die bei der Luftdusche zu beobachtenden subjectiven und objectiven Erscheinungen sind folgende:

Der Kranke fühlt, wenn seine Ohrschleimhaut nicht anästhetisch ist, das Eindringen der Luft ins Ohr, und zwar bis an das Trommelfell sehr deutlich. Mancher greift unwillkürlich nach dem äussern Ohr und glaubt, dass ihm die Luft aus dem Ohre herausginge, auch wenn keine Continuitätstrennung des Trommelfells besteht. Mitunter entsteht Schwindel, auch schon bei schwächerem Luftdruck, so dass es in jedem Falle rathsam ist, das Eintreiben der Luft stets sehr vorsichtig zu machen und langsam mit ganz schwachem Druck zu beginnen. Die Ursache dieser Neigung zu Schwindel während schwacher Luftdusche mag öfters bedingt sein durch die congenitalen oder erworbenen Lückenbildungen im knöchernen Dach der Paukenhöhle, bei deren Vorhandensein eine directe Uebertragung des Druckes auf die Dura mater ermöglicht wird; in andern Fällen durch die plötzliche Veränderung des hydrostatischen Druckes der Labyrinthflüssigkeit, von der wir jetzt wissen, dass sie mit dem Liquor cerebro-spinalis communicirt. Bei starker Stosswirkung des Luftdrucks kann heftiger Kreisschwindel mit Uebelkeit und Brechneigung, sogar Ohnmacht entstehen, besonders wenn flüssiges Exsudat in der Paukenhöhle angehäuft ist und zwar nicht allein bei der Luftdusche durch den Catheter, sondern ebenso auch bei den Surrogaten derselben, von denen wir später sprechen werden. Sogar beim Valsalva'schen Versuch habe ich ohnmächtiges Zusammensinken unter Schwindel beobachtet. Unter den sonst möglichen Zufällen bei der Luftdusche sind Ruptur des Trommelfells und traumatisches Emphysem zu nennen. Erstere kommt bei der als zulässig bezeichneten Druckstärke nur vor bei pathologischer Beschaffenheit des Trommelfells, bei entzündlicher Erweichung, bei

[1]) Zu beziehen von O. Unbekannt in Halle a/S.

atrophischer Verdünnung, bei Narben und bei Kalkablagerungen in demselben, in manchen Fällen gefolgt von einer überraschenden Hörverbesserung unter reichlicher Entleerung serösen Exsudates, in andern Fällen von einer Hörverschlechterung, die mit der Verheilung der Ruptur zu verschwinden pflegt. Das traumatische Emphysem im Pharynx, das ohne jede Schuld des Arztes erfolgen kann, wenn Erosionen oder Ulcerationen der Schleimhaut bestehen, aber gewöhnlich dadurch herbeigeführt wird, dass mit dem Catheter die Schleimhaut verletzt wird und die eingepresste Luft in das submucöse Zellgewebe eindringt (am leichtesten bei fettleibigen Personen mit lockerem Zellgewebe), pflegt auf den Rachen beschränkt zu bleiben, wenn der lebhafte stechende Schmerz, den der Kranke stets dabei äussert, beachtet und die Lufteintreibung rechtzeitig unterbrochen wird. Im andern Fall kann sich das Emphysem über das subcutane Bindegewebe der seitlichen Halsgegend und des Gesichtes verbreiten, ja sogar zu Erstickungszufällen führen, wenn es sich nach unten bis zum Eingang in den Kehlkopf erstreckt. (In sehr seltenen Fällen sah ich auch Emphysem am Trommelfell und an den hintern Gehörgangswänden nach der Luftdusche entstehen und zwar in Fällen, wo der gewöhnlich zur Untersuchung benutzte Luftdruck nicht überschritten war.)

So erschreckend dieses Ereigniss für den Kranken im Augenblick zu sein pflegt, weil es ihn im Schlingen und Athmen behindert und zu häufigem Räuspern veranlasst, sind doch die Folgen stets ungefährlich und pflegen im Laufe einiger Tage verschwunden zu sein. Ist die Uvula oder der weiche Gaumen blasenartig ausgedehnt, so kann man die Schleimhaut mit der Scheere oberflächlich einschneiden und dadurch der angesammelten Luft einen Austritt verschaffen. Dies mindert die Beschwerden augenblicklich wesentlich. Ist die Luft nach unten bis zum Eingang des Kehlkopfs eingedrungen und bestehen erhebliche Athmungsbeschwerden, so geht man mit dem Finger tief ein und versucht mit dem scharfen Nagel die prall gespannte Schleimhaut oberflächlich einzureissen. Obwohl ich ziemlich häufig dieses Emphysem erlebt habe, besonders gelegentlich der ersten Versuche im Catheterisiren bei Anfängern, so sah ich doch niemals schlimmere Folgen davon. Bei unvorsichtigem Gebrauch einer Compressionspumpe, wenn sie ungeübten Händen überlassen wird, könnte allerdings durch das Emphysem eine Erstickungsgefahr entstehen. Voltolini[1]) ist der Ansicht, dass in den beiden von Turnball vor ca. 40 Jahren publicirten Todesfällen beim Gebrauch der Luftdusche durch den Catheter, die Ursache des Todes in Glottisödem oder in Compression des Kehlkopfes durch die Luftgeschwulst zu vermuthen sei. Schlimmsten Falls, bei drohender Erstickung, würde die Tracheotomie Hülfe schaffen.

Die Inspection des Trommelfells während der Luftdusche, deren diagnostische Bedeutung zuerst von v. Tröltsch betont wurde, lässt deutlich eine Bewegung und Vorwölbung an demselben erkennen, nicht allein an der Veränderung der Gestalt und des Glanzes des dreieckigen Lichtreflexes, sondern noch viel augenfälliger an einem bogenförmigen Segmente der hintern obern Peripherie. Hier entsteht bei der Auswölbung des Trommelfells ein glänzender Reflex, der vorher unter den

[1]) Vergl. Arch. f. Ohrenheilkde. IX. S. 124.

normalen Wölbungsverhältnissen nicht vorhanden war. Zuweilen sieht man die beweglichen Theile des Trommelfells (hinterer oberer Quadrant und Membrana Shrapnelli) sich deutlich über den Hammergriff verschieben. Die Beweglichkeit dieser Theile variirt individuell. Eine Locomotion des Hammergriffes selbst ist unter normalen Spannungsverhältnissen der Gehörknöchelchen mit unbewaffnetem Auge während der Luftdusche nicht erkennbar, wohl aber unter pathologischen.

Erheblich wichtiger als die Inspection des Trommelfells während der Luftdusche ist für die Diagnose die Auscultation des Ohres. Ursprünglich auscultirte man die Geräusche, die während der Luftdusche vom Gehörgange aus hörbar sind, in der Weise, dass das Ohr des Arztes direct auf das Ohr des Untersuchten gelegt wurde (Deleau). Abgesehen von den Unzuträglichkeiten, die solche innige Berührung für beide Theile mit sich bringen kann, war dies Verfahren unzweckmässig wegen der leicht störenden Nebengeräusche im Schlunde. Unzuverlässig und practisch wenig brauchbar war die Auscultation des Ohres während des Schlingacts (Toynbee) oder während der Kranke sich selbst Luft in seine Paukenhöhle hineinpresst mit Hülfe des Valsalva'schen Versuches. Wesentlich besser lassen sich die Ergebnisse der zuerst von Deleau gelehrten Auscultation während der Luftdusche durch den Catheter verwerthen mit Hülfe des 1853 von Toynbee angegebenen „Otoscops“ [1]). Darunter verstand er ein elastisches Rohr von etwa 18″ Länge, an beiden Enden mit passenden Ansätzen von Elfenbein oder Ebenholz für das Ohr versehen, das eine Verbindung zwischen dem untersuchten Ohre und dem Ohre des Arztes herzustellen bestimmt ist. Toynbee benutzte dieses „Otoscop“ ausschliesslich zur Auscultation während des Schlingens bei Verschluss von Mund und Nase, weil er den diagnostischen Werth des Catheters überhaupt bezweifelte. Der wenig zweckmässig gewählte Name wurde einige Jahre später von W. Kramer in „diagnostischer Schlauch“ umgeändert, noch präciser möchte die Bezeichnung Auscultationsschlauch sein. Ein solcher muss eine Länge von etwa 70—75 cm und einen Querdurchmesser von etwa 8—10 Mm. haben. Durch einen stärkeren Schlauch wird allerdings noch deutlicher gehört, aber er sitzt nicht von selbst im Gehörgang fest und die zum Halten dann erforderliche Hand ist oft anderweitig nöthig. Die Ansatzstücke von Elfenbein oder Ebenholz sind völlig überflüssig und nach meinem Dafürhalten nur zur Abschwächung des Auscultationsgeräusches dienend; ich ziehe es stets vor, die Enden des Schlauches direct in die Gehörgänge zu fügen und markire das für den Kranken bestimmte Ende durch die Art des Abschneidens. Sollen zwei Beobachter zu gleicher Zeit dasselbe Ohr auscultiren, was für Unterrichtszwecke wünschenswerth sein kann, so muss der Auscultationsschlauch gablig getheilt sein. Für Ungeübte

[1]) Zu ähnlichem Zwecke empfahlen Curtis sein Cephaloscop (ein Stethoscop, mit weiter, die Ohrmuschel umfassender Aushöhlung), Harvey sein Auriscop (ein elastisches Rohr, an einem Ende mit einem weiten, die Ohrmuschel einschliessenden Höhrtrichter, am andern mit einer Eichel versehen, welche der Arzt in seinen Gehörgang steckt). H. E. Richter empfahl (Schmidt's Jahrbuch 1851. Nr. 4. S. 111) ein gewöhnliches Stethoscop, dessen nicht allzu weiter Trichter auf die nach vorn über die Mündung des Gehörganges umgeklappte Ohrmuschel aufgesetzt werden soll.

ist ein abwechselndes Zudrücken und Oeffnen des Auscultationsschlauches empfehlenswerth.

Ueber den diagnostischen Werth der Auscultation des Ohres während der Luftdusche ist bis in die neueste Zeit gestritten worden. Auch hier hat es nicht an extremen Verirrungen gefehlt. Von einigen Aerzten, die so weit gingen, den diagnostischen Werth der Methode überhaupt in Zweifel zu stellen, gewiss unterschätzt, ist sie von andern, vorzugsweise von W. Kramer in seinen letzten Schriften überschätzt worden. Wir dürfen nicht vergessen, dass es sich nicht, wie bei der Auscultation der Brust, um die von selbst entstehenden natürlichen Geräusche handelt, sondern um Geräusche, die wir willkürlich und auf künstlichem Wege hervorbringen müssen, und dass wir also bei unserer Beobachtung einer Menge von Fehlerquellen ausgesetzt sind, die wir erst durch lange Uebung überwinden lernen müssen. Die Art, wie der Catheter im Ostium pharyngeum steckt und gehalten wird, die Dicke des Catheters, die Art der Verbindung des die Luft zuführenden Schlauches mit dem Catheter, die Art der Haltung des Auscultationsschlauches im Gehörgang, die Stärke des verwendeten Luftstromes, alles dies sind Momente, die von ganz wesentlichem Einfluss auf das Auscultationsgeräusch sein müssen. Dazu kommt die individuell verschiedene Weite der Tuba, die für den Charakter des Geräusches von grösster Bedeutung sein wird (Magnus), ausserdem aber noch die Geräumigkeit und Lufthaltigkeit der mit der Pauke communicirenden pneumatischen Nebenräume, vorzüglich des Antrum mastoideum und der Grad der Beweglichkeit und der Spannung des Trommelfells (Politzer). Bei der diagnostischen Verwerthung ist also grosse Vorsicht geboten und auf die Möglichkeit der angedeuteten Fehlerquellen genau zu achten. Eine einmalige Untersuchung, bei der oft die Unruhe des Kranken auch noch hindernd entgegentritt, wird auch bei grösserer Uebung nicht immer zuverlässigen Aufschluss über die Auscultationsphänomene geben. Erst durch eine wiederholte Untersuchung werden wir ein sicheres Urtheil über dieselben gewinnen können, besonders wenn wir die Resultate combiniren mit den Ergebnissen der anderweitigen Untersuchungsmethoden, vorzugsweise der Otoscopie. Im Allgemeinen schliessen wir aus der Art der Geräusche auf die Permeabilität der Tuba, auf die Weite derselben, auf die Lufthaltigkeit der Paukenhöhle, auf die Beschaffenheit der Schleimhaut des Mittelohres, ob diese normal befeuchtet, mit vermehrter Secretion oder abnorm trocken ist. Das unter normalen Verhältnissen des Mittelohres während der Luftdusche hörbare Geräusch, welches durch die Reibung der Luft an den Wänden der Tuba und Paukenhöhle entsteht, bezeichnen wir als „Blasegeräusch“. Bei stärkerem Anprall der Luft wird dasselbe eingeleitet von dem Expansionsgeräusch des Trommelfells („Anschlagegeräusch nach v. Tröltsch). Deleau verglich das Blasegeräusch mit dem Rauschen eines auf die Blätter eines Baumes niederfallenden Regens und nannte es deshalb „Regengeräusch (bruit de pluie“). Es entspricht in seinem Character etwa dem rauhen, vesiculären Athmen. Ob es hoch oder tief, breit oder dünn ist, hängt ab von der Weite der Tuba. Es erscheint feucht oder „weich“ von der normal nur leicht mit Secret befeuchteten Schleimhaut; bei etwas vermehrter Secretion rauh, bei ganz fehlender Secretion trocken oder „scharf“ und dann bei gleichzeitiger Tubenweite, ähnlich dem bronchialen Athmen. Ist das Blase-

geräusch nicht continuirlich hörbar, sondern nur intermittirend, untermischt mit eigenthümlich quickenden Geräuschen im Moment des Schluckens, so ist der Tubenkanal im häutig knorpligen Abschnitt durch Wulstung der Schleimhaut stenosirt.

Sind Rasselgeräusche hörbar, so deuten diese, wenn sie feucht sind, stets auf eine grössere Menge Flüssigkeit im Mittelohr, die durch den Luftstrom in Bewegung gesetzt wird. Die Luft vermischt sich mit der angesammelten Flüssigkeit und bildet in derselben Blasen, durch deren Zerspringen das Geräusch hervorgerufen wird. Ist die Flüssigkeit serös, entsteht ein hohes, feinblasiges Rasselgeräusch oder Knisterrasseln, ist sie consistenter ein grossblasiges Rasselgeräusch mit tieferem Ton. Sehr leicht zu unterscheiden sind die nahen Rasselgeräusche, welche in der Paukenhöhle hervorgebracht werden von den entfernten, welche in der Tuba entstehen. Mitunter ist ein nahes Knisterrasseln erst nach der Luftdusche hörbar, nicht während der Luftstrom eindringt, sondern immer erst dann, wenn der Druck im Ohre nachlässt und denselben überdauernd. Dies deutet stets auf eine grosse Zähigkeit der vorhandenen Flüssigkeit. Sind die Rasselgeräusche trocken (knarrend), dem pleuritischen Reibegeräusch ähnlich, so können dieselben entstehen, ohne dass eine grössere Flüssigkeitsansammlung im Mittelohr vorhanden ist und zwar dadurch, dass sich die Luft zwischen einen auf der Schleimhaut befindlichen zähen Exsudatbelag und die Schleimhaut selbst drängt. Das brodelnde oder flatternde Geräusch (bruit du pavillon, Deleau), was häufig am Pharynxende der Tuba entsteht, wo die Luft neben dem Schnabel des Catheters entweicht, und was lauter ohne als mit Auscultationsschlauch gehört wird, ist in seinem Character so ganz verschieden von den in der Pauke und der Tuba selbst entstehenden Rasselgeräuschen, dass bei einiger Uebung keine Verwechselung möglich ist. Es entsteht gewöhnlich nur dann, wenn der Catheterschnabel nur vor statt im Ostium pharyng. tubae sitzt, hat also gewöhnlich weiter keine diagnostische Bedeutung, als dass der Catheter nicht genau angelegt ist. In seltenen Fällen indessen entsteht dieses flatternde Geräusch auch, wenn wir aus andern Gründen wissen, dass der Catheter richtig liegt, und zwar dann, wenn das Ostium ungewöhnlich weit im Verhältniss zum Caliber des gebrauchten Catheters und die Lippen des Ostium stark entwickelt sind.

Ein nahes Pfeifen oder Zischen („Perforationsgeräusch“) wird hörbar bei Perforation des Trommelfells und zwar um so höher, je kleiner die Oeffnung ist. Es kann ganz fehlen bei grossen Defecten im Trommelfell oder wenn kein Secret in der Paukenhöhle vorhanden ist. Das Ohr des Untersuchers empfindet dabei durch den fest eingesetzten Auscultationsschlauch deutlich das Gefühl des Druckes und der Kälte am eigenen Trommelfell. Ungewöhnlich nah und laut ist das sogenannte „Perforationsgeräusch“ mitunter hörbar bei Fistelöffnungen im knöchernen Gehörgang ohne gleichzeitige Perforation des Trommelfells.

Wird der einfache oder doppelte Gummiballon zur Luftdusche verwendet, so kann der Widerstand, welchen die Hand beim Comprimiren des Ballons empfindet, bei richtiger Lage des Catheters und hinreichender Uebung des Untersuchers als Anhaltspunkt benutzt werden, um den Widerstand zu schätzen, den die Luft beim Eindringen in das Mittelohr findet. Ist dabei ein ungewöhnlich starker Druck erforderlich und

dringt die Luft nur schwach im Momente des Schlingens ein, so darf auf eine schwer durchgängige Tuba geschlossen werden. Die Bougie dient dann zur genaueren Feststellung des Grades und des Sitzes der Stenose. Ist trotz durchgängiger Tuba gar kein Auscultationsgeräusch hörbar, so kann die Ursache davon in gänzlicher Aufhebung des lufthaltigen Raumes der Paukenhöhle liegen, sei es durch vollständige Erfüllung derselben mit Flüssigkeit, sei es durch Schwellung der Schleimhaut oder durch bindegewebige Verwachsung der Wände. Die Otoscopie muss dann die Diagnose weiter sichern helfen.

Ersatzmittel des Catheterismus tubae zur Untersuchung der Durchgängigkeit des Tubenkanals.

Wo der Catheterismus nicht ausführbar oder contraindicirt ist, können wir uns zur Untersuchung der Durchgängigkeit der Tuba Eustachii anderer Hülfsmittel bedienen, von denen aber keins auch nur annähernd das in diagnostischer Beziehung leistet, was der Catheter bei geschickter Verwendung zu leisten im Stande ist. Im günstigen Falle bekommen wir durch diese Surrogate des Catheters Aufschluss über die Thatsache der Durchgängigkeit des Kanals, bei einem gewissen individuell sehr wechselnden Luftdrucke, niemals aber über den Grad der Durchgängigkeit, die Beschaffenheit der Schleimhaut des Mittelohrs, die Secretionsverhältnisse.

Das älteste hierher gehörige Verfahren ist der nach A. M. Valsalva genannte Versuch der forcirten Exspiration bei Verschluss von Mund und Nase. Dadurch wird bei individuell verschiedenem Druck eine plötzliche Verdichtung der Luft im Mittelohre erzeugt und das Trommelfell aufgeblasen. Die gleichzeitige Inspection des Trommelfells zeigt unter normalen Verhältnissen neben einer Veränderung des dreieckigen Lichtreflexes, der matter und weniger scharf begrenzt wird, als viel leichter erkennbare Veränderung an der Peripherie des hintern-oberen Quadranten einen glänzenden Reflex (Lichtstreifen), aus dessen Auftreten auf die bis zum Trommelfell vorgedrungene Luftverdichtung geschlossen werden kann. Bei verminderter Elasticität des Trommelfells kann eine totale Auswölbung desselben sichtbar werden. Wird der Valsalva'sche Versuch länger anhaltend ausgeführt, so wird eine venöse Congestion am Trommelfell sichtbar, die an seiner oberen Hälfte beginnt und dann längs dem Hammergriff herabsteigt. Die Auscultation während des Versuches lässt im Falle des Gelingens ein kurzes Geräusch wahrnehmen, welches durch die Bewegung des Trommelfells entsteht und deshalb von Politzer als „Ausbauchungsgeräusch" bezeichnet worden ist.

Die ursprüngliche Bestimmung des Valsalva'schen Versuches war nur für therapeutische Zwecke und zwar zur Entfernung von Eiter aus der Paukenhöhle bei bestehender Perforation des Trommelfells [1]). Man hört dabei, falls die Kraft der Exspirationsmuskeln aus-

[1]) Die Stelle bei Valsalva (De aure humana tractatus. Trajecti ad Rhenum 1707. S. 84) lautet: Nam si quis in tympano aut in vicinia ulcus, aut tale quid gerens, unde ichor in meatum auditorium assidue distillet, si, inquam, iste, clauso ore et naribus, aërem intro comprimere conetur, inde sanies in meatum

reichend ist, um den Widerstand von Seiten der Tubenwände zu überwinden, das bekannte laut pfeifende oder zischende Geräusch, welches gewöhnlich als „Perforationsgeräusch" bezeichnet wird.

Der diagnostische Werth dieses Versuches ist ein äusserst geringer dem Catheterismus gegenüber. Bei Kindern und ungelehrigen Leuten ist die Explication desselben oft unmöglich oder äusserst schwierig. Am leichtesten führt dann wohl der Rath zum Ziel, den Kranken durch die Nase gewaltsam ausathmen zu lassen und dann plötzlich die Nasenlöcher zuzudrücken. Aber auch bei vielen Leuten, die richtig verstanden haben, was sie thun sollen, misslingt der Versuch consequent, auch wenn kein Hinderniss pathologischer Art in der Tuba zu überwinden ist. In manchen Fällen mag dies von der Configuration der Pharynxmündung abhängen. Nicht selten entweicht die Luft durch den Thränennasenkanal und zischt zum untern Thränenpunkt heraus. Aus dem Misslingen des Versuches darf deshalb niemals der Schluss auf bestehenden Tubaverschluss gezogen werden.

Die mit der Ausführung des Versuches bei vermehrtem Widerstand der Tubawände verbundenen Nachtheile, Stauungshyperämie im Ohr und im ganzen Kopfe, sind nicht zu unterschätzen und könnten bei Atherom der Arterien gefahrbringend werden. Diese Nachtheile lassen sich dadurch vermeiden, dass man statt des Exspirationsdruckes beim Valsalva'schen Versuch die Luftverdichtung im Nasenrachenraum durch Lufteinblasen herbeiführt, entweder direct mit dem Munde durch einen Gummischlauch, der mit einem passenden Ansatz für die Nase versehen ist, auf dem die Nasenflügel luftdicht zusammengedrückt werden können oder mittelst der von Deleau empfohlenen Kautschukflasche. (Passiver Valsalva'scher Versuch.) Besonders bei kleinen Kindern, wo die Wirkung gewöhnlich durch das Schreien, wobei sich das Gaumensegel hebt und das Entweichen der Luft nach unten verhindert wird, wesentlich unterstützt wird, ist dieses Verfahren für therapeutische Zwecke sehr brauchbar.

Das Verfahren von Toynbee, um sich über die Wegsamkeit der Tuba Aufschluss zu verschaffen, bestand darin, dass er das Ohr mittelst seines „Otoscops" auscultirte, während der Kranke bei Verschluss von Mund und Nase Schlingbewegungen machte.

Toynbee war in dem Irrthum befangen, bei Anwendung dieses Hülfsmittels den Catheterismus zu diagnostischen Zwecken gänzlich entbehren zu können. Seine eigenen Angaben über die dabei möglichen Beobachtungsresultate [1]) sind aber so widersprechend, dass sich schon daraus die Unzuverlässigkeit und diagnostische Unbrauchbarkeit des Verfahrens ergiebt. Das dabei subjectiv und objectiv hörbare krachende Geräusch entsteht an dem knorpligen Theil der Tuba durch das Abheben der luftdicht an einander liegenden Schleimhautflächen der untern vordern von der hintern Wand. Aus diesem Geräusch auf Wegsamkeit des Tubenkanals zu schliessen, ist nicht zulässig, es be-

---

auditorium ita copiose solet eodem actu protrudi, ut ad istius modi ulceris detersionem nullum promptius aut utilius aegris remedium commendare consueverim, quam mediocriter frequentem talis conatus iterationem.

[1]) Diseases of the ear. §. 196.

weist nur, dass Abziehen der Tubenwandungen beim Schlucken stattfand und dass die Tubenmuskel also nicht absolut insufficient sein können.

Das Verfahren von Politzer.

Das von A. Politzer im Jahre 1863 [1]) beschriebene „Heilverfahren gegen Schwerhörigkeit in Folge von Unwegsamkeit der Eustachischen Ohrtrompete", dessen therapeutischen Werth wir an anderer Stelle zu würdigen haben, ist auch als diagnostisches Mittel zum Nachweis der Durchgängigkeit der Tuba verwendbar. Die Auscultation des Ohres während des Politzer'schen Verfahrens ergiebt aber viel unsicherere und unbestimmtere Resultate als die von Deleau gelehrte Auscultation während der Luftdusche durch den Catheter. Die kurze Dauer des Lufteintritts und die störenden Nebengeräusche

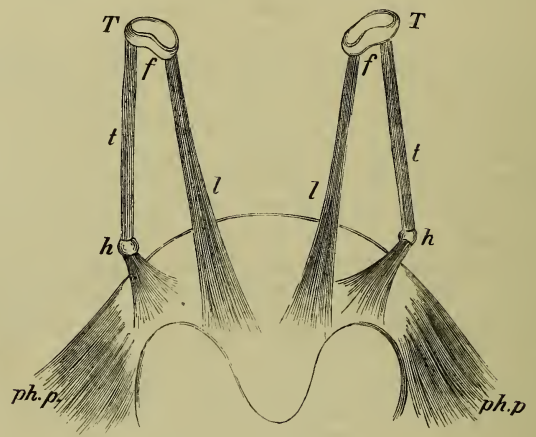

Fig. 20. Schematische Figur über den Einfluss der Tubengaumenmuskel auf das Tubenlumen, nach Politzer.

im Pharynx während des Schluckens erschweren die genaue Beobachtung der im Ohr selbst dabei erzeugten Geräusche in hohem Grade. Mit grösserer Sicherheit ist der Vergleich der Trommelfellbefunde vor und nach Anwendung des Verfahrens diagnostisch zu verwerthen. Das Verfahren beruht in seinem Principe darauf, den Widerstand im Tubenkanal durch einen Schlingact zu vermindern, und in dem durch den Schlingact gleichzeitig abgeschlossenen Nasenrachenraume die Luft von aussenher durch die Nase zu comprimiren. Die verdichtete Luft drängt die Wandungen der knorpligen Tuba auseinander. Die Muskeln, welche physiologisch zur zeitweisen Eröffnung der für gewöhnlich geschlossenen Tuba dienen und zwar vorzugsweise beim Schlingact, sind der M. spheno-salpingo-staphylinus sive tensor veli palatini und der M. petro-salpingo-staphylinus sive levator veli palatini. Zum Verständniss des Einflusses dieser Muskeln auf das Tubenlumen ist eine schematische Darstellung derselben, welche Politzer l. c. gegeben hat, höchst instructiv und ich gebe dieselbe deshalb hier wieder (Fig. 20).

[1]) Wien. med. Wochenschrift Nr. 6 1863.

T stellt die knorplige Halbrinne auf dem Querschnitte dar, welche nach vorn und aussen durch eine fibröse Membran (f) zu einem vollständigen Kanale geschlossen wird. Der Tensor (t) entspringt vom Keilbein und vom häutigen Theil der Tuba und Knorpelhaken, geht im spitzen Winkel zur Axe der Tuba nach unten und aussen, wird sehnig und schlingt sich mit seiner Sehne um den Hamulus pterygoideus (h) herum, um sich mit seinem zweiten Muskelbauche im weichen Gaumen zu verlieren. Wird der Gaumen zum fixen Punkt, wie es beim Schlingact durch die Gegenwirkung der M. pharyngo-palatini (ph. p.), der glosso-palatini und der constrictores pharyngis geschieht, so wird bei der Contraction der Tensoren die laterale, theils knorplige, theils häutige Wand der Tuba von der medialen abgezogen und so das Tubenlumen klaffend gemacht. Der Levator entspringt von der untern Fläche des Felsenbeins dicht am Eingange des Canalis caroticus und nach C. Hasse mit einigen Fasern an der Tuba. Die Wirkung seiner Contraction ist zunächst eine Verengerung des Ostium pharyng. tubae; der sonstige Einfluss derselben auf die Tuba und deren Lumen ist controvers.

Nach Hasse soll auch dieser Muskel zum Klaffendwerden der Tubenspalte beitragen. Beide Muskeln wirken beim Schlingact stets gleichzeitig.

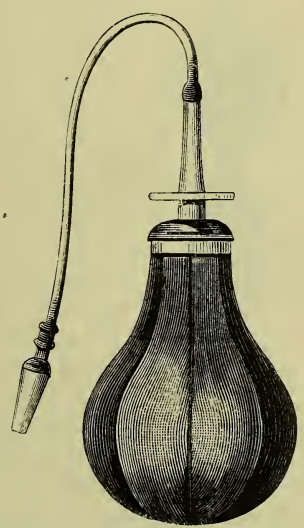

Fig. 21. Ballon zum Politzerschen Verfahren.

Der ursprünglich von Politzer empfohlene Apparat zur Ausführung seines Verfahrens, bestand in einem Gummiballon, der durch ein elastisches Zwischenstück mit einer catheterförmig gebogenen Röhre aus Hartkautschuk verbunden war. Das gekrümmte Ende dieser Röhre sollte etwa 1 cm tief in die Nasenöffnung eingeführt und der Nasenflügel mit linkem Daumen und Zeigefinger über dem Instrumente luftdicht comprimirt werden. Im Momente des Schluckens wird dann die Luft aus dem Ballon mit der rechten Hand in die Nasenhöhle gepresst. Weil bei dieser Art der Technik des Verfahrens leicht zu Schmerz und Verletzung der Nasenschleimhaut Veranlassung gegeben werden kann, ist es entschieden vorzuziehen, die catheterförmig gebogene Hartkautschukröhre ganz fortzulassen und statt dessen ein oliven- oder eichelförmiges Ansatzstück von Horn oder Holz für die Nase zu benutzen, dem individuellen Bedürfniss in der Grösse angepasst, welches mit dem Ballon durch einen Gummischlauch von etwa 21 cm Länge verbunden wird (Fig. 21). Der Reinlichkeit wegen und um der Möglichkeit der Uebertragung von infectiösen Secreten der Nase vorzubeugen, ist es empfehlenswerth, dass jeder Kranke sein eigenes Ansatzstück hat, welches mit einem kurzen Gummischlauchansatz leicht auf die Hornspitze jeder gewöhnlichen Ballonspritze aufgeschoben werden kann. Das directe Hineinstecken eines Gummischlauches in die Nase ist sehr viel unzweckmässiger, weil beim festen Zusammendrücken der Nase auch der Gummischlauch comprimirt wird, ohne solches aber die Luft durch die Nase neben dem Gummi-

schlauch zu leicht entweicht. Statt des Ballons kann zum Einblasen der Luft auch der Mund des Arztes benutzt werden, was für die Kinderpraxis vorzuziehen ist, weil es bei der längeren Dauer des Luftstromes leichter gelingt, das Zusammentreffen mit dem Schlucken abzupassen; sollte der stärkere Widerstand in der Tuba es erforderlich machen, ausnahmsweise auch eine Compressionspumpe, deren Gebrauch für diesen Zweck indessen möglichst vermieden werden sollte, wegen der mit der plötzlichen Stosswirkung des heftigen Luftdruckes für das Ohr verbundenen Gefahren. Lucae giebt zur Ausführung des Politzer'schen Verfahrens einem Doppelballon den Vorzug, wie ihn Fig. 22 verkleinert zeigt. Handelt es sich um einseitige Erkrankung und soll also die Lufteintreibung auf dieses eine Ohr beschränkt bleiben, so ist vom Politzer'schen Verfahren kein Gebrauch zu machen. Ebenso ist es diagnostisch ganz werthlos bei allen Zuständen, welche mit Insufficienz des Gaumensegels verbunden sind (z. B. Gaumenspalte, hochgradige Tonsillenhypertrophie), weil die Luft hierbei nach unten entweicht, in den Magen gelangt und hier das Gefühl der Beklemmung und Schmerz erzeugt, der erst nachlässt, wenn die Luft mit lautem Ructus, nicht selten zugleich mit dem Mageninhalt wieder ausgestossen ist. Wenn für die Anwendung des Catheters keine Contraindication besteht und der Arzt die hinreichende Geschicklichkeit in der Application desselben besitzt, um sie schmerzlos ausführen zu können, sollte man sich niemals an dem ungenügenden Ersatz, den das Politzer'sche Verfahren für die Diagnose zu bieten vermag, genügen lassen.

Fig. 22. Doppelballon zum Politzer'schen Verfahren nach Lucae.

Als diagnostisches Mittel ist dasselbe nach unserer Ueberzeugung von eng begrenztem und zweifelhaftem Nutzen, als therapeutisches Mittel dagegen unter gewissen häufig wiederkehrenden Verhältnissen zur Anwendung der Luftdusche von ganz unschätzbarem Werth.

Die von Lucae herstammende Modification des Politzer'schen Verfahrens, welche die Phonation[1]) statt des Schlingactes zum Abschluss des Nasenrachenraumes benutzt, und für viele Fälle, z. B. bei adenoiden Wucherungen im Nasenrachenraum und bei atrophischen Trommelfellen zur Therapie den Vorzug verdient, weil das Eindringen der Luft in das Mittelohr dabei weniger gewaltsam erfolgt, ist für die Diagnose noch weniger brauchbar, weil die Phonation noch störender für die Auscultation wird, als die mit dem Schlucken verbundenen Geräusche. Dasselbe gilt von dem von Kessel[2]) angegebenen Verfahren zur Luftdusche ohne Catheter. Dasselbe besteht in der vom Munde aus vorgenommenen Einführung einer hakenförmig gekrümmten Metallröhre (Fig. 23) hinter das Gaumensegel, die an der Spitze ge-

[1]) Von Lucae ist das Aussprechen eines langgezogenen aaa empfohlen; von andern bestimmte Sylben oder Worte, bei denen eine Erhebung des weichen Gaumens stattfindet. Besonders brauchbar ist das Wort „Robert" nach Magnus, wobei der Moment zur Compression des Ballons benutzt werden muss, wo die erste Sylbe ertönt.

[2]) Arch. f. Ohrenheilkde. XI. S. 223. 1876.

schlossen, mit seitlichen Oeffnungen versehen ist. Wird durch dieselbe nach Verschluss der Nase Luft kräftig eingeblasen, so dringt dieselbe oft stärker und sicherer als beim Politzer'schen Verfahren (in andern Fällen auch umgekehrt) in die Paukenhöhlen, weil das sich um die Röhre stark contrahirende Gaumensegel das Entweichen derselben nach unten verhindert. Die Luft dringt hierbei am leichtesten beim Beginn der Muskelcontraction oder nach der Lösung derselben ein. Das Verfahren erfordert mehr Einwilligung und Selbstüberwindung von Seiten des Kranken als das Politzer'sche Verfahren, und kann bei den ersten Versuchen Würgebewegungen und Erbrechen veranlassen. Bei öfterer Wiederholung tritt leicht Gewöhnung ein und selbst Kinder lernen es so gut ertragen, dass sie es zuweilen dem Politzer'schen Verfahren vorziehen, wo hierbei Luft in den Magen kommt. Dass zur Vermeidung leicht möglicher Infection für sorgfältigste Reinigung und Desinfection der Kessel'schen Röhre ganz ebenso wie bei den Ohrcathetern zu sorgen ist, bedarf kaum der Erinnerung.

Fig. 23. Röhre zur Luftdusche nach Kessel.

§ 5. Sondirung der Tuba Eustachii.

Die Möglichkeit der Sondirung der Tuba Eustachii, d. h. das Einführen von Bougies in dieselbe mit Hülfe des Ohrcatheters, wurde schon von den Franzosen Saissy und Itard nachgewiesen, dann aber wiederholt bezweifelt und geradezu in Abrede gestellt. W. Kramer verwerthete die Sondirung zuerst in Deutschland in ausgedehnter Weise für die Praxis und benutzte dazu statt der von Itard [1]) empfohlenen Bougies aus Gummi elasticum als solche Darmsaiten, für gewöhnlich die Violinsaiten A und E. Bonnafont führte graduirte, cylindrische Bougies aus Kautschuk (1,2—1,5 mm dick) in die Praxis ein mit der Absicht systematisch die Tuba dadurch zu erweitern. Die zur Sondirung erforderliche Technik wird durch einige Vorübung an der Leiche bald erlernt. Am Lebenden ist durchaus eine fein fühlende Hand dabei nöthig, wenn dem Kranken nicht Nachtheil erwachsen soll. Bei roher und gewaltsamer Ausführung kann eine Entzündung von wochenlanger Dauer nachfolgen. Die Hauptsache bleibt, dass der Catheter genau im Ostium pharyngeum sitzt und seine Schnabelkrümmung so stark ist, dass die Richtung des Tubenkanals möglichst in der Verlängerung des Catheterendes liegt. Dazu muss der Schnabel des Catheters etwas stärker nach aussen und oben gerichtet werden als gewöhnlich. Je enger der Catheter gewählt wird, durch den die Bougie vorgeschoben werden kann, desto weniger Spielraum bleibt für die Spitze der Bougie,

[1]) l. c. T. II. S. 233.

um eine falsche Richtung zu nehmen. Sitzt der Catheter nicht tief im Ostium, sondern nur davor, so dringt die Bougie leicht in den Nasenrachenraum, was sich an dem ganz ungehinderten Vorrücken derselben und einer kratzenden Empfindung dem Kranken im Schlunde bemerkbar macht. Im Tubenkanal geht die Bougie leicht bis zum Isthmus vor, wo sich ein deutlich fühlbares Hinderniss zu erkennen giebt, das sich leicht durch wiederholtes Zurück- und Vorschieben oder durch Axendrehung überwinden lässt. Ist der Isthmus passirt, so dringt die Bougie unter normalen Verhältnissen wieder ganz leicht weiter bis zum Ostium tympanicum.

Um jeder Zeit orientirt zu sein, wo sich die Spitze der Bougie befindet, wird vor der Einführung an jeder Bougie die Länge des Catheters und von diesem Zeichen rückwärts die Länge der Tuba bezeichnet, und zwar sehr zweckmässig sowohl die der knorpligen (24 mm) als die der knöchernen (11 mm). Nach diesen Maassen kann man sich nur approximativ richten wegen individueller Schwankungen in der Länge der Tuba, und weil die individuell wechselnde Tiefe des Ostium pharyngeum, in die der Catheterschnabel hineingedrückt werden muss, davon in Abzug kommt. Thatsächlich ist die Bougie stets der Paukenhöhle näher als es nach den bezeichneten Marken scheinen könnte. Ueber das Ostium tympanicum hinaus in die Paukenhöhle die Sonde vorzuschieben ist völlig zwecklos. Geschieht dies, so würde die Sondenspitze unter normalen Verhältnissen nie das Trommelfell berühren, sondern parallel mit demselben, den langen Schenkel des Ambosses kreuzend, unterhalb der Sehne des Tensor tympani nach der Richtung der Warzenfortsatzzellen hin vordringen, und bei transparentem Trommelfell des Lebenden deutlich an dessen hinterer oberer Peripherie an seiner Farbe und Bewegung erkannt werden. Unter pathologischen Verhältnissen dagegen, wie z. B. bei stark retrahirtem Trommelfell könnte die Bougiespitze dieses berühren und verletzen. Bei Defecten des Trommelfells mit Verwachsung des Trommelfellrestes mit der Labyrinthwand der Paukenhöhle, wodurch die Bougie von der Richtung nach hinten zum Warzenfortsatz abgelenkt wird, kann sogar, wie ich es in einigen Fällen sah, dieselbe zum Gehörgang hervorkommen. Die in die Nase eingeführte Bougie kann hierbei mit Leichtigkeit zum Ohre wieder hervorgezogen werden, eine Procedur, die auch den ungläubigsten Zweifler von der Möglichkeit der Sondirung der Tuba überzeugen wird.

Bei Bildungsanomalien im Verlaufe der Tuba, winkliger Knickung im knöchernen Theil und bei abnormer Vorbauchung des Canalis caroticus in das Tubenlumen kann die Einführung der Bougie ganz misslingen, trotzdem sich die Tuba bei der Luftdusche als permeabel erweist. Ein weiterer Grund consequenten Misslingens trotz richtiger Lage des Catheters kann in einer faltenartigen Wulstung der Tubenschleimhaut am Ostium pharyngeum gegeben sein.

Die Indication zur diagnostischen Verwendung der Sondirung ist gegeben durch wesentliche Behinderung oder Aufhebung des Durchströmens der Luft bei der Luftdusche durch den Catheter. Wenn bei einem Luftdruck von 0,5 Atmosphäre das Einströmen der Luft in die Paukenhöhle nicht deutlich hörbar ist, darf die Sonde gebraucht werden, und zwar sollen die dünneren Nummern stets zuerst versucht

werden. Da mit der Einführung der Bougie unvermeidlich ein schmerzhaftes Gefühl und eine Reizung der Tubenschleimhaut verbunden ist, muss ein Ueberschreiten dieser Indication und die Verwendung der Sondirung als allgemeines und regelmässiges Untersuchungsmittel, wie es Seitens einiger Aerzte geschehen ist, oder wohl gar an Lebenden exercitii causa, als ein Missbrauch und Unfug bezeichnet werden.

Je dünner die Bougie ist, welche den Tubenkanal noch passiren kann, desto erheblicher ist die Stenose; auch aus dem Grade des zu überwindenden Widerstandes lässt sich bei hinreichender Uebung auf Grad und Art der Stenose schliessen. Niemals soll ein Hinderniss mit Gewalt und plötzlich, etwa mit steifen Bougies, überwunden werden, weil dadurch falsche Wege gemacht werden oder sogar Verletzungen der Carotis, bei Ossificationslücken im Kanal derselben, herbeigeführt werden könnten. Das erlaubte Maass von Kraftanwendung muss durch die Erfahrung und Uebung erlernt werden. Bei übermässiger Empfindlichkeit der Tubenschleimhaut, wie sie sich zuweilen bei sensiblen Personen findet, hat man sich zu hüten, die Passage der Tuba auf einmal erzwingen zu wollen, sondern man muss sich bemühen durch wiederholte Einführungsversuche mit mehrtägigen Pausen, wonach sich die Empfindlichkeit fast regelmässig abzustumpfen pflegt, langsam tiefer vorzudringen. Zu diagnostischen Zwecken eignen sich am besten die nachgiebigen schwarzen Bougies, an der Spitze stumpfkonisch zulaufend, von gleichem Material wie die englischen Harnröhrenbougies, nur feiner. Ich benutze seit langen Jahren solche in 6 Nummern verschiedener Stärke, die ich vom Instrumentenmacher Lutter in Berlin bezogen habe. Die in früherer Zeit zu diagnostischen und therapeutischen Zwecken auf Kramer's Empfehlung fast allgemein üblichen Darmsaiten sind später von dem Empfehler selbst verworfen worden und jetzt wohl fast allgemein verlassen worden. Ganz neuerdings haben sie wieder eine Empfehlung durch Lucae[1]) gefunden. Sie eignen sich jedenfalls besser zu therapeutischen als zu diagnostischen Zwecken, insofern man von ihrer Quellungsfähigkeit als mechanisches Erweiterungsmittel einer stenosirten Tuba Gebrauch machen will. Nach der Erfahrung von v. Tröltsch können Darmsaiten schmerzhafte Entzündungen des Mittelohrs hervorrufen, vielleicht, weil sie als Infectionsträger dienten. Zu therapeutischen Zwecken eignen sich besser die Laminariabougies (vergl. § 53), weil sie leichter einzuführen sind und stärker aufquellen wie Darmsaiten. Sie werden vor der Einführung ganz kurze Zeit lang in kochendes Carbolwasser getaucht und danach mit Glycerin bestrichen, um sie zu desinficiren, schlüpfriger zu machen und ihnen jede Sprödigkeit zu nehmen. Sollen sie bis über den Isthmus hinaus eingeführt werden, dürfen sie nicht dicker als 1 mm im Durchmesser sein. Sollen sie nur zur Dilatation der Rachenmündung und des Anfangstheiles der knorpligen Tuba dienen, können sie viel dicker gewählt werden. Fischbeinsonden sind zu steif und veranlassen sehr leicht Einrisse in der Schleimhaut und Emphysem, weshalb ich sie nie mehr benutze. Dasselbe gilt von den von Guye empfohlenen Pergamentbougies.

---

[1]) In dessen Artikel über Catheterismus tubae in der Encyclopädie der ges. Heilkunde von Eulenburg. Bd. III. S. 94—102.

Zum Beweise der gelungenen Sondirung können folgende Anhaltspunkte dienen:

1) Der Catheter wird festgehalten in seiner Lage durch die Bougie.
2) Schmerz im Ohre, sobald die Bougie den Isthmus passirte.
3) Kein Kratzen im Halse, keine Behinderung beim Sprechen.
4) Bewegung der Bougie beim Schlucken.
5) Spiralige Krümmung an der herausgezogenen Bougie.

Die absolute Gewissheit der richtigen Lage der Bougie giebt die Rhinoscopie und die Auscultation des Ohres bei Bewegungen der Bougie (scharrendes Geräusch). Nach Entfernung der Bougie bleibt oft für einige Stunden eine schmerzhafte Empfindung beim Schlucken. Je einmal erlebte ich Hämatotympanum und vorübergehende Geschmackslähmung auf der dem Ohr entsprechenden Zungenhälfte nach der Sondirung, offenbar weil die Bougie unnützer Weise zu tief in die Paukenhöhle vorgeschoben war. Acute Entzündungszustände des Mittelohrs sind nur zu fürchten nach gewaltsamem Verfahren und nach zu häufiger, täglicher Wiederholung der Sondirung. Unmittelbar nach der Bougie soll eine Lufteintreibung möglichst vermieden werden, besonders dann, wenn etwas Blut an der Bougie bemerkbar ist, weil bei dieser Gelegenheit erfahrungsgemäss am häufigsten zu traumatischem Emphysem Veranlassung gegeben wird.

§ 6. Rhinoscopie.

Die Rhinoscopie oder Pharyngoscopie d. h. die directe Besichtigung des Nasenrachenraums, speciell der Ostia pharyngea tubae mit ihrer Umgebung, ist eine Untersuchungsmethode, deren Einführung in die ärztliche Praxis wir dem Physiologen Czermak verdanken. Er kam zuerst (1858), unabhängig von unbeachtet gebliebenen Andeutungen früherer Aerzte (Bozzini, Baumès, Warden, Wilde), auf den Gedanken, den Kehlkopfspiegel nach oben zu wenden, sah damit die Ostia pharyngea, betonte die Wichtigkeit dieser Untersuchungsmethode und bemühte sich auf seinen Reisen überall um die Ausbreitung derselben unter den Aerzten. Wegen der Schwierigkeit der Ausführung in einzelnen Fällen stellte selbst ein so geübter Laryngoscopiker wie Türck die Möglichkeit der Verwendbarkeit anfänglich in Zweifel, belehrte sich aber bald nach weiteren Versuchen selbst eines Besseren. Um die technische Vervollkommung dieser Untersuchungsmethode haben sich besonders verdient gemacht Voltolini, Semeleder und Störk. Jetzt ist dieselbe in der Diagnostik der Ohrkrankheiten unentbehrlich geworden und muss in allen Fällen zu Rathe gezogen werden, wo pathologische Veränderungen im Cavum pharyngo-nasale vermuthet werden, welche häufig bestehen, wo der vom Munde aus direct sichtbare Theil der hinteren Rachenwand durchaus keine pathologischen Veränderungen zeigt. Ganz besonders wichtig ist sie für die Praxis geworden, weil sie die Möglichkeit gewährt, uns durch die directe Anschauung von dem Gelingen des Catheterismus tubae zu überzeugen, etwaige Hindernisse desselben im Nasenrachenraum zu erkennen und in ungewöhnlich schwierigen Fällen diese Operation unter Führung des Auges auszuführen, wie Voltolini zuerst gelehrt hat. Zur Erleichterung

des Catheterismus im Allgemeinen für die gewöhnlichen, normalen Verhältnisse kann sie nicht dienen, stellt aber für besonders schwierige Fälle, unter denen ungewöhnlich weiter Nasenrachenraum, Fehlen des Tubenwulstes, congenitale Asymmetrie der Tubenöffnungen, Ulcerationsprocesse und narbige Verzerrungen und Verengungen der Tubenmündung besonders hervorzuheben sind, ein äusserst schätzbares, zuweilen ganz unentbehrliches Hülfsmittel für Diagnose und Therapie. Mit Rücksicht auf die eingehendere Besprechung der Rhinoscopie in Lieferung 39 dieses Werkes werden wir hier nur kurz den von uns gebrauchten Instrumentenapparat, die Art der Ausführung und die Bedingungen, unter denen die Untersuchung erfahrungsgemäss am schnellsten gelingt, schildern. Zur Beleuchtung, die intensiver sein muss, als es zur Laryngoscopie erforderlich ist, benutzen wir eine Gasflamme, über die ein Lewin'scher Concentrationsbeleuchtungsapparat [1]) gestülpt ist. Das durch eine grosse Biconvexlinse gesammelte Licht wird durch einen am Beleuchtungsapparat befestigten und nach allen Richtungen drehbaren, centraldurchbohrten Concavspiegel in den Rachen des Kranken geworfen und zwar so, dass es etwas von unten hineinfällt. Die in den Pharynx einzuführenden Glasspiegel sind kleiner wie die gewöhnlichen Kehlkopfspiegel und haben einen Durchmesser zwischen 12 und 22 Mm. Von besonderer Wichtigkeit ist, dass der Spiegel zu seinem Stiel nahezu im rechten Winkel gestellt und dass der Spiegelhals im Bogen gekrümmt wird. Zum Herabdrücken der Zunge bedienen wir uns bei der einfachen Untersuchung am liebsten des Zeigefingers, der nicht zu tief bis zur Zungenwurzel angelegt werden darf, weil sonst unfehlbar Würgebewegungen eintreten. Nach unserer Erfahrung lassen sich diese bei Benutzung des Zeigefingers statt eines Mundspatels viel leichter vermeiden, wohl deshalb, weil wir das Maass des erforderlichen Druckes auf die Zunge, welcher die Richtung nach unten und vorn haben muss, leichter moderiren können. Nur bei operativen Eingriffen im Nasenrachenraum wird die Anwendung eines knieförmigen Zungenspatels unentbehrlich, zu dessen richtiger Haltung wir dann den Kranken möglichst selbst einzuüben suchen. Unentbehrlich für das Gelingen der Untersuchung ist das schlaffe Herabhängen des Gaumensegels. Deshalb muss jede Berührung des weichen Gaumens und der hintern Rachenwand mit dem Rachenspiegel vermieden werden, wodurch bei den meisten Menschen sofort Contractionen der Schlundmuskeln hervorgerufen werden. Ist der Kranke nicht im Stande, beim ersten Untersuchungsversuch sein Gaumensegel erschlafft zu erhalten, vielleicht mit Hülfe der Nasenathmung oder der Aussprache eines nasalirten Vokals [2]), so kann man die Empfindlichkeit der Theile dadurch abzustumpfen versuchen, dass man den Kranken kurz vor der Untersuchung mit Eiswasser gurgeln oder noch besser, und zwar in der Rückenlage, ein Stück Eis im Schlunde zurückhalten lässt. Dadurch wird für kurze Zeit eine Anästhesie der Schleimhaut erzielt, welche die Untersuchung sehr erleichtert. Von den andern zu gleichem Zweck empfohlenen

[1]) Wegen der bei Benutzung von Gaslicht entstehenden Hitze müssen die Verbindungen des Apparates hart gelöthet oder noch besser vernietet sein.

[2]) Türck empfiehlt dazu (l. c. S. 581) höchst zweckmässig sehr schnell im Staccato aufeinanderfolgenden Nasenlaute in der Art des französischen „en“ hervorbringen zu lassen.

Mitteln (Gurgelung mit Bromkaliumlösung 4 : 120 nach Gosselin, Bepinselung mit einer Mischung von Aether mit Cloroform nach Czermak, Bepinselung oder Zerstäubung einer wässrigen Lösung von Tannin mit Glycerin nach v. Bruns, Inhalationen einer Lösung von Kali chloricum nach Schnitzler) habe ich wenig Nutzen gesehen. Eine länger anhaltende Anästhesie der Schlundschleimhaut lässt sich durch innerlichen Gebrauch von Bromkalium in grösseren Dosen herbeiführen, doch vergehen bis zum Hervortreten dieser Wirkung gewöhnlich mehrere Tage. Alle die Mittel, welche angegeben sind, um gewaltsam das Gaumensegel vorzuziehen, sind practisch unbrauchbar, weil bei ihrer Anwendung der Schlundkrampf in den meisten Fällen so heftig wird, dass an eine Untersuchung gar nicht zu denken ist. Der Kranke muss etwas höher wie der Arzt sitzen, etwa so viel, dass der Mund des Kranken ungefähr in der Höhe des Auges des Arztes liegt. Ersterer beugt den Kopf wenig nach vorn über. Die Zunge darf nicht aus dem Munde hervorgestreckt werden. Der Spiegel wird an derselben Seite eingeführt, deren Tuba man sehen will, und muss dieser möglichst nahe gebracht werden, was eine lange Krümmung des Spiegelhalses erfordert. Ist der Nasenrachenraum mit Schleim, Eiter oder Krusten erfüllt, so müssen diese vor der Spiegeluntersuchung durch Injection von der Nase und vom Pharynx aus entfernt werden. Zu den gewöhnlichsten Hindernissen des Gelingens der Rhinoscopie sind neben der schon erwähnten Empfindlichkeit der Rachenschleimhaut (die bei manchen Menschen so störend entgegentritt, dass schon beim blossen Gedanken an die Berührung derselben Contractionen der Schlundmuskeln und Brechreiz entsteht), das Aufbäumen der Zunge und eine sehr verlängerte, schlaff herabhängende Uvula zu nennen. Die Zunge lässt sich nach einiger Ausdauer und Uebung von beiden Theilen, nöthigenfalls unter Beihülfe eines breiten Zungenspatels, in die richtige Lage bringen; die im Wege liegende verlängerte Uvula kann nöthigenfalls durch einen Scheerenschnitt verkürzt werden. Schwieriger zu überwinden ist für die Untersuchung das Hinderniss, welches eine abnorme Enge des Schlundeingangs und des Nasenrachenraumes darbietet, wobei der geringe Abstand zwischen hinterer Rachenwand und Gaumensegel besonders störend wirkt. In solchen Fällen gelingt es dem wenig Geübten, der noch nicht im Fluge sehen gelernt hat, immer erst nach wiederholten vergeblichen Versuchen zum Ziele zu kommen. Sind hypertrophische Tonsillen die Ursache der Schlundenge, so müssen diese excidirt werden. In den höchsten Graden von Enge des Nasenrachenraums, wie sie sich congenital bei microcephalischem Schädel und bei Kindern mit starken Schwellungen und adenoiden Wucherungen im Nasenrachenraum findet, ist die Untersuchung durchaus unmöglich.

Um einen bestimmten Anhaltspunkt zu gewinnen über die Häufigkeit relativer oder absoluter Hindernisse für die Ausführbarkeit der Rhinoscopie, habe ich einige Jahre lang bei jedem Ohrenkranken, der neu zur Untersuchung kam und bei dem aus irgend einem Grunde die rhinoscopische Untersuchung zur Vervollständigung der Diagnose geboten erschien, die Resultate systematisch notirt. Das Alter der Untersuchten lag zwischen 8 und 76 Jahren; $^2/_3$ männliche, $^1/_3$ weibliche Kranke. Zur Uebersicht des Untersuchungsresultates unterschied

ich 4 Categorien: 1) solche Kranke, die absolut tolerant waren, und bei denen die gründlichste und vollständigste Besichtigung aller Theile ganz leicht möglich war (55 %), 2) solche Kranke, wo die Untersuchung gut möglich war, aber nur bei Vorsicht und Schnelligkeit (17 %), 3) wo die Untersuchung kaum möglich war und nur einzelne Theile unsicher zu besichtigen waren (21 %), 4) wo die Untersuchung absolut unmöglich schien (7 %). Von Einfluss auf ein derartiges Resultat ist natürlich in erster Reihe das Verfahren bei der Untersuchung. Anfängern wird es viel weniger häufig gelingen, zum Ziele zu kommen; Virtuosen in der rhinoscopischen Kunst mögen noch weit günstigere Resultate erzielen. Die Durchschnittsleistung bei leidlicher Fertigkeit wird aber in den obigen Zahlen im Ganzen zutreffend ausgedrückt sein. Zudem ist der Umstand nicht zu vergessen, dass die Resultate

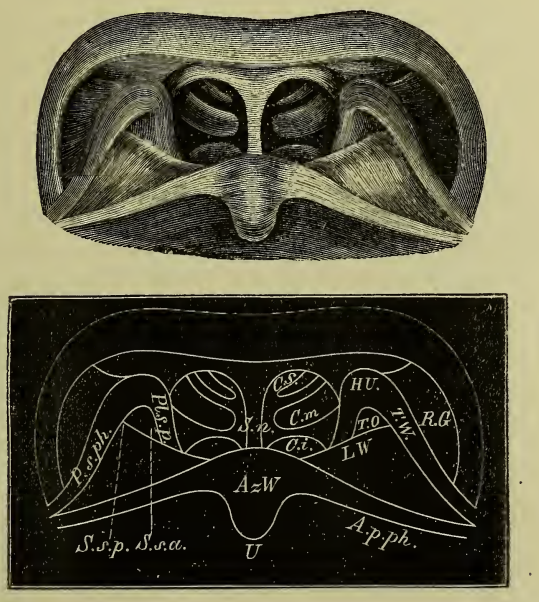

Fig. 24. Normales rhinoscopisches Bild nach Zaufal.

ausschliesslich an Kranken genommen sind, die noch nie zuvor rhinoscopisch untersucht waren. Bei der grössten Mehrzahl der ungünstigen Fälle würde durch Wiederholung der Untersuchung ein besseres Resultat zu erreichen sein. Lehrt doch die alltägliche Erfahrung, dass durch Geduld und Ausdauer von beiden Theilen viele Hindernisse überwunden werden können, die anfänglich unüberwindlich erschienen.

Das normale rhinoscopische Bild, welches wir nach Zaufal in Fig. 24 beifügen, zeigt uns das Septum (S. n.) mit den Choanen, das hintere Ende der unteren (C. i) und mittleren (C. m.) Nasenmuschel, das Ostium pharyngeum tubae (T. O.) mit der Plica salpingo pharyngea (Pl. s. ph.), das Dach des Nasenrachenraumes und die hintere Rachenwand. Die seitlich am Septum unter sonst normalen Verhältnissen zuweilen sichtbaren wulstartigen Verdickungen bestehen aus cavernösem Gewebe. Das uns hier am meisten interessirende Ostium pharyngeum tubae liegt

in der Höhe der mittleren Nasenmuschel und erscheint im normalen Zustande von dreieckiger Gestalt, mit seiner abgerundeten Spitze nach oben und hinten mit seiner Basis der Choane zugewendet. Die sonst überall blassröthliche Schleimhaut des Nasenrachenraumes erscheint nur zwischen dem Eingang der Tuba und der Choane blasser, von gelblicher Farbe (durchscheinender Knorpel), der die dreieckige Tubenmündung im Spiegelbilde nach oben, in Wirklichkeit nach hinten begrenzende Tubenwulst (T. W.) ist von rother Farbe und durch seine Gestalt bezeichnend für die Auffindung der Mündung. Der Schatten über dem Tubenwulste bezeichnet die Rosenmüller'sche Grube (R. G.) zwischen ihm und der hinteren Rachenwand liegend. In pathologischen Fällen giebt uns der Rachenspiegel Aufschluss über den Blutgehalt, die Secretion und Schwellung der Schleimhaut, ferner über das Vorhandensein von Neubildungen und Geschwüren. Bei der Diagnose von Geschwüren ist grosse Vorsicht erforderlich, weil ein zäh anhaftender gelber Schleimbelag, wenn er bei fortgesetzter Beobachtung und nach sorgfältiger Reinigung dennoch stets in gleicher Weise sich darstellt, leicht als Geschwür imponirt, andrerseits unter Krusten verborgene Geschwüre leicht übersehen werden können. Ich habe es wiederholt erlebt, dass tiefe kraterförmige Geschwüre am Dach des Nasenrachenraums, die bis zum Knochen vorgedrungen waren, von Aerzten, die aus der Behandlung der Halskrankheiten eine Specialität machten, nicht erkannt, sondern für einfache Schleimbeläge erklärt wurden. Selbst an der Leiche können Geschwüre bei Unterlassung einer sehr sorgfältigen Reinigung der Höhle, unter zähem Secret verborgen bleiben (Wendt).

Fig. 25. Nasenrachentrichter nach Zaufal.

Führt die Rhinoscopie nicht zu einem befriedigenden Resultat, so sind als Ersatzmittel und Ergänzungsmittel derselben anwendbar die Besichtigung der Nasenhöhle und des Nasenrachenraums von vorn (Rhinoscopia anterior) und die digitale Untersuchung des Cavum pharyngo-nasale vom Munde aus. Erstere kann mit den gewöhnlichen weitesten Wilde'schen Trichtern, mit Dilatatorien (Nasenspecula von Charrière, Duplay, Fränkel, v. Tröltsch u. A.) oder mittelst der von Zaufal angegebenen Nasenrachentrichter aus Hartgummi von 10—11,5 cm Länge und an ihrem inneren Ende 3—7 mm Breite ausgeführt werden (Fig. 25). In nicht seltenen Fällen ist es bei genügender Weite der Nasenhöhlen mit dem Dilatatorium nasi und gleichzeitigem Gebrauch des Reflectors gut möglich, einen Einblick in den Nasenrachenraum zu bekommen. Man erblickt dann einen Streifen der hinteren Wand, deren Schleimhaut sich beim Schlingen verschiebt und einen glänzenden Lichtreflex zeigt. Das zu übersehende Terrain ist aber so eng begrenzt, dass die Beurtheilung des Wahrgenommenen höchst schwierig ist. Indess genügt das Sichtbarsein der hinteren Wand schon, um den negativen Schluss zu ziehen, dass eine erhebliche Hyperplasie der Pharynx-

tonsille nicht vorliegt (Wendt). Die Mündung der Tuba Eustachii und deren Wulst ist nur selten und unter besonders günstigen Raumverhältnissen der Nase deutlich erkennbar.

Mehr leistet für diesen Zweck der Gebrauch des Zaufal'schen Nasenrachentrichters, der in ähnlicher Weise wie der Catheter durch den unteren Nasengang eingeführt wird und durch welchen auch die Bewegungen des Gaumens beim Schlingen und Sprechen und die Betheiligung des Tubenostiums an denselben direct beobachtet werden können. Die Einführung der Nasenrachentrichter erfordert wegen der Schmerzhaftigkeit bei engen Nasenhöhlen und der Häufigkeit des dadurch herbeigeführten Nasenblutens grosse Vorsicht und Uebung. Bei hochgradiger Enge der Nase, stark entwickelten Vorsprüngen oder Verbiegungen des Septum, syphilitischen Geschwüren und Narben, Neubildungen, Rhinosclerom bleibt sie auch für den geübtesten Untersucher unmöglich.

Die digitale Untersuchung des Nasenrachenraums vom Munde aus, schon lange bei den Chirurgen üblich zur Diagnose der Nasen- und Nasenrachenpolypen, ist in ihrer weiteren Bedeutung als sehr wichtiges Explorationsmittel für die Krankheiten der Nasenrachenhöhle bei den Ohrenärzten erst allgemeiner in Aufnahme gekommen seit der Empfehlung von Wilhelm Meyer[1]) in Kopenhagen in seiner vortrefflichen Arbeit, über „die adenoiden Vegetationen in der Nasenrachenhöhle". Sie bietet ein wichtiges Ersatzmittel für die Rhinoscopie, wo diese nicht ausführbar ist, besonders häufig im Kindesalter, wenn Mundathmen bei durchgängiger Nase auf ein in der Nasenrachenhöhle localisirtes Leiden hinweist. Die Ausführung geschieht am besten in der Art, dass man sich vor den sitzenden Kranken stellt, dessen Hinterkopf mit der einen Hand umfasst und mit dem Zeigefinger der anderen Hand über die Zunge bis zur hinteren Rachenwand eindringt und dann zwischen dieser und dem Gaumensegel mit nach vorn gerichteter Volarfläche nach oben vordringt. Bei krampfhafter Contraction der Gaumenmuskeln, die das Vorschieben des Fingers verhindert, bleibt man kurze Zeit mit demselben am Gaumensegel liegen und lässt den Kranken tief durch den offenen Mund einathmen. Danach lässt gewöhnlich der Krampf schnell nach und man kann den oben gekrümmten Finger ungehindert vorschieben zur Betastung des Septum, der Choanen mit den Nasenmuscheln, des Schlundgewölbes und der seitlichen Wände mit den Tubenöffnungen und Rosenmüller'schen Gruben. Die Untersuchung, welche stets mit leichter Hand auszuführen und möglichst schnell zu beendigen ist, ist das erste Mal dem Kranken stets sehr unbehaglich, veranlasst Brechreizung, oft etwas Blutung und hinterher manchmal Hinterkopfschmerz. Bei öfterer Wiederholung lernt der Kranke auch eine länger anhaltende Betastung der Theile gut ertragen. Um sich in der Abschätzung der Abweichungen in Bezug auf Form und Volumen, besonders in Bezug auf den Grad vorhandener Schwellungszustände nicht zu täuschen, was hierbei noch viel leichter vorkommen kann, als bei der Rhinoscopie, ist möglichst häufige Untersuchung des Nasenrachenraums unter normalen Verhältnissen dringend anzurathen.

[1]) „Ueber adenoide Vegetationen in der Nasenrachenhöhle." Arch. f. Ohrenheilkde. VIII. S. 153—157.

§ 7. Hörprüfung und diagnostische Hülfsmittel für die Krankheiten des inneren Ohres.

Bei dem Mangel eines Instrumentes, welches geeignet ist die Hörfähigkeit nicht allein auf seine Intensität zu prüfen, sondern auch in Bezug auf die Höhe des Tones, auf seine Klangfarbe und endlich auch in Bezug auf die Schärfe, mit der schnell auf einander folgende Töne oder Geräusche unterschieden werden, ist vorläufig nur eine beiläufige Abschätzung der Hörkraft möglich. Eine Definition der Normalhörigkeit ist sehr schwierig zu geben und deshalb hat auch die Bestimmung der Grenze, wo Schwerhörigkeit beginnt, immer etwas Willkürliches. Da aber für practische Zwecke eine solche Grenzbestimmung durchaus nothwendig ist, so wird sich jeder Arzt eine mittlere Normal-Hördistanz für seine Verhältnisse und nach seiner Methode fixiren müssen. Um ein Urtheil zu bekommen über die Gebrauchsfähigkeit des Ohres muss die Hörprüfung nach möglichst vielseitigen Methoden geschehen. Die jetzt allgemein gebräuchliche Hörprüfung bezieht sich auf das Hören der Geräusche (Taschenuhr), der Sprache und der Töne (Stimmgabeln, Klangstäbe, Pfeifen etc.). Bei einzelnen Aerzten sind ausserdem besondere Hörmesser in Gebrauch, von denen bisher keiner eine allgemeine Verbreitung gefunden hat [1]). Alle Messungen mit diesen Prüfungsmitteln sind durch subjective Einflüsse (Aufmerksamkeit, guten Willen, Alter, Ermüdung des Gehörs) und durch objective Einflüsse (Nebengeräusche, Räumlichkeit, physikalische Gesetze des Schalles) mehr oder weniger beeinträchtigt und geben nur eine relative Sicherheit. Sorgfalt und Uebung in der Gehörprüfung kann viele dieser möglichen Fehlerquellen ausschliessen, aber in manchen Fällen sind die entgegenstehenden Schwierigkeiten nicht ganz zu beseitigen. Mit der Taschenuhr, die zuerst von Saunders zur Hörprüfung empfohlen wurde, prüfen wir das Hören der Geräusche (unperiodische Schallwellen). Sie bietet den Vortheil annähernd constanter Schallstärke und der Möglichkeit, die Einwirkung auf ein einzelnes Gehörorgan eher beschränken zu können, als bei der Sprachprobe. Man benutzt mit Vortheil bei Gehörstörungen geringeren Grades schwach tickende Uhren, die viel leichter für die Abschätzung des Grades verwerthbar sind, als stark tickende Uhren. Durch eine Hemmungsvorrichtung am Uhrwerk oder öfter wiederholte Entfernung der Uhr kann die Angabe des Kranken auf ihre Zuverlässigkeit controllirt werden. Die Prüfung mit der Uhr wird in der Art gemacht, dass dieselbe bei Verschluss des zweiten Ohres und der Augen in der Richtung der Gehörgangsaxe allmälig dem Ohre näher gebracht wird, bis durch wiederholte Versuche die Entfernung gefunden ist, in welcher der Kranke das regelmässige Uhrticken deutlich zu unterscheiden vermag. Das Ergebniss dieser Uhrprobe steht in vielen Fällen in geradem Verhältniss zum Hören der menschlichen Sprache, und deshalb ist sie schon seit langer Zeit als Mittel gebraucht worden, um die

[1]) Politzer empfahl neuerdings (Arch. f. Ohrenheilkde. Bd. XII. S. 104) als „einheitlichen Hörmesser" einen Schallhammer mit stellbarer Hubhöhe, der den Vorzug der Einfachheit vor den älteren Hörmessern bietet und dazu bestimmt ist, die Hörprüfung mit der Uhr zu ersetzen.

Folgen unserer therapeutischen Eingriffe zu controlliren. Es hat sich indessen herausgestellt, dass die Wahrnehmung des Uhrgeräusches nicht immer in gleichem Verhältniss mit der der Sprache steht. Physiologisch ist dies der Fall bei bejahrten Personen (über 50 Jahr), wo die Hörweite für die Uhr abnimmt, auch wenn im Sprachverständniss keine Behinderung auffällt. Viel auffälliger und manchmal höchst frappirend ist das Missverhältniss zwischen Hören der Uhr und der Sprache (Töne) bei Erkrankungen des Ohres. Das bei der Hörprüfung mit der Uhr schlechtere Ohr hört dann die Sprache viel weiter und besser, als das zweite, für die Uhr bessere Ohr, oder umgekehrt. Dies hat nach Lucae darin seinen Grund, dass das Uhrgeräusch nur aus wenigen, meist sehr hoch gelegenen Tönen zusammengesetzt ist, während in den Tönen und Geräuschen, welche in den Sprachlauten vorkommen, eine noch gar nicht zu übersehende Anzahl von Tönen, und zwar von den tiefsten bis zu den höchsten, enthalten sind.

Bei kleineren Kindern ist die Hörprüfung mit der Uhr unbrauchbar, weil dieselben in ihrer Befangenheit gar zu leicht unzuverlässige

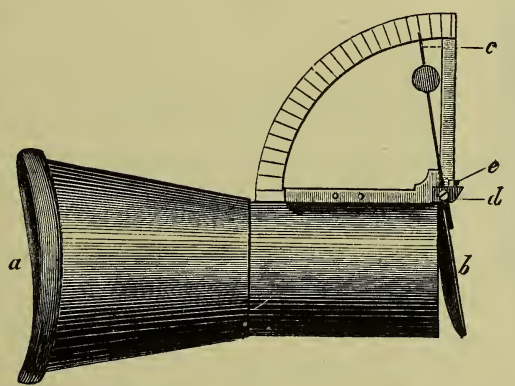

Fig. 26. Phonometer nach Lucae ($^1/_2$ nat. Grösse).

Angaben machen, so dass wir hier ebenso wie bei den höheren Altersstufen auf die Hörprüfung mit der Sprache allein angewiesen sind. Aber auch in allen andern Fällen darf diese neben der Uhrprobe nicht fehlen. Sie gestattet durch Wiederholung der vorgesprochenen Worte eine objective Controlle bei jedem Kranken, und darin liegt ein wesentlicher Vortheil vor der Uhrprobe. Der Nachtheil gegen jene liegt im Mangel einer constanten Schallstärke. Annähernd lässt sich aber eine gleichmässige Intensität beim Vorsprechen durch Uebung erwerben, sehr leicht für die Flüstersprache, aber auch für die Tonsprache jedenfalls hinreichend, um dem practischen Bedürfnisse einigermassen zu genügen. Wo es darauf ankommt, genauere und objectiv controllirbare Resultate bei der Sprachprüfung zu erhalten, oder zu einer bestimmten Bezeichnung der absoluten Intensität der Sprache können wir uns des Phonometers von Lucae (Fig. 26) bedienen, durch welchen die Stärke des Exspirationshauches beim Sprechen ziffermässig bestimmt werden kann. Bei gleichem Exspirationsdruck des hineingesprochenen Wortes giebt das Instrument einen sichern Massstab für

die Intensität der Flüstersprache, sowie der lauten Sprache. a ist das Mundstück einer Metallröhre, an deren anderem Ende sich der in einer horizontalen Axe pendelnde Hebel b befindet, dessen unterer Arm von einer Aluminiumplatte gebildet wird, welche in der Ruhelage die Röhre abschliesst, während der obere, in eine Spitze auslaufende, etwas längere Arm des Hebels c an einem Quadranten den Pendelausschlag anzeigt. Je nachdem stark oder schwach das einsylbige Probewort (z. B. „drei“) in das Mundstück hineingesprochen wird, wird die Platte mehr oder weniger nach aussen getrieben und eine Vorrichtung bewirkt, dass beim Aufhören des Sprechens der Fühlhebel im Maximum der ihm vom Luftdruck mitgetheilten Bewegung stehen bleibt. Die Maximalwerthe am Pendel zeigen die Intensität des Lautes an, der in dem Prüfungswort von dem stärksten Exspirationsdruck begleitet ist.



Fig. 27. Prismatische Stimmgabel zur Hörprüfung mit Klemmschraube nach Politzer.

Vorzugsweise geeignet für die Hörprüfung ist die Flüstersprache, natürlicherweise auch wie bei der Uhrprobe mit Verschluss des anderen Ohres und auch der Augen; nur wo die Flüstersprache in unmittelbarer Nähe der Ohrmuschel gar nicht mehr verstanden wird, soll die mittellaute und laute Sprache in zunehmender Annäherung an das Ohr, im Nothfall durch den Hörschlauch zur Anwendung kommen, und man merkt sich die Hörweite für einzelne bestimmte Worte, um bei späteren Prüfungen die Möglichkeit des Vergleichs zu haben. Da nämlich sehr grosse Differenzen bestehen in der Auffassung der verschiedenen Sprachlaute, z. B. Vocale viel leichter gehört werden als Consonanten, so thut man gut sich bestimmter Worte zu bedienen, die aber natürlich dem Ideenkreise des Kranken anzupassen sind. In vielen Fällen brauchbar zu diesem Zweck sind Zahlen, bei denen aber freilich das Errathen leichter stattfindet, als bei andern Worten. Zur Prüfung auf Töne sind in Gebrauch Stimmgabeln, König'sche Klangstäbe, Pfeifen, letztere beide besonders zur Prüfung auf hohe und höchste Töne. Seltener kommen musikalische Instrumente in Gebrauch, am meisten wohl Pianoforte und Harmonium. Kessel bedient sich eines Zungenwerkes, welches sechs Octaven umfasst; Blake einer Serie König'scher Stahlstäbe, speciell für die Prüfung der Wahrnehmung sehr hoher Töne. Stimmgabeltöne werden nur auf sehr geringe Distanz vom Ohr entfernt gehört, und will man solche zu vergleichenden Bestimmungen der Hördistanz benutzen, so muss man sie bei constanter Intensität des Anschlages durch Resonanzboden verstärken. Die von Helmholtz angegebene electromagnetische Stimmgabel würde die Constanz des Tones absolut sicher stellen, hat aber bisher wegen ihrer Kostspieligkeit keine allgemeine Verwendung bei

der Hörprüfung gefunden. Anstatt die Distanz zu messen, in welcher der durch einen Resonanzboden verstärkte Stimmgabelton noch hörbar ist, kann man nach dem Vorgange von v. Conta die Hörschärfe zu bestimmen suchen aus der Zeit, welche angeschlagene Stimmgabeln brauchen, um bis zum Unhörbaren abzuklingen. Dazu muss der Stiel der Stimmgabel so geformt sein, dass er gut in den Gehörgang passt und durch eine mechanische Vorrichtung die Möglichkeit gegeben sein, die Stärke des Anschlags zu messen. So einfach und exact diese Methode scheint, so schwierig verwendbar und unsicher in den Resultaten ist sie doch für den practischen Gebrauch. Schon für ein gesundes Ohr hält es schwer, das Ende eines verschwindenden musikalischen Tones genau anzugeben, für ein musikalisch ungebildetes

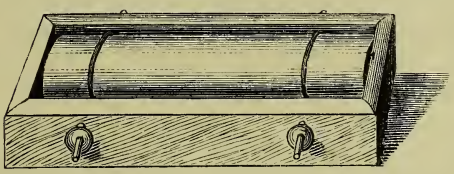

Fig. 29. Klangstab, durch Darmsaiten schwebend erhalten und Hammer zum Anschlagen.

Fig. 28. Englische Stimmgabel nach Lucae.

und noch dazu krankes Ohr, das mit subjectiven Geräuschen behaftet ist, wird die Bestimmung der Tondauer oft unmöglich sein. In Folge dessen beschränkt sich die Prüfung mit Stimmgabeltönen meistens darauf, dass man die Differenz festzustellen sucht, welche in der Auffassung der Intensität und der Tonhöhe zwischen beiden Ohren stattfindet. Die gewöhnlich zur Hörprüfung auf Töne benutzten prismatischen Stimmgabeln (Fig. 27) sind von beträchtlicher Grösse, um durch die lange Dauer ihrer Schwingungen die Beobachtung zu erleichtern. Damit die Obertöne des Grundtones nicht bei der Beobachtung stören, sind die Gabeln mit fest angeschraubten Messingklammern belastet (König). Noch zweckmässiger erscheinen die von Lucae empfohlenen graduirten „englischen Stimmgabeln“, die auch in Deutschland verfertigt werden (Fig. 28), bei welchen die beweglichen Gewichte durch

einspringende Federn auf die mit dem bestimmten Tone bezeichneten Striche verschoben werden können, und der Stiel der Gabel mit einem dicken Hornansatz zum Ansetzen an die Schädelknochen versehen ist. Zum Anschlagen der Gabeln dient der Finger oder ein kleiner mit Gummi belegter Holzhammer (Fig. 29). Werden die Stimmgabeltöne bei möglichster Annäherung an das Ohr nicht mehr gehört, so können sie verstärkt werden durch die entsprechenden Resonatoren, wozu ich der Wohlfeilheit und Leichtigkeit wegen die von Dr. phil. Schubring angegebenen Pappröhren mit Ohransätzen aus Glasröhren empfehle [1]). Die untere Tongrenze schwankt bei den meisten Normalhörigen zwischen 14 und 24 Doppelschwingungen auf die Secunde, die obere Tongrenze ist bei verschiedenen Individuen, die für die Tonhöhen innerhalb des Gebiets der Musik normal empfindlich, sehr verschieden (12,000—40,000 Schwingungen nach Preyer). Die Töne der 7 und 8 gestrichenen Octave sind in der Nähe des Ohres sehr schmerzhaft.

Von besonderer diagnostischer Wichtigkeit ist die gleichzeitige Verwendbarkeit der Stimmgabeln zur Prüfung der Perception der Töne bei craniotympanaler Zuleitung (Kopfknochenleitung) [2]). Zur Prüfung der craniotympanalen Schallleitung wird der entsprechend geformte Stiel der angeschlagenen Stimmgabel mit den verschiedenen Stellen des Schädels in Berührung gebracht. Die Stelle der Application und die Höhe des Stimmgabeltones ist auf die Wahrnehmung und Localisation derselben von wesentlichem Einfluss. Tiefere Stimmgabeln von grosser Masse eignen sich für diesen Zweck viel besser als hohe, die

---

[1]) Zu beziehen von Mechanikus O. Unbekannt in Halle a/S.

[2]) Die älteste Notiz über Benutzung der Kopfknochenleitung als Diagnosticum bei Erkrankung der Hörnerven ist von Capivacci (Opera omnia. Venetiis 1509. Fol. medicinae practicae Lib. I. cap. 49. Fol. 63, 64). Er sagt, man soll das eine Ende eines eisernen Stabes von einer Elle Länge zwischen die Zähne nehmen, und das andere Ende auf den Resonanzboden eines musikalischen Instrumentes stemmen. Vernimmt der Kranke während des Spieles die Töne nicht, so liegt die Ursache der Krankheit in dem erloschenen Empfindungsvermögen der Hörnerven. A. Cooper (1801) erklärte das Nichthören einer zwischen den Zähnen gehaltenen Taschenuhr für einen Beweis von Nerventaubheit. Polansky (Grundriss meiner Lehre von den Ohrenkrankheiten. Wien 1842. S. 16) wies zuerst darauf hin, dass es bei der verminderten Hörfähigkeit durch die Kopfknochen graduelle Unterschiede gäbe, die man messen und mit dem Grade der Empfindlichkeit gegen Luftschallwellen vergleichen müsse. Den Gedanken, die Stimmgabeltöne zur Diagnostik zu verwenden, äusserste zuerst Thompson (1847) gelegentlich seiner Mittheilungen über Missbildungen des Ohres. Die Anregung blieb aber unbeachtet, und erst E. H. Weber's Beobachtung, dass eine an den Schädel angesetzte Stimmgabel stärker in den Ohren gehört wird, wenn die Gehörgänge verstopft werden, gab Veranlassung zu weiteren Untersuchungen (Mach, Politzer, Lucae u. A.). Da die Knochenleitung sicher zu einem sehr erheblichen Theil durch den Apparat der Paukenhöhle zu dem Labyrinth geht, ist von Hensen der Ausdruck „Craniotympanale Leitung" zur Bezeichnung des Vorgangs eingeführt. — Die Möglichkeit directer Knochenleitung für Töne zur Schnecke ist übrigens erwiesen durch Fälle völliger Zerstörung des Paukenhöhlenapparats oder angebornen Mangels desselben (Lucae, Arch. f. Ohrenheilkde. I. S. 306). Kessel unterscheidet zwischen directer craniotympanaler Leitung, bei der die Schallquelle mittelst eines festen Körpers an eine umschriebene Stelle des Schädels übertragen wird, und indirecter craniotympanaler Leitung, bei welcher der Schall durch die Luft oder ein flüssiges Medium an den Kopf übertragen wird, während die Gehörgänge verstopft sind. Durch letztere werden tiefe Töne (c^3—c^0) nicht zum Labyrinth übertragen, höhere und höchste Töne sehr leicht, auch die menschliche Sprache bei jugendlichen Individuen viel leichter als bei älteren.

auch unter normalen Verhältnissen nur schwach und rasch abklingen. Das Resultat der Untersuchung, bei der wir lediglich nur auf die Beobachtung und Angaben des Kranken angewiesen sind [1]), darf nur dann als zuverlässig gelten, wenn die Prüfung zu verschiedenen Zeiten wiederholt, vor und nach der Luftdusche, mit Stimmgabeln verschiedenster Tonhöhe ausgeführt und bei wechselnder Applicationsstelle am Schädel immer das gleiche Resultat lieferten. Bei unsicherer Localisation des Tones empfahl Politzer die Beobachtung für den Kranken dadurch zu erleichtern, dass man ihn die Enden eines Hörschlauches in beide Gehörgänge stecken lässt. Bei normalen Gehörorganen wird im mittleren Lebensalter der Stimmgabelton von der Medianebene des Schädels an der Ansatzstelle und in beiden Ohren vernommen, im vorgerückten Alter mehr oder ausschliesslich an der Ansatzstelle der Gabel gehört, bei jugendlichen Individuen vorzugsweise in beide Ohren verlegt. Verstopfen wir beide Gehörgänge, so wird der Ton stets, wenigstens bei Individuen im mittleren Lebensalter in beide Ohren verlegt; öffnen wir sie, so springt der Ton an die Ansatzstelle zurück. Von der seitlichen Schädelhälfte aus hört im höheren Alter das Ohr der entsprechenden Seite den Ton etwas stärker, im jugendlichen und mittleren Lebensalter aber das der Ansatzstelle (Tuber frontale, Hinterhaupt) gegenüberliegende Ohr (gekreuzte Projection). Wird ein Ohr mit dem Finger verstopft, so hört man den Ton auf dem verstopften Ohr stärker als auf dem andern (E. H. Weber). Nur in seltenen Ausnahmefällen wurde mir die Angabe gemacht, dass die Erscheinung der subjectiven Tonverstärkung der auf die Medianebene gesetzten Stimmgabel nach einem Ohre vorhanden war, wo beide Ohren für Uhr- und Sprachprüfung normal waren und zwischen beiden Ohren nicht die geringste Differenz des Gehörs nachweisbar war. Diese für die Lehre von der craniotympanalen Leitung nicht unwichtige Wahrnehmung spricht dafür, dass die Mach'sche Erklärung der subjectiven Schallverstärkung — verhinderter Schallabfluss bei Hindernissen der Schallzuleitung — nicht für alle Fälle ausreichend ist. Wahrscheinlich spielen andere Verhältnisse eine Rolle dabei, die für die Function des mechanischen Mittelohrapparates bedeutungslos sein können.

Uebrigens ist die Theorie von Mach, nach welcher die durch die Schädelknochen im Labyrinthe angelangten Schwingungen durch den schallleitenden Apparat nach aussen abfliessen sollen, neuerdings von Lucae widerlegt worden.

Unter pathologischen Verhältnissen werden die bei ungleicher Hörschärfe beider Ohren durch den Schädel zugeleiteten Stimmgabeltöne auf dem allein erkrankten oder mehr afficirten Ohre stärker oder allein gehört, wenn es sich um ein Hinderniss im Schallleitungsapparat handelt. Dies schliesst eine totale Lähmung der Hörnerven aus, beweist aber nicht die Integrität des Labyrinthes [2]). Hört der

[1]) Die Auscultation des Schallabflusses im Gehörgange hat sich zur objectiven Controlle der Angaben des Kranken als unzuverlässig erwiesen.

[2]) Lucae constatirte durch die anatomische Untersuchung bei solchen Fällen gröbere Störungen im Labyrinthe (Arch. f. Ohrenheilkde. V. S. 107). Mir wurde sogar in einem Falle von necrotischer Ausstossung der Schnecke (Fall Wüllner) die wiederholte und bestimmte Angabe gemacht, dass vom Scheitel nach dem schneckenlosen Ohre hin, welches übrigens für die Luftleitung völlig gehörlos war, stärker gehört wurde, als nach dem gesunden.

Kranke bei einseitiger Taubheit alle Stimmgabeltöne überall vom Schädel nur auf dem gesunden Ohre, so liegt eine Erkrankung im schallempfindenden Apparate vor (Hörnerv) [1]). Dasselbe ist mit Wahrscheinlichkeit der Fall, wenn bei doppelseitiger Erkrankung mit erheblicher Differenz der Hörschärfe zwischen beiden Ohren, die Stimmgabeltöne vom Schädel im ganzen Kopfe gleichmässig oder verstärkt nach dem besser hörenden Ohre wahrgenommen werden. Ist die Differenz der Hörschärfe zwischen beiden Ohren unerheblich, so sind die Angaben über die Localisation der Tonempfindung bei dieser Art der Hörprüfung so unsicher und schwankend, dass sie für die Diagnose gar nicht zu verwerthen sind. Bringt der Verschluss des Gehörganges nicht die unter normalen Verhältnissen entstehende Verstärkung des Tones vom Schädel aus zu Wege, so ist nach Lucae „auf irgend ein Hinderniss zu schliessen, welches dem Trommelfell nicht erlaubt, sich nach Innen zu spannen und den Steigbügel hindert, einen Druck auf den Labyrinthinhalt auszuüben". Hierbei ist aber zu bedenken, dass auch die Unempfindlichkeit des Nervenendapparats trotz vorhandener Beweglichkeit des Gehörknöchelchenapparates die Ursache der ausbleibenden Tonverstärkung sein kann. Ich konnte dies bei acuter einseitiger Nerventaubheit hohen Grades oft constatiren, während in solchen Fällen acuter einseitiger Nerventaubheit, wo noch ein Rest von Hörvermögen vorhanden ist, die Tonverstärkung durch Zudrücken des Ohres gewöhnlich hervorgerufen werden kann. Hier wird also die auf den Scheitel gesetzte Stimmgabel, wenn das kranke Ohr unverschlossen bleibt, nach der gesunden Seite allein gehört, wenn das kranke Ohr fest abgeschlossen wird, nach der kranken Seite verstärkt oder im ganzen Kopfe gleich.

Die Prüfung der craniotympanalen Schallleitung mit der Uhr ist von sehr geringem diagnostischen Werth. Nur wo dieselbe ein positives Resultat ergiebt, die Pendelschläge derselben also bei Verschluss beider Gehörgänge von den üblichen Applicationsstellen am Schädel (Warzenfortsatz, Schläfe, Zähne) deutlich gehört werden, bei wesentlicher Herabsetzung der Hörweite für Uhr und Sprache, sind wir zu der Annahme berechtigt, dass der acustische Endapparat im Labyrinth perceptionsfähig ist. Keineswegs ist aber die Integrität desselben damit erwiesen. Im höheren Lebensalter, schon vom 50. Jahre ab, nimmt physiologisch diese Fähigkeit der Perception bei craniotympanaler Schallleitung ab, auch wenn für die Perceptionsfähigkeit der Schallwellen durch die Luft keine Abnahme nachweisbar ist. Ob dies abhängig ist von Verminderung der Energie der Hörnerven (seniler Involution) oder von verminderter Leitungsfähigkeit der Schädelknochen oder wovon sonst, ist nicht festgestellt. Zuweilen bleibt bis in das Greisenalter die Perceptionsfähigkeit durch die Schädelknochen erhalten, auch wenn für das Sprachverständniss eine deutliche Behinderung auffällt. Die Erscheinung der intermittirenden Perception der Uhr von den Schädelknochen aus bei objectiv nachweisbaren Erkrankungen im

[1]) Der anatomische Nachweis derselben misslang zwar Lucae in einem Fall (Knochenleitung, S. 34), doch kann bei der grossen Schwierigkeit der Untersuchung, die sich nicht nur auf Labyrinth und Nervenstamm, sondern auch auf den centralen Ursprung der Nerven zu erstrecken hat, ein vereinzelter negativer Befund den positiven gegenüber nicht von entscheidender Bedeutsamkeit sein.

Schallleitungsapparat des Mittelohres weist darauf hin, dass nicht die anatomischen Veränderungen im Nervenendapparat allein für die Wahrnehmung des Uhrgeräusches entscheidend sind, sondern auch die Secretions- und Circulationsverhältnisse in der Paukenhöhle und deren Rückwirkung auf das Labyrinth. — Bei einseitiger Taubheit ist schwer zu entscheiden, ob noch ein geringer Rest von Schallempfindung besteht oder nicht. Bei den gewöhnlichen Proben mit Uhr, Sprache, Stimmgabeln ist das zweite gesunde Ohr trotz noch so vollkommener Abschliessung des Gehörgangs nicht ganz auszuschliessen. Benutzt man zur Sprachprüfung einen gablig getheilten Hörschlauch für beide Ohren, so hört der Kranke selbst bei Verschluss beider Zuleitungsröhren, weil die Schallleitung durch das Instrument, Gehörgang und craniotympanale Leitung stattfindet. Am sichersten zum Nachweis einseitiger Gehörlosigkeit erscheint bei erwachsenen und intelligenten Kranken das von Lucae angewandte Verfahren, welches darin besteht, dass eine grössere starktönende tiefe (c) Stimmgabel mit dem entsprechend geformten, kleinfingerdicken Griffe fest in den Gehörgang des tauben Ohres hineingesetzt wird. Wird hierbei der Ton nur vom entgegengesetzten Ohre wahrgenommen, zu dessen Labyrinth der Ton durch die Schädelknochen gelangt, so ist jede Spur von Erregbarkeit des percipirenden Nervenendapparates im kranken Ohr erloschen.

Bei einseitiger Schwerhörigkeit höheren Grades ist nöthig, um sich vor Selbsttäuschungen bei der Sprachprüfung zu sichern, auch nach Verschluss des gesunden Ohres das mit Flüstersprache zu prüfende kranke Ohr abwechselnd zu öffnen und zu schliessen. Erst wenn das zu prüfende Ohr offen besser hört als verschlossen, hat man das Recht, das Gehörte auf seine Rechnung zu setzen. Uebrigens bleiben einseitige Hörstörungen, selbst hochgradige sehr gewöhnlich lange Zeit unbemerkt, und nur die Unfähigkeit, die Richtung des Schalles zu erkennen oder reine Zufälligkeiten führen zu ihrer Entdeckung.

Anhaltspunkte für die Diagnose der Nerventaubheit.

Absolute doppelseitige Sprachtaubheit weist mit Bestimmtheit auf eine Erkrankung im nervösen Apparat hin. Coincidiren Lähmungen oder Reizungen anderer Hirnnerven, so ist auf einen intracraniellen Sitz der Lähmung der Hörnerven zu schliessen. Fehlen solche, sowie überhaupt alle Symptome cerebraler oder basilarer Erkrankung, so ist die Ursache in einem Leiden des Labyrinthes, resp. des acustischen Nervenendapparates zu vermuthen. Ob das bei Nerventaubheit häufig vorkommende Symptom von Schwindel und die daran sich anschliessenden Erscheinungen (Astasie, taumelnder Gang, Uebelkeit, Erbrechen, Ohnmachtsanfälle) von einer Erkrankung im Labyrinth an und für sich durch Reizung der Endausbreitung der Ampullennerven herbeigeführt werden können oder nur durch die zwischen Labyrinthflüssigkeit und Liq. cerebrospinalis bestehende freie Communication zu erklären ist, ist noch controvers. Jede auffällige Veränderung der Sprache, undeutliche Articulation mit unbestimmter Aus-

sprache, Verschlucken der Endsylben, das Nichthören grosser Stimmgabeln mittlerer Tonlage vom Schädel spricht für Nerventaubheit.

Ist die Taubheit nicht absolut, so ist aus der quantitativen Hörprüfung nichts für die Diagnose über den Sitz zu entnehmen. Die hochgradigste Behinderung im Sprachverständniss kann durch ein Leiden des schallleitenden Apparats bedingt sein, während die geringfügigste Hörstörung durch Erkrankung im Nervenapparat herbeigeführt sein kann. Der von O. Wolf gemachte Versuch, aus der genaueren Sprachprüfung resp. aus der ungleichmässigen Perception der einzelnen Sprachlaute Anhaltspunkte für die Diagnose der Nerventaubheit zu gewinnen, ist als verfehlt zu bezeichnen, weil vorläufig der Beweis durch die Controlle der pathologischen Anatomie fehlt, dass gewisse Defecte in der Reihe der Sprachlaute mit Störungen im schallleitenden Apparat, andere mit Störungen im schallempfindenden Apparat zusammenfallen, noch andere schliesslich mit Störungen in beiden Apparaten zugleich vorkommen. Durch die genaue Anamnese und Berücksichtigung des Allgemeinzustandes sind wir bei negativem objectiven Befund im Ohre (durch Otoscopie und Auscultation des Mittelohres) wenigstens in acuten Fällen häufig in den Stand gesetzt, wenn die Untersuchung kurz nach dem Beginn der Erkrankung stattfindet, mit grosser Wahrscheinlichkeit den Schluss auf ein Leiden der Hörnerven zu machen. In chronischen Fällen ist dies nicht möglich, weil die Sectionsbefunde uns gelehrt haben, das hierbei trotz völlig negativen Befundes in den der objectiven Untersuchung zugänglichen Theilen eine auf die Labyrinthfenster und deren Umgebung beschränkte, übrigens latent verlaufene Erkrankung der Paukenhöhle (Synostose des Steigbügels im ovalen Fenster) zu Grunde liegen kann. Für solche Fälle und ebenso bei nachweisbarer gleichzeitiger Erkrankung des schallzuleitenden Apparates ist für die differentielle Diagnostik die qualitative Hörprüfung entscheidend (Lucae), d. h. die Untersuchung auf Stimmgabeltöne verschiedenster Höhe. Trotz derselben bleibt aber in einer nicht kleinen Zahl von Fällen die sichere Entscheidung unmöglich, ob es sich um ein Leiden des schallleitenden oder des schallempfindenden Apparates handelt, oder ob nicht eine gleichzeitige Erkrankung beider vorliegt. Mit Sicherheit kann auf ein Leiden des Gehörnerven (Labyrinth) geschlossen werden, wenn partielle Tontaubheit nachweisbar ist, entweder in der Gestalt, dass Hörlücken, d. h. begrenzte Defecte in der Wahrnehmung der Tonscala in ungeordneter Weise vorhanden sind, oder dass das Gehör für die hohen Töne ganz ausfällt, besonders für die hohen Resonanztöne des Gehörgangs (f 4, fis 4, g 4). Der bestimmte Nachweis jener partiellen Tonlücken in der Scala ist schwierig bei unmusikalischen Personen und der Ausfall der höchsten Töne kommt angeboren vor bei sonst gut entwickeltem Gehör. Handelt es sich nicht um gänzlichen Ausfall, sondern nur um Abschwächung des Gehörs für gewisse Töne oder Tonreihen, so nimmt die Schwierigkeit des Nachweises bis zur Unmöglichkeit zu, weil es an einer sicheren Methode fehlt, um die Intensität verschieden hoher Töne zu vergleichen. In allen Fällen aber, in denen das Perceptionsvermögen für die hohen Töne der Scala (c 4 bis g 4), das mit Stimmgabeln oder abgestimmten Pfeifen oder Klangstäben geprüft werden kann, unverhältnissmässig

stark herabgesetzt ist im Verhältniss zu dem für die tiefen Töne, da ist mit grosser Wahrscheinlichkeit Nerventaubheit zu diagnosticiren (Lucae)[1]).

Sehr empfehlenswerth ist nach Lucae für zweifelhafte Fälle die Verwerthung des Rinne'schen Versuches[2]) in Verbindung mit einer sorgfältigen Prüfung der Luftschallleitung auf tiefe und hohe Töne. Wird beim Rinne'schen Versuch, wozu am besten eine kleine tiefe (c) Gabel und als Ansatzstelle der Processus mastoideus benutzt wird, der Stimmgabelton, nachdem er am Warzenfortsatz abgeklungen ist, noch vor dem Ohr vernommen, so sei in allen Fällen, wo es sich um bedeutende Herabsetzung der Perception für Flüstersprache handelt (bis zur Entfernung von 1 m), eine Affection im schallzuleitenden Apparat um so sicherer auszuschliessen, je länger der Stimmgabelton vor dem Ohre vernommen wird, während umgekehrt das längere Percipiren vom Warzenfortsatz als vor dem Ohr den Schluss gestattet, dass es sich vorwiegend um eine Störung im schallzuleitenden Apparate handelt. Dabei bleibt jedoch ungewiss, ob nicht gleichzeitig eine Affection des Hörnerven vorhanden ist.

Sicher bewiesen wird das Vorhandensein einer Nerventaubheit durch den Ausfall der höchsten musikalischen Töne der 4 gestrichenen Octave (c 4 bis g 4). Die Brauchbarkeit dieses diagnostischen Hülfsmittels ist von Lucae in einigen Fällen durch die Section bestätigt. Zur feineren Untersuchung auf tiefe und höchste Töne bedient sich Lucae eines Chronoscops, mit welchem die Differenz zwischen der Hörzeit des Kranken und des normalen Ohres des Untersuchers in Secunden gemessen wird. Für gewöhnlich genügt dazu jede Uhr mit Secundenzeiger. Bei grossen Differenzen in der Hörzeit braucht man gar kein Instrument zum Messen. Die Stärke des Anschlages der Stimmgabel kann durch Pendel auf Gradbogen abgeschätzt werden (Blake).

Bei einseitiger Taubheit ist die Prüfung der craniotympanalen Leitung durch Ansetzen tiefer und mittelhoher Stimmgabeln (c, c 1) auf die Medianebene des Schädels in Gebrauch. Doch sind die Resultate derselben oft unsicher und nur mit grosser Vorsicht unter gleichzeitiger Berücksichtigung aller übrigen diagnostischen Hülfsmittel verwendbar. Nur wenn mit Bestimmtheit von jeder Stelle des Schädels die Tonempfindung nach dem gesunden Ohr verlegt wird, darf auf eine Erkrankung der Gehörnerven geschlossen werden. Der pathologisch-anatomische Nachweis einer solchen unter diesen Umständen ist wiederholt auch von mir selbst (bei eitriger Labyrinthentzündung, bei Labyrinthnecrose, bei Caries der Pars petrosa mit Betheiligung des Labyrinthes, bei Hirntumoren, bei Tumoren des Acusticusstammes) geliefert worden. Bei unsichern Angaben von Seiten des Kranken hat man die qualitative Hörprüfung zur Hülfe zu nehmen.

Für die Diagnose einseitiger Nerventaubheit hat Lucae die Untersuchung mittelst des „Interferenzotoscopes“ 1867[3]) angegeben. Die physikalischen Principien, auf denen diese Unter-

[1]) Schon Bonnafont (Compte rendu de l'académie des sciences. Séance du 19 mai 1845) legte auf das Nichthören hoher Stimmgabeltöne bei guter Perception tiefer Töne diagnostischen und prognostischen Werth.

[2]) Rinne, Vierteljahrsschrift für practische Heilkunde. 1855. Bd. I. S. 72. Lucae, Arch. f. Ohrenheilkde. Bd. XVI. S. 88; ibid. XIX. S. 73.

[3]) Arch. f. Ohrenheilkde. III. S. 186 u. 299.

suchungsmethode beruht, sind zweifellos richtig, trotzdem hat das Instrument bisher unter den Fachgenossen nicht diejenige Anerkennung finden können, welche es verdient, und zwar wohl deshalb, weil es in seiner bisherigen Gestalt der Verwendung in der Praxis wegen der Möglichkeit zu vieler Fehlerquellen, auf die übrigens von Lucae selbst in sorgsamster Weise hingewiesen ist, bei der Beobachtung zu grosse Schwierigkeiten bietet. Das Interferenzotoscop ist dazu bestimmt, aus der Beobachtung der Reflexion der Schallwellen in beiden Ohren zu erkennen, ob mit Catheter und Ohrspiegel nicht erkennbare Anomalien des schallzuleitenden Apparates (Unbeweglichkeit) einer einseitigen Schwerhörigkeit zu Grunde liegen, oder ob letztere einer mangelhaften Perceptionsfähigkeit des Hörnerven zuzuschreiben ist.

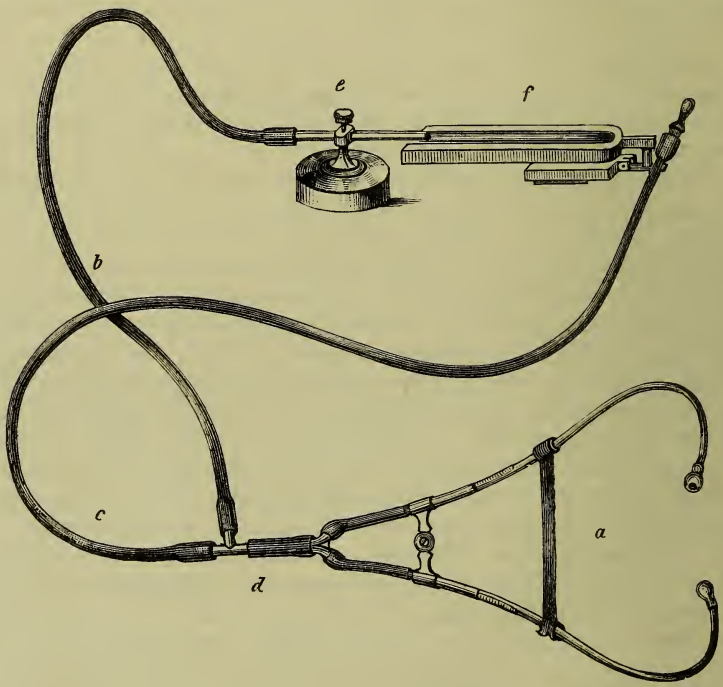

Fig. 30. Interferenzotoscop nach Lucae.

Der Arzt kann dabei die subjective Wahrnehmung des Patienten vergleichen und controlliren mit der objectiv wahrnehmbaren Reflexion der Schallwellen in beiden Ohren. Bei allen Veränderungen im schallzuleitenden Apparat (Trommelfell mit Adnexis), welche eine erhöhte Spannung des Trommelfells zur Folge haben, wie in der Regel bei chronischen Catarrhen der Paukenhöhle, nimmt die Reflexion der Schallwellen vom Trommelfell zu, desto weniger werden also vom Schallleitungsapparat aufgenommen und dem Labyrinthe zugeführt. Zeigt sich die Reflexion auf dem schlechteren Ohre vermindert im Verhältniss zu dem gesunden Ohr, so deutet dies auf eine Ursache der Schwerhörigkeit hin, welche ausserhalb des schallzuleitenden Apparates liegen muss, entweder eine Erkrankung im Labyrinthe oder überhaupt eine mangelhafte Perceptionsfähigkeit des Gehörnerven.

Das Interferenzotoscop basirt auf dem von dem Physiker G. Quinke[1]) angegebenen T-förmigen Interferenzrohr, einem sehr einfachen Apparate zur Demonstration der Interferenz, d. h. gegenseitiger Zerstörung von Schallwellen. Leitet man einen Stimmgabelton durch den horizontalen Theil einer T-förmigen Röhre, deren vertikaler (Interferenz-) Schenkel unten festgeschlossen und genau eine Viertelwellenlänge lang ist, so zerstören die directen Wellen an der Kreuzungsstelle des T-Rohres die am Ende des Interferenzschenkels reflectirten Wellen. Ist das Ende des Interferenzschenkels von einer beweglichen Membran gebildet, so ist die Schwächung des Tones um so unvollkommener, je beweglicher diese Membran ist. Bei dem Lucae'schen Interferenzotoscop (Fig. 30) ist ein Doppelotoscop (a) von der Gestalt des nach Scott Allison benannten Differential-Stethoscops kurz vor der gabligen Theilung mit einem Gummischlauch zum Schallzufluss (b) und einem solchen zum Schallabfluss (c) verbunden. Bei d ist ein T-förmiges metallenes Rohr eingeschaltet. c (2 Par. Fuss lang) führt zum Ohre des Arztes, die beiden genau gleich langen Schenkel (11 Par. Zoll) des Doppelotoscopes mit ihren elfenbeinernen birnförmigen Endknöpfen resp. passenden Gummiüberzügen zu beiden äusseren Gehörgängen des Patienten und zwar luftdicht abschliessend. Das Zuflussrohr b führt zu einem beschwerten metallenen Schallfänger e in Gestalt einer einfachen Röhre, die zwischen die Schenkel der Stimmgabel locirt wird. Die Stimmgabel ruht zur Isolirung der Schwingungen auf einer Gummiplatte. Der Anschlag der Stimmgabel wird durch einen kleinen Holzhammer bewirkt, dessen Schlagfläche mit Gummi belegt ist. Durch abwechselndes Schliessen und Oeffnen der Schenkel des Doppelotoscops dicht bei d kann man nach Belieben den Schall aus dem linken oder rechten Ohre des Patienten reflectiren lassen. Dabei bildet der äussere Gehörgang nebst Trommelfell den Boden des Interferenzschenkels eines Interferenzapparates für reflectirte Schallwellen. Trommelfell mit Adnexis sind um so unbeweglicher, je stärker das Ohr des Arztes ein Schwächerwerden des Grundtons und ein stärkeres Hervortreten der Octave im Klange der Stimmgabel wahrnimmt.

§ 8. Untersuchungsmethoden auf Simulation von Taubheit.

Zur Erkennung der Simulation einseitiger Taubheit besitzen wir eine ganze Reihe verschiedener Verfahren. Das Hauptgewicht ist stets auf die genaue objective Untersuchung des Ohres zu legen. Diese muss die Basis unseres Urtheils bilden[2]). Ergiebt diese einen negativen

[1]) Referat über einen Vortrag von J. Quincke über Lucae's Interferenzotoscop in der Physik. medic. Gesellsch. in Würzburg, vom 8. Nov. 1873.

[2]) In vielen Fällen wird man mit Berücksichtigung des Befundes und der Aetiologie auch ohne directe Ueberführung des Simulanten zu einem sicheren Urtheil gelangen können. Besonders häufig wiederholen sich die Fälle, wo Leute die Entstehung einer alten, ihnen längst bekannten Perforation des Trommelfells von einer jüngst erhaltenen Ohrfeige oder einem Faustschlage herleiten wollen. Die angeblichen Störungen sind denn auch meist weit grösser, als man nach dem Befunde annehmen möchte. Simulationen resp. Uebertreibungen sind unter solchen Umständen häufig.

Befund oder solche pathologischen Veränderungen, die erfahrungsgemäss zur Erklärung der angeblichen Functionsstörung nicht mit Sicherheit ausreichen, so soll sich der Arzt nicht darauf beschränken, das eine oder das andere der nachstehend aufgeführten Verfahren ausschliesslich in Anwendung zu ziehen, sondern er soll mehrere Verfahren hinter einander benutzen, weil er sonst in die Lage kommen könnte, von einem schlauen und sachkundigen Simulanten getäuscht zu werden. Das bequemste und einfachste Verfahren, weil es ohne jedweden Apparat anwendbar ist, basirt auf der Thatsache, dass durch luftdichten Verschluss des gesunden Ohres die Hörfähigkeit desselben nicht vollständig aufgehoben werden kann. Man kümmert sich also gar nicht um das angeblich taube Ohr und lässt das gesunde Ohr mit dem Finger oder mit einem Wattepfropfen fest verschliessen. Behauptet der Untersuchte dann, die in nächster Nähe mittellaut oder gar laut gesprochenen Worte nicht zu hören, so liegt Uebertreibung eines geringen Fehlers oder entschiedene Simulation vor.

Ein zweites, ebenso einfaches Verfahren ist der Versuch mit der Stimmgabel[1]). Das angeblich gesunde, bei der functionellen und objectiven Untersuchung normal befundene Ohr wird mit Watte oder mit dem Finger verschlossen und dann die schwingende Stimmgabel auf den Scheitel gesetzt. Behauptet der Untersuchte, den Ton der Stimmgabel gar nicht, auch nicht nach dem verstopften Ohre zu hören, so ist er ein Simulant.

Ein drittes Verfahren läuft darauf hinaus, dass sich der Simulant durch seine eigenen Angaben verrathen soll, nachdem durch schnellen Wechsel von Gehörseindrücken auf beide Ohren sein Urtheil verwirrt worden ist. Hierher gehört der Gebrauch eines gablig getheilten Hörrohrs, dessen Zuleitungsschläuche zu den Ohren des Untersuchten abwechselnd zugedrückt oder verstopft werden, ohne dass der Untersuchte davon Kenntniss haben kann, ferner die von Dr. L. Müller[2]) und Dr. Teuber[3]) benutzten Verfahren.

Dr. L. Müller empfiehlt folgendes Verfahren. In das gesunde Ohr wird durch irgend ein Rohr (Papierrolle) leise und ziemlich schnell gesprochen und der vermeintliche Simulant wird angewiesen, das Gesprochene genau zu wiederholen. Auf diese Weise wird zunächst festgestellt wie schnell oder wie leise man sprechen darf, ohne unverständlich zu werden. Dann macht ein zweiter Beobachter denselben Versuch mit dem angeblich tauben Ohr. Der Simulant wird verneinen das Gesprochene zu hören. Nochmals wird in das gesunde Ohr gesprochen, worauf plötzlich beide Beobachter zusammen schnell und leise sprechen, so dass verschiedene Sätze zu gleicher Zeit in beide Ohren gelangen. Liegt thatsächlich einseitige Taubheit vor, so wird der Untersuchte die in das gesunde Ohr gesprochenen Sätze ruhig nachsprechen können, während der Simulant durch das plötzliche Zusammensprechen verwirrt wird und selbst bei grosser Uebung nicht im Stande ist, das beiderseits Gehörte zu trennen, genau aufzufassen und das ins gesunde Ohr Gesagte nachzusprechen.

Dr. Teuber's Verfahren ist complicirter, ohne deshalb zuver-

[1]) Moos, Arch. f. Augen- und Ohrenheilkde. I. S. 240.
[2]) Berlin. klin. Wochenschr. 1869.
[3]) Beschrieben von Lucae in Berlin. klin. Wochenschr. 1869. Nr. 9.

lässiger zu sein. Es giebt nach Lucae, durch welchen es zuerst publicirt worden ist, keine Sicherheit dafür, dass ein schlauer Simulant durchschlüpft, wird aber niemals dazu führen, einem wirklich einseitig tauben Individuum Unrecht zu thun.

Durch die zwischen zwei Zimmern befindliche Wand sind zwei Metallröhren nahe aneinander durchgeführt. In dem einen Zimmer befindet sich der untersuchende Arzt, in dem andern der vermeintliche Simulant nebst zwei Zeugen. Von den Metallröhren gehen zwei Gummischläuche zu den Ohren des zu Untersuchenden, so dass ein in die rechte oder linke Metallröhre von dem Arzt gesprochenes Wort nur in das rechte resp. linke Ohr des Untersuchten dringen kann. Ausserdem gehen von beiden Gummischläuchen Seitenröhren ab, welche von dem links oder rechts aufgestellten Zeugen in die Ohren genommen werden, so dass jedes Wort, welches von dem Arzte in die linke oder rechte Röhre hineingesprochen und notirt wird, ausser von der Versuchungsperson, von den betreffenden Zeugen gleichzeitig wahrgenommen werden kann. Die Beobachtung an Normalhörenden lehrt, dass, wenn abwechselnd in die eine oder andere Röhre verschiedene Worte schnell aufeinander und längere Zeit hindurch hineingesprochen werden, die Versuchsperson häufig nur im Anfange der Untersuchung anzugeben im Stande ist, in welches Ohr der Untersucher hineinspricht. Handelt es sich nun um einen wirklichen Simulanten, so befindet sich dieser in demselben Falle und wird, durch die fortgesetzte Untersuchung ermüdet, sich nicht selten durch eine verkehrte Angabe verrathen, d. h. Worte wiedergeben, welche in das angeblich taube Ohr hineingesprochen worden sind.

Ein viertes, objectiveres Verfahren wurde von Lucae angegeben und basirt auf der Thatsache, dass das menschliche Ohr einen grossen Theil der zu ihm gelangenden Schallwellen reflectirt, wie sich dies mit Hülfe des Doppelotoscops oder des Interferenzotoscops (§. 7) experimentell nachweisen lässt. Der Arzt kann die Reflexion der Schallwellen an beiden Ohren vergleichen, und unter Berücksichtigung der subjectiven Wahrnehmungen des Untersuchten dabei zu einer Folgerung gelangen, ob eine einseitige Taubheit einer Unbeweglichkeit des schallzuleitenden Apparates oder andere Ursachen, etwa einer mangelhaften Perceptionsfähigkeit des Gehörnerven zuzuschreiben ist. Der Unterschied in den Resultaten der Selbstbeobachtung und der Beobachtung von Andern wird also benutzt zur Constatirung der einseitigen Taubheit. (In das gesunde Ohr wird ein Gummischlauch von 15″ Länge, in das angeblich taube Ohr ein solcher von 1″ Länge, beide möglichst luftdicht eingefügt, was man durch passend starke Gummirohre erreicht, deren Enden vor der Einführung mit Wasser befeuchtet werden. Vor den dritten Schlauch, mit jenen beiden durch ein T-Rohr vereinigt, von beliebiger Länge kommt die horizontal liegende schwingende Stimmgabel und die entsprechende, ebenfalls horizontal fixirte Resonanzröhre, mit derem Innern der tonzuleitende Schenkel direct verbunden ist. Der einseitig Taube giebt sofort an beim Anschlage der Stimmgabel einen sehr starken Ton im gesunden Ohre zu hören; dieser Ton wird sich abschwächen, wenn man den zolllangen Schlauch aus dem kranken Ohre entfernt und ebenso, wenn man ihn ersetzt durch einen Schlauch von 11 Zoll.) Uebrigens ist zu

bemerken, dass auch bei Normalhörenden oft die Reflexion auf beiden Ohren verschieden stark ist, was auf eine verschiedene Spannung im schallzuleitenden Apparate zurückzuführen sein dürfte, und dass sich wegen dieses Umstandes und der Möglichkeit zu vieler Fehlerquellen bei der Beobachtung der allgemeineren practischen Verwendbarkeit des Verfahrens wesentliche Schwierigkeiten entgegenstellen. Immerhin wird die Verwendung des Verfahrens zur Aufdeckung von Simulation einseitiger Taubheit in so fern ohne Bedenken möglich sein, als der wirklich taube Mensch mit grosser Präcision alle Veränderungen des Schalles, welche nach den Gesetzen der Interferenz des Schalles in seinen Ohren zu Stande kommen, angeben wird, während der Betrüger, aus Furcht sich zu verrathen, diese verschiedenen Veränderungen nicht wahrzunehmen behaupten wird.

Ausser den vorstehend geschilderten Verfahren sind nun noch eine Reihe anderer unzuverlässigerer Methoden angegeben, deren kurze Aufzählung genügen mag.

1) Gellée (Gaz. de Paris 1877, Nr. 8) will die Auslösung von Reflexbewegungen der kleinen Muskeln der Ohrmuschel (M. attollens und retrahens auriculae), durch welche ein manometrisch messbarer Einfluss auf das Gehörgangslumen ausgeübt werden soll, zur Entlarvung des Simulanten benutzen.

2) Preusse (Arch. für Physiologie von Du Bois-Reymond 1879 S. 377) empfiehlt die Anwendung des Telephons. Schaltet man zwei Empfängertelephone in den Kreis einer galvanischen Kette und legt sie gleichzeitig an beide Ohren, so wird bei gesunden Ohren die Gehörsempfindung in den Hinterkopf (Thompson) verlegt. Wird nur ein Empfängertelephon wechselsweise an beiden Ohren benutzt, so wird die Gehörsempfindung immer nur nach der Seite des gerade benutzten Ohres verlegt, da die Leitung durch die Kopfknochen nicht genügt für das Zustandekommen einer Gehörsempfindung. Wird bei doppelten Telephonen eine Vorrichtung benutzt, welche gestattet, den Strom beliebig durch ein oder beide Telephone zugleich zu schicken, ohne dass der Untersuchte davon Kenntniss hat, so lässt sich der Thatbestand in seinen Gehörorganen feststellen. Das Vorhandensein einer auf einseitige Taubheit gerichteten Simulation ist erwiesen, sobald die Gehörsempfindung in die Mitte des Hinterhauptes verlegt oder sobald eine Gehörsempfindung angegeben wird, während nur das eine der angeblich tauben Seite zugehörige Telephon wirkt. Zur Untersuchung sollen Geräusche nicht Töne benutzt werden. Sobald es sich nur um Simulation einseitiger Schwerhörigkeit und nicht die völliger Taubheit handelt, bleibt das Verfahren jedenfalls sehr bedenklich.

Wird doppelseitige totale Taubheit mit Ausdauer und Geschick simulirt, so kann die Ueberführung mit Schwierigkeiten verbunden sein. Längere Beobachtung, List, Anrufen aus dem Schlafe, Berauschung, Chloroformnarcose werden da zum Ziele führen, wo die Anamnese (Aetiologie) und der objective Befund nichts von Bedeutung ergeben und das für Taubheit Characteristische (das Fixiren des Redenden, das Monotone der Sprache) in der äussern Erscheinung vermisst wird. Die Ueberlistung des Simulanten gelingt am ehesten, wenn man von Dingen spricht, die sein Ehr- oder Schamgefühl

berühren. So wurde ein Simulant dadurch entlarvt, dass man ihm sagte, sein Hosenlatz stände offen. Er griff hin, um sich zu überzeugen [1]). Ein anderer verräth durch sein Mienenspiel, wenn er sich durch Schimpfworte verletzt fühlt.

Ist der Simulant dumm, so lässt er sich, wie Wilde berichtet, nicht selten dadurch düpiren, dass man ihn fragt, wie lange er bereits taub sei. Nicht selten werde eine darauf bezügliche Antwort gegeben.

Bei schlauen Betrügern hilft List und ein guter Einfall gewöhnlich zur schnellen Entlarvung. Häufiger ist es mir vorgekommen, dass Simulanten doppelseitiger Taubheit sich dadurch verriethen, dass sie die Schwingungen grosser und tiefer Stimmgabeln weder vom Schädel noch von den Fingerspitzen aus fühlen wollten. Wird nicht complete Taubheit, sondern doppelseitige Schwerhörigkeit vorgeschützt, so scheint eine Massregel sehr zweckmässig zu sein, welche Casper in seinem Handbuche der gerichtlichen Medicin empfiehlt. Man fängt mit dem zu Untersuchenden ein lautes Gespräch an und lässt im Laufe desselben die Stimme sinken. Das Manöver glückt um so eher, wenn man beim Sinkenlassen der Stimme von Dingen spricht, die das Ehrgefühl des Simulanten berühren.

Bei Hörprüfungen mit verbundenen Augen wird sich der Simulant doppelseitiger Schwerhörigkeit leicht in Widersprüche verwickeln und überführen lassen. Jedes Ohr muss für Uhr und Sprache besonders geprüft werden, und das dabei zu verschiedenen Zeiten erzielte Resultat notirt und verglichen werden.

Taubstummheit wird seltener simulirt als Taubheit, und zwar nicht als angebliche Folge von Verletzungen, weil sie den Laien fast nur als angeborenes Uebel bekannt ist, sondern zur Ableugnung eines Verbrechens, zur Erregung von Mitleid bei Bettlern etc. Ist durch die objective Untersuchung der Ohren und anamnestisch nichts zu eruiren, so kann die Feststellung des Betruges Schwierigkeiten machen. Zunächst ist zur Diagnose empfohlen, dass man hinter dem zu Untersuchenden unerwartet ein lautes Geräusch (Zuschlagen der Thür, Stampfen mit dem Fusse) erregt; der Taubstumme sieht sich um, weil er die Erschütterung durch die Gefühlsnerven der Haut empfindet, ein Simulant nicht. Auch die von Erhard empfohlene Stimmgabeluntersuchung kann verwerthet werden. Der Taubstumme fühlt die Schwingungen der auf den Scheitel oder auf die Zähne gesetzten Stimmgabel und giebt dies durch seinen Gesichtsausdruck, Geberden oder Worte deutlich zu erkennen, der Simulant glaubt dieses Gefühl in Abrede stellen zu müssen und verräth sich dadurch. Die Resultate dieser beiden Prüfungsmittel bleiben jedoch bei schlauen Betrügern zuweilen zweifelhaft und dann ist die Hinzuziehung eines mit dem Taubstummenunterricht vertrauten Lehrers oder Arztes das sicherste Mittel, um den Simulanten schnell zu entlarven. Schon Krügelstein [2]) hebt hervor, dass es von Bedeutung ist, zu unterscheiden, ob der vermeintliche Simulant ohne Unterricht in einer Anstalt aufgewachsen sein oder solchen genossen haben will. Spielt derselbe die Rolle eines unter-

[1]) Krügelstein, Erfahrungen über die Verstellungskunst und Krankheiten. Leipzig 1828.

[2]) Badische Annalen der Staatsarzneikunde. VIII. 4. 1843.

richteten Taubstummen und bemüht er sich, die Aussprache der Taubstummen nachzuahmen, so wird es für den Sachkundigen leicht sein, das Widersprechende in der fehlerhaften Lautbildung zu entdecken; auch wird der Simulant nicht, was jeder unterrichtete Taubstumme gelernt hat, tonlos Gesprochenes vom Munde ablesen können. Behauptet der Simulant dagegen überhaupt keinen Unterricht genossen zu haben, und macht er sich nur durch Geberden verständlich, so wird er sich durch das Unnatürliche und Unverständliche derselben leicht verrathen, besonders wenn er in Gesellschaft von Taubstummen gebracht wird, die sich alle untereinander durch die natürliche Zeichen- und Geberdensprache, die sich von selbst bei ihnen entwickelt, leicht miteinander verständigen, und den Leidensgefährten sofort an seinem ganzen Benehmen erkennen. Charakteristisch ist es nach Krügelstein für den Simulanten, dass er meistens den Mund öffnet, mit dem Finger auf die Zunge zeigt und zugleich mit dem Kopfe schüttelt, um anzudeuten, dass er nicht sprechen könne; er zeigt aber dadurch, dass er weiss, es werde mit der Zunge gesprochen, was denen, die von Geburt taubstumm, unbekannt ist[1]). Zur Aufdeckung von verheimlichter Ohrenkrankheit (Dissimulation) genügt eine Hörprüfung für Sprache bei geschlossenen Augen und die objective Untersuchung mit Ohrspiegel und Catheter. In Bezug auf die Verwerthung des Trommelfellbefundes zur Begründung erheblicher Functionsstörung ist besondere Zurückhaltung und Vorsicht nöthig, weil die hochgradigsten pathologischen Alterationen im Trommelfell bestehen können (Trübungen, Verkalkungen, Narben, Einziehungen), ohne dass eine auffällige Beeinträchtigung im Sprachverständniss oder in den gewöhnlichen Ansprüchen an das Gehör überhaupt bemerkbar wird.

Capitel III.

Krankheiten der Ohrmuschel.

§ 9. Bildungsfehler.

Völliger Defect als Hemmungsbildung kommt einseitig oder doppelseitig vor; viel häufiger partieller Defect (Lobulus, Helix, Antihelix, Knorpel) und Verkrüppelungen der Ohrmuschel (Microtie) in verschiedener Weise. Bald erscheint sie (wie in Fig. 31—35) von oben nach unten zusammengedrückt, wie beim Pan in der alten Sculptur (Katzenohr), bald spindelartig verdreht (Fig. 36 u. 37) und mit tiefen Einkerbungen oder sogar mit horizontaler Spaltung. Der Tragus kann so nach innen gerichtet sein, dass durch ihn der Gehörgang verschlossen wird; in Fig. 38 war nur der gespaltene Lobulus vorhanden, unterhalb desselben der Eingang in den hochgradig verengten und nach oben gerichteten Gehörgang, dessen Grund durch das Trommelfell in normaler Weise abgeschlossen war. Nach hinten von der rudimentären Ohrmuschel war ein dislocirter Ohrknorpel unter der Haut fühlbar.

[1]) Taubstummheit und Taubstummenbildung von F. L. Meissner. Leipzig 1856. S. 209.

Der Lobulus ist häufig mit der Haut verwachsen, seltener der obere Muschelrand. Gewöhnlich bestehen neben solcher Verkrüppelung der



Fig. 31.

Fig. 32.

Katzenohr mit Stenose der Gehörgänge und angeborner Schwerhörigkeit. Halbseitige Gesichtsatrophie.

Fig. 33.

Fig. 34.

Fig. 35.

Links Katzenohr und nach unten dislocirt, rechts abnorme Vergrösserung der Ohrmuschel. Halbseitige Gesichtsatrophie.

Fig. 36. Doppelseitige Verkrüpplung der Muschel mit Atresie der Gehörgänge. Taubstummheit.

Fig. 37. Einseitige Verkrüpplung der Muschel mit Atresie des Gehörgangs.

Fig. 38. Microtie mit Stenose des Gehörgangs. Nur der Lobulus erhalten und gespalten. Halbseitige Gesichtsatrophie.

Ohrmuschel weitere Missbildungen in den tieferen Theilen des Ohres, Atresie, Stenose oder völliger Defect des Gehörganges oder selbst des

Labyrinths. Es kann aber auch ausnahmsweise der übrige Ohrapparat vollkommen normal ausgebildet sein.

Besonders häufig findet sich gleichzeitig Stenose oder Atresie des Gehörgangs. Nach Virchow [1]) sind angeborne Anomalien am äusseren Ohre und in dessen Umgebung auf frühe Störungen in der Schliessung der ersten Kiemenspalte zurückzuführen und kommen dieselben häufig neben Halskiemenfisteln, Gaumenspalten und anderen Hemmungsbildungen der Gesichtsknochen vor, häufig mit halbseitiger Gesichtsatrophie, wie in mehreren der hier abgebildeten Fälle. Schon früher als Virchow hatte Stahl darauf hingewiesen, dass Difformität des Ohrknorpels als Symptom einer Bildungshemmung des übrigen Schädelbaues zu betrachten sei und dass ihr eine semiotische Bedeutung bezüglich der übrigen Schädelentwicklung nicht abzusprechen sein möchte.

Neuerdings hat Prof. Laycock [2]) ebenfalls das Vorkommen monströser Ohren mit Defecten am Helix oder Lobulus als sehr gewöhnlich bei Idioten und Schwachsinnigen erklärt. Rudimentäre Ohrmuscheln sitzen meist nicht an der normalen Insertionsstelle. Es kommt aber auch vor, dass gut ausgebildete Ohrmuscheln dislocirt erscheinen und ihren Sitz auf der Backe, am Halse oder auf der Schulter haben.

Eine keineswegs seltene Hemmung ist die zuerst von Heusinger beschriebene Fistula auris congenita, die als ein Residuum der ersten Kiemenspalte anzusehen ist. Die Fistelöffnung liegt meist vor dem Ohr, oberhalb des Tragus, aber auch zuweilen am Ohrläppchen (Betz), an der Ohrkrempe (ich). Ein Stück des Fistelkanals lässt sich zuweilen mit der Sonde verfolgen oder auch zwischen Ohrknorpel und Haut an seinen callösen Wandungen fühlen. Aus der Fistelöffnung wird zeitweise eine gelbe, rahmähnliche Flüssigkeit secernirt, welche zahlreiche Eiterzellen enthält. Bei Verstopfung der Fistelöffnung können kleine Retentionsgeschwülste vor dem Tragus entstehen. An derselben Stelle zeigen sich ziemlich häufig ganz kleine narbenähnliche Grübchen, die ebenfalls auf Anomalien im Verschluss der ersten Kiemenspalte zu beziehen sind. Die Ohrfistel besteht mit oder ohne Missbildung der Ohrmuschel, meist doppelseitig, zuweilen zusammen mit Halsfisteln und findet sich häufiger gleichzeitig bei mehreren Gliedern einer Familie, auch hereditär durch mehrere Generationen.

Communication mit dem Mittelohr oder Schlunde war in den von mir beobachteten Fällen nicht nachzuweisen. Als Bildungsexcess kommen vor:

1) abnorme Vergrösserung (Fig. 33 und Fig. 35 rechtes Ohr) in toto oder partiell.

2) Auricularanhänge (Polyotia), welche sozusagen einzelne Theile der Ohrmuschel verdoppeln (Fig. 39). Die warzenähnlichen Anhänge oder Wülste bestehen nach Virchow aus Haut, Unterhautzellgewebe und Netzknorpel. In Andeutungen häufig als verirrte Knorpelstücken unter der Haut fühlbar, in höherem Grade selten, am häufigsten vor dem Tragus, aber auch am Lobulus und seitlich am Halse vorkommend. Sie können neben tieferen Missbildungen des Ohres mit congenitaler

[1]) Virchow's Archiv. Bd. XXX. S. 221 und Bd. XXXII. S. 518.
[2]) Med. times and gazette March 16, 1872. S. 320.

Taubheit bestehen, oder auch ohne solche nur als Schönheitsfehler. In einem Falle sah ich neben mehrfachen Auricularanhängen, deren grösster von der Gestalt eines Embryo und 2 cm lang war, an dem Auge der gleichen Seite ein congenitales Dermoid der Cornea.

3) Verdoppelung. Langer fand vier Ohrmuscheln in 2 Fällen doppelseitiger Missgeburten (l. c.). Wilde erzählt nach Cassebohm von einem Kinde mit zwei Ohren an der gewöhnlichen Stelle und zweien tiefer am Halse.

Form, Grösse, Stellung und Ansatzwinkel der Ohrmuschel unterliegen überhaupt grossen individuellen Schwankungen. Besonders häufig sind Unregelmässigkeiten in der Bildung des Helix. Darwin schreibt dem Stammthiere des Menschen ein sogenanntes „Spitzohr" zu, d. h. ein Ohr mit einem spitz vorspringenden Zacken am Helix, wie wir ihn constant an Satyrn und Centauren in der alten Sculptur finden.

Fig. 39. Polyotie. Vor dem Ohr 3 warzenähnliche Anhänge. (Nach v. Ammon, Taf. XXIII. Fig. 16.)

Therapie. Von den Bildungsfehlern, welche eine erhebliche Entstellung herbeiführen, sind Microtie, Katzenohr und spindelförmig verkrümmte Ohrmuscheln operirbar durch Excision keilförmiger Stücke unter aseptischen Cautelen, Naht und geeignetem Druckverband. Verunstaltende Auricularanhänge, dislocirte oder rudimentäre Ohrmuscheln bei Verdoppelung, und ein hypertrophischer Lobulus können leicht abgetragen werden. Wird durch stark vom Kopfe abstehende Ohren eine störende Entstellung verursacht und nützt das Bandagiren oder das Tragen einer federnden Pelotte nichts dagegen, so kann durch Excision eines länglichen oder elliptischen Haut- und Knorpelstückes, längs der Insertion der Ohrmuschel und nachfolgende Naht diese Entstellung behoben werden. Zum Verdecken der durch Defect der Ohrmuschel herbeigeführten Entstellung dient eine passende Haarfrisur oder Prothese künstlicher Ohrmuscheln aus Papiermaché, weil die Resultate der Otoplastik (siehe § 10) bisher ungenügend waren. Die Fistula auris congenita erfordert keine Therapie.

Ein wesentlicher hörverbessernder Effect ist von keinem dieser operativen Vornahmen an der Ohrmuschel zu erwarten. Die Angaben von Buchanan über den Einfluss des Anheftungswinkels der Ohrmuschel auf das Gehör sind übertrieben. Nach ihm sollte der akustisch beste Ansatzwinkel der Ohrmuschel am Schädel 45° sein, worauf hin Webster sein Otaphon construirte. Freilich legen wir ja zuweilen unwillkürlich die Hand an das Ohr, um der Ohrmuschel eine der Schallrichtung entsprechende Stellung zu geben, und wir sehen dieses Manöver häufig bei Schwerhörigen, aber wir dürfen

nicht vergessen, dass dabei gleichzeitig die Fläche der Ohrmuschel vergrössert wird.

§ 10. Traumatische Verletzungen der Ohrmuschel.

„Es ist ein wunderbares Factum," sagt A. Magnus [1]), „dass das äussere Ohr gewissermassen der Tummelplatz menschlicher Leidenschaften ist. Die Eitelkeit schmückt es, der Jähzorn schlägt es, die Grausamkeit hat es zu Hunderten abgeschnitten, ja selbst den Ohren unserer Hausthiere wendet sich diese unnatürliche Lust zu, und der Hundeliebhaber, der sich nur mit Wehmuth dem Despotismus des Maulkorbreglements fügte, wird nicht verfehlen, dem Pinscher die Ohren zu stutzen, weil es die Mode verlangt. Es ist, als ob man glaubt, die äusseren Ohren wären nur ein nebensächliches Institut und von der Natur nicht so recht im Ernst gemeint."

Bei der exponirten Lage der Ohrmuschel kommt es ziemlich oft zu Verletzungen derselben. Am häufigsten sind Quetschungen durch Zerren an der Ohrmuschel, ein verwerfliches Züchtigungsmittel der Schule, Contusionen durch Stoss, Schlag oder Fall. Durch den Bluterguss zwischen äusserer Haut und Knorpel entstehen an Stelle der Vertiefungen der Ohrmuschel bläulichrothe Erhebungen und Verdickungen, die nach der Resorption verschwinden können, ohne Verunstaltung der Ohrmuschel zu hinterlassen. Das Extravasat kann aber auch zur Vereiterung und Verjauchung kommen, in andern Fällen eine Cyste hinterlassen. Nur wenn der Knorpel selbst gelitten hat, bleiben jene Deformitäten zurück, welche Toynbee [2]) an Boxern beschrieben hat und welche wir als regelmässiges Attribut antiker Statuen von Faustkämpfern, von Hercules und Pollux sehen [3]). Zu Fracturen des Ohrknorpels kommt es selten wegen seiner Elasticität. Indessen haben Löffler [4]) und Menière [5]) solche Fälle mitgetheilt. In dem Falle des ersteren soll durch Aufheben eines Knaben an den Ohren der Bruch entstanden sein. Wahrscheinlich war der Knorpel durch Degeneration härter und unbiegsam.

Die Verletzungen durch Schnitt, Hieb, Stich, Biss, Zerreissung, Schuss haben nichts Besonderes. Bei Stichwunden kommt es am leichtesten zu Erysipel. Bei sorgsamer Vereinigung durch blutige Naht auf beiden Seiten, wobei der Ohrknorpel oberflächlich mitgefasst wird, und entsprechende Polsterung mit Wundwatte unter dem Verbande heilen sie gut ohne Deformität, und sogar fast ganz oder ganz abgetrennte Ohrmuscheln lassen sich wieder anheilen. In einem Falle von Abreissung der ganzen Ohrmuschel durch Fall, wo die Anheilung per primam durch blutige Naht misslang und die Heilung erst nach langwieriger Granulation und Eiterung zu Stande kam, sah ich in Folge der Narbencontraction Stenose des Gehörgangs nachfolgen, die

[1]) Sammlung gemeinverständlicher wissenschaftlicher Vorträge von Virchow und Holtzendorff. VI. Serie, Heft 130. S. 29.
[2]) Toynbee, Diseases of the Ear. S. 23.
[3]) Gudden, Allgem. Zeitschrift für Psychiatrie. 1860. XVIII. 2. S. 121.
[4]) Löffler-Stark's Neues Archiv. I. 1800. 4.
[5]) Menière, Gaz. med. de Paris. 1841. S. 530.

durch Einlegen kleiner Horntrichter mit kurzem cylindrischen Ansatz erfolgreich bekämpft wurde. In einem Fall von querer Durchreissung der ganzen Ohrmuschel in Folge eines Stockschlages erzielte ich Heilung durch die Naht ohne Eiterung und irgend welche Deformität.

Der Verlust der Ohrmuschel ist ohne merklichen Einfluss für die Hörfähigkeit und lässt sich durch entsprechende Haartracht oder Prothese (künstliche Ohrmuscheln aus Papiermaché oder Metall) verbergen. Wie Boyer [1]) erzählt, sollen in Indien zu Verlust gegangene Ohren öfter durch Transplantation von einem Lebenden ersetzt werden. Dort wie in Californien [2]) kam dieser Verlust häufig vor, weil man den Diebstahl mit Abschneiden der Ohrmuschel bestrafte. Die Otoplastik ist zu partiellem Ersatz der Ohrmuschel von Tagliacozzi, Velpeau, Dieffenbach u. A. versucht worden. Szymanowski [3]) hält auch die totale Otoplastik für ausführbar und giebt eine besondere Methode dafür an. Dieselbe ist wohl höchst selten zur Anwendung gekommen und leistet im besten Falle cosmetisch nur Ungenügendes.

Eine häufig wiederkehrende Verletzung der Ohrmuschel, die eine hässliche Verunstaltung herbeiführt und durch eine kleine plastische Operation leicht beseitigt werden kann, wird bedingt durch das Ausreissen von Ohrgehängen. Dabei wird der Lobulus vollständig gespalten.

Knapp [4]) hat empfohlen zur völligen Beseitigung dieser Verunstaltung bei der Anfrischung der Spaltränder und ihrer Vereinigung analog der Hasenschartenoperation nach B. v. Langenbeck zu verfahren, um dadurch das Zurückbleiben einer kleinen Einkerbung zu verhüten und den abgerundeten Rand des Ohrläppchens wiederherzustellen. Soll eine Oeffnung für das Ohrgehänge bleiben, muss zur Verhütung der völligen Vereinigung ein Bleidraht eingelegt werden. Der barbarischen Sitte des Ohrlöcherstechens für Ohrgehänge, was hier zu Lande meist von den Goldschmieden besorgt wird, sind häufiger heftige Entzündungen gefolgt, die auf die ganze Ohrmuschel und deren Umgebung übergehen können. Dr. Altschul hat sogar den Tod eines $^3/_4$jährigen Mädchens durch Gangrän des Ohres nach dem Stechen von Ohrlöchern berichtet, Hufeland [5]) durch Trismus.

§ 11. Othaematoma (Haematoma auris), Ohrblutgeschwulst.

Unter Othämatom versteht man eine blaurothe fluctuirende Geschwulst in der Concavität der Ohrmuschel, die gebildet wird durch einen Bluterguss zwischen Knorpelhaut und Knorpel. Die Knorpelhaut wird dabei nicht allein abgelöst, sondern an ihr haften gewöhnlich Stücke des Knorpels. Am häufigsten kommt es bei Dementia paralytica vor, aber auch bei Geistesgesunden und zwar keineswegs stets aus traumatischer Ursache. In frischen Fällen sind entzündliche Symptome vorhanden. Eine Prädisposition wird gegeben durch eine

[1]) Boyer's chirurgische Krankheiten, übersetzt von Textor. Würzburg 1821. VI. Bd. S. 2.
[2]) Toynbee, l. c. S. 14.
[3]) Handbuch der operativen Chirurgie. 1870. S. 303.
[4]) Archiv für Augen- und Ohrenheilkunde. Vol. III. Nr. 2. S. 144—145.
[5]) Journal der practischen Heilkunde. Bd. XXIII. S. 210. Berlin 1806.

Degeneration des Knorpels, der Erweichungsstellen und mit Flüssigkeit gefüllte Spalten zeigt. Dieselbe Degeneration des Knorpelgewebes findet sich häufig gleichzeitig an der Nase (Rhinämatom)[1]) und an anderen Körperstellen und ist deshalb sehr unwahrscheinlich, dass die im Ohrknopel vorkommenden Gewebsveränderungen nur secundärer Natur und stets die Folgen der Knorpelsprengung sind (Gudden). Der Bluterguss kommt zur Resorption und die verdickte Knorpelhaut legt sich wieder an den Knorpel an, aber es hinterbleibt eine dauernde Deformität durch Verdickung und narbige Verschrumpfung der Ohrmuschel. Die Gruben und Furchen verstreichen, und das Ohr wird hart wie Sohlleder; der Eingang des Gehörgangs kann stenosirt werden. Ausgang in Vereiterung und spontaner Aufbruch ist sehr selten und kommt nur beim traumatischen Othämatom vor. Ausgang in Verkalkung des Ohrknorpels ist häufig. Beim traumatischen Othämatom kann sich die Schwellung und Entzündung auf den Gehörgang ausbreiten. Ein spontanes, nicht traumatisches Othämatom sah ich wiederholt unter meinen Augen entstehen bei Individuen ohne hereditäre psychische Belastung und ohne Constitutionsanomalie. Es begann mit einer kleinen punktförmigen Schwellung in der Concha, die schnell unter stechenden Schmerzen wuchs und bald die ganze Concavität einnahm. Einige Wochen später folgte derselbe Vorgang an dem zweiten Ohre an symmetrischer Stelle.

Therapie. Zur Vermeidung des bei der expectativen Behandlung gewöhnlichen Ausganges in bleibende Deformität und Verkrüppelung der Ohrmuschel scheint nach den von Wilhelm Meyer in Kopenhagen erfolgten Mittheilungen die methodische Massage der Geschwulst und das Tragen eines Druckverbandes ein geeignetes Verfahren zu sein. Die Incision der Geschwulst mit Entfernung des Inhalts und nachfolgendem aseptischen Compressivverband verhütet nur beim traumatischen Othämatom die Deformität, nicht aber bei solchen Fällen, die vorwiegend durch einen pathologischen Zustand des Knorpelgewebes herbeigeführt sind.

§ 12. Entzündungen.

Die gewöhnlichen Erkrankungen der Haut kommen auch an der Ohrmuschel localisirt vor, am häufigsten Eczem, Erysipelas, Herpes, Lupus. Aber auch Pemphigus, Psoriasis und Ichthyosis congenita wird gefunden. Phlegmonöse Entzündungen sind selten, noch seltener Perichondritis. Von Syphilis bleibt der Ohrknorpel fast stets verschont, doch sind papulöse und serpiginöse Syphilisformen an der Ohrmuschel beobachtet.

Partielle Verkalkungen und Verknöcherungen[2]) des Ohrknorpels entstehen ohne Spuren wahrnehmbarer Reizzustände in Folge alienirter Ernährung, ferner bei Arthritikern die bekannten Concretionen aus harnsaurem Natron.

Die Concavität der Ohrmuschel besitzt keine Schweissdrüsen,

[1]) Köppe, De haematomate cartilaginum nasi (rhinaematomate). Halle 1869.
[2]) Bochdalek, Prager Vierteljahrsschrift. 1865. I. S. 33. Otologische Beiträge.

aber zahlreiche Talgdrüsen und Haarfollikel. Deshalb kommt es an dieser Stelle häufig zu Seborrhoe. Bei letzterer ist die Haut mit einer schmutzigen Fettschicht überzogen, dabei zum Unterschied von Eczem kein Jucken, kein Nässen und keine Infiltration der Cutis vorhanden.

a. Eczem des äusseren Ohres findet sich häufig (3%) isolirt in acuter oder chronischer Form, vorzugsweise bei Kindern und bei Frauen. Es kann auf die Ohrmuschel und deren Umgebung beschränkt bleiben oder breitet sich gleichzeitig über die Hautauskleidung des Gehörganges aus. Nicht selten konnte ich die Bläschenbildung auf dem Gehörgang und auf dem Trommelfell verfolgen. Oft besteht das Ohreczem neben Eczema capitis et faciei. In den meisten Fällen sieht man nur eine geröthete und nässende Haut, die von der Epidermis entblösst ist. Je nachdem sich ausser den Bläschen auch Pusteln bilden oder trockene Schuppen, spricht man von Eczema impetiginosum oder squamosum. In hartnäckigen Fällen chronischen Ohreczems kommt es zu entzündlicher Hypertrophie des Corium, die zu Anschwellung und Deformität der Ohrmuschel und Stenosen des Gehörgangs führen kann, auch zu Verdickung des Cutisüberzuges des Trommelfells. Dass aus Eczembläschen am Trommelfell ein perforirendes Ulcus entstehen kann, ähnlich wie wir auf der Haut aus einer Eczemblase ein scharf umschriebenes, wie mit dem Locheisen ausgeschlagenes, tiefes Ulcus hervorgehen sehen, ist ganz zweifellos, aber sicher ein seltener Vorgang. Viel häufiger ist die Complication von Eczem des Gehörgangs mit schleimigem Catarrh des Mittelohres, die als eigentliche Ursache der Gehörsstörung bei oberflächlicher Untersuchung leicht übersehen wird oder mit Otitis media purulenta und Perforation des Trommelfells von innen nach aussen.

Die hervorragendsten subjectiven Symptome des chronischen Gehörgangseczems sind Jucken und Ohrensausen. Ersteres kann so qualvoll werden, dass es schlaflose Nächte verursacht. Trotz mehrjährigen Bestehens führt Eczem keine auffällige Schwerhörigkeit herbei, so lange nicht eine Complication mit einem tieferen Leiden vorhanden ist oder nicht etwa durch die Stenose des Gehörgangs und Epidermisanhäufungen in demselben eine Verstopfung zu Stande gekommen ist. Intercurrent pflegen gern acute Exacerbationen unter heftigen Schmerzen mit vermehrter Schwellung des Gehörganges, serösem Ausfluss, Anschwellung der Ohrmuschel einzutreten.

Ursachen. Vorzugsweise werden scrofulöse und rhachitische Kinder befallen, nicht selten aber auch anscheinend ganz gesunde und kräftig genährte Kinder, bei denen nur habituelle Obstipation besteht, wodurch ein chronischer Congestivzustand zu Ohr und Kopf unterhalten wird.

Bei Frauen sind es Menstruationsanomalien und die klimakterischen Jahre, welche oft äusserst hartnäckige Ohreczeme mit sich bringen. Auch an directe Reizungen der Haut durch die Unsitte des Ohrlöcherstechens, durch scharfe Haarpomaden und dergleichen Cosmetica ist ätiologisch zu denken. Zuweilen bleibt die Ursache ganz unbekannt.

Prognose. Das acute Eczem ist stets schnell heilbar, recidivirt aber gern. Das chronische erfordert oft grosse Geduld von beiden

Seiten, kommt aber gewöhnlich durch Consequenz in der Behandlung zur Heilung. Nicht selten dauerten die mir zur Behandlung gekommenen Fälle bereits viele Jahre lang. Als Zeichen der langen Dauer und Hartnäckigkeit kann das Vorhandensein von entzündlicher Hypertrophie des Corium betrachtet werden. Ich habe Fälle erlebt, die ich Jahre lang auf jede erdenkliche Weise behandelt und nicht heilen sah.

Therapie. Neben der besonders bei Kindern wichtigen Sorge für Regelung der Verdauung durch zweckmässige Aenderung der Nahrung, Anwendung von Kaltwasserklystieren, leichten Abführmitteln (Tinct. Rhei aquosa Syr. Spinae cervinae etc.), Ol. jec. aselli bei magern scrofulösen Kindern, besteht die locale Behandlung beim acuten Eczem der Ohrmuschel zur Linderung des Juckens und brennenden Schmerzes in Bleiwasserüberschlägen oder Bepudern mit Streupulvern aus Amylum und Alaun (8 : 1), bei chronischem Eczem der Ohrmuschel neben Abführmitteln nach sorgfältiger und vorsichtiger Entfernung der vorher durch Olivenöl erweichten Krusten mit lauem Wasser, in Bepinselungen der nässenden Fläche mit 1,5—3% Lapislösung (Wilde). Dies geschieht bei sehr reichlicher Exsudation zweckmässig mit stärkerer Lösung 2 mal, bei geringerer Exsudation mit schwächerer Lösung und 1 mal täglich. Die bepinselte Fläche wird mit desinficirtem Lint bedeckt, der mit Vaseline oder Cold-cream bestrichen wird. Fast ebenso sicher wirken Bepinselungen mit gesättigter wässriger Lösung von Tannin (in heissem Wasser zu lösen), Aufstreichen von Tanninsalbe (1 : 10 Vaseline); auch durch Ueberschläge von Sublimatlösung (0,05 : 100 Aq. dest.) 3—4 mal täglich 1 Stunde lang, nimmt nach wenigen Tagen die Röthe und Exsudation ab; die Haut wird trocken und schmerzlos bei schneller Regeneration der Epidermis. Bei Eczema squamosum sind Vaselinsalben am Platze, mit Zusatz von Zinkoxyd, Hydrarg. präcipitatum album, Joduretum sulphuris. Versagen diese in hartnäckigen Fällen, so ist täglich mehrmaliges Auftragen von Oleum rusci von bewährtem Nutzen.

Erstreckt sich das Eczem auf die behaarte Kopfhaut, so ist diese natürlich mit zu behandeln. In den hartnäckigsten Fällen von jahrelanger Dauer, wo es zu entzündlicher Hypertrophie des Corium gekommen ist, und die localen Mittel allein nicht zur Heilung geführt haben, sieht man guten Erfolg von lange fortgesetztem innerlichen Gebrauch von Solutio Fowleri oder Jodkalium, letzteres bei kräftig genährten, fetten Personen. Itard sah in einem sehr hartnäckigen und Jahre lang von verschiedenen Aerzten local und innerlich vergeblich behandelten Fall, dauernden Erfolg von Dampfbädern, die so benutzt waren, dass Ohr und Kopf nicht den Dämpfen exponirt wurden. Nur durch die profusen Schweisse erfolgte bald Heilung.

Bei Geschwürsbildung an der Ohrmuschel und deren Umgebung, die aus vernachlässigtem Eczem hervorgehen kann, und die ich tief bis auf den Knorpel und Knochen greifend gesehen habe, ist Aetzung mit Lapis in Substanz und Salbenverband zu Erzielung gesunder Granulation und Vernarbung ausreichend.

Bei acutem Eczem des Gehörganges sind schwache Bleilösungen von schnellem Erfolg; bei chronischem das tägliche Auspinseln oder Abreiben der Gehörgangswände mit 3—10% Lapislösungen das souveräne Mittel, womit, wenn es vom Arzte selbst in

geschickter Weise unter Benutzung des Spiegels geschehen kann, bei der nöthigen Consequenz in den meisten Fällen Heilung erzielt wird. In allen Fällen wird dadurch das qualvolle Brennen und Jucken schnell gelindert.

b. Phlegmone der Ohrmuschel kommt diffus und circumscript vor, im letzteren Falle besonders am Lobulus. Als Ursachen sind Insektenstiche, Verletzungen, z. B. beim Ohrlöcherstechen zu nennen. Das Ohr kann einem unförmlichen Klumpen gleichen und der Gehörgang verschwellen. Der gewöhnliche Ausgang ist in Abscedirung, die sich bis in den Gehörgang verbreiten kann; Ausgang in Gangrän der Haut und des Knorpels (bei Typhus, Masern, Erysipelas) ist selten, kann aber zu totalem Defect der Ohrmuschel führen. Ich sah im Laufe einer schweren Otitis media purulenta mit Facialisparalyse partielle Gangrän der Ohrmuschel entstehen bei einer Frau im mittleren Lebensalter, die ein Jahr später, nachdem sie inzwischen völlig stumpf- und blödsinnig geworden, an einem Gehirnleiden starb (Gehirnabscess?).

Therapie im Beginn antiphlogistisch, durch kalte Ueberschläge bei Verschluss des Gehörgangs. Bei bestehender Eiterung frühzeitige Incision und hydropathische Umschläge. Bei Gangrän muss die Abstossung der gangränösen Partien nach bekannten Regeln befördert werden.

Die chronische Phlegmone ist äusserst selten, kommt nur auf dyscrasischem Boden vor und führt zu Zerstörungen der ganzen Muschel nebst Knorpel. Nach den wenigen beschriebenen Fällen zu urtheilen, scheint sie bis jetzt unheilbar zu sein.

c. Erfrierungen der Ohrmuschel geben Veranlassung zu qualvollen Beschwerden für viele Jahre, besonders bei Uebergang von Frost zu Thauwetter. In dem Sommer kehrt hartnäckig recidivirende entzündliche Schwellung, Jucken wieder, Knötchenbildung, selbst Pustelbildung und Ulceration. Letztere kann tief bis an den Knorpel gehen und zu grösseren Defecten der Ohrmuschel führen. Zur Heilung dienen bei Frostknötchen Bepinselungen mit Jodtinctur, Traumaticin; bei Blasen- und Pustelbildung ist deren Eröffnung und Aetzung des Grundes angezeigt, bei Ulceration Aetzung mit Höllenstein.

d. Nach Verbrennungen entstehen durch die Narbencontractur Verkrüppelung der Ohrmuschel und Synechien ihrer hintern Fläche mit der Schädelfläche. Drohende Verwachsung muss verhütet werden durch Zwischenlegen eines Fremdkörpers und Aetzung mit Höllenstein.

Die spontane, nicht traumatische Entzündung des Perichondriums der Ohrmuschel mit Ausgang in Abscessbildung ist eine selten vorkommende Krankheit. Gewöhnlich beginnt die Entzündung am Perichondrium des Gehörganges, kann hier eine furunculöse Entzündung vortäuschen, und geht erst von dort auf die Ohrmuschel über. Secundär kann sie sich aus einer Otitis med. purul. entwickeln. Eine Verwechslung ist nur möglich mit dem auch bei Geistesgesunden zuweilen ohne vorhergegangenes Trauma vorkommenden Othämatom, für welches von einigen Autoren fälschlich auch die Bezeichnung Perichondritis auricularis angewandt ist. Bei diesem ist aber der Hautüberzug der fluctuirenden Geschwulst bläulich-roth, ihr Inhalt Blut. Bei der Peri-

chondritis ist der Hautüberzug anfänglich unverändert, und betheiligt sich erst im späteren Verlauf und meist nur an umschriebenen Stellen an der Entzündung, auch an der Hinterfläche der Ohrmuschel. Der Inhalt der Geschwulst ist das vom Perichondrium gelieferte Exsudat, anfänglich der Synovia ähnlich, späterhin eitrig. Nach der Incision ist der blossgelegte Knorpel sichtbar und die Ablösung der Haut vom Knorpel mit der Sonde fühlbar. In den von mir gesehenen acuten Fällen und auch in dem von Chimani gut beschriebenen Falle heilte die Entzündung ohne Hinterlassung einer Deformität des Ohrknorpels. Anders in den von Pomeroy, Pooley und Knapp beschriebenen Fällen, wo ganz ähnliche Verdickungen und narbige Verschrumpfungen der Ohrmuschel zurückblieben, wie sie beim Othämatom zur Regel gehören. Exfoliation des Knorpels habe ich nie gesehen, wohl aber Heerde von käsiger und kalkiger Degeneration des Knorpels in einem chronischen Falle, der zu mehrfachen Senkungsabscessen in der Umgebung der Ohrmuschel und zu fistulösen Oeffnungen oben und unten an der Concha geführt hatte.

Der Verlauf bei acuten Fällen ist ziemlich protrahirt. Bis zur Heilung vergehen 1—2 Monate. In dem erwähnten chronisch gewordenen Falle waren bereits 2 Jahre qualvoller Existenz voraufgegangen, als ich den Fall in Behandlung bekam.

Behandlung. Bei ganz frisch entstandenen Fällen kann der Versuch gemacht werden, durch Compression in Gestalt von Bepinselung der Ohrmuschel mit Collodium oder Traumaticin das Exsudat der Knorpelhaut zur Resorption zu bringen. Misslingt dies, sind feuchtwarme Umschläge anzuwenden, bis Fluctuation zu fühlen ist. Dann breite Incision, antiseptische Ausspülung der Höhle und Druckverband. Bestehen bereits Hautfisteln und Knorpeldegeneration, so ist nur durch Spaltung der Fisteln und Entfernung der erkrankten Knorpelstellen Heilung zu erzielen, was in dem erwähnten Falle unter Hinterlassung geringer Deformität nach etwa 2—3 Wochen gelang. Der später durch anderweitiges Leiden zur Section gekommene Fall gab Gelegenheit, die gänzliche Ausheilung der Erkrankung der Ohrmuschel zu constatiren, gleichzeitig aber als Ursache erheblicher Stenose im äusseren Theile des Gehörgangs eine Hypertrophie des knorpligen Gehörgangs aufzudecken, ferner Verdickung des Trommelfells ohne Perforation und Erfüllung der Pauken- und Warzenhöhle mit verfettetem, cholestearinreichem Eiter bei Defect des langen Ambossschenkels ohne Caries des Schläfenbeins.

§ 13. Neubildungen.

Sehr häufig finden sich Geschwülste, die auf Anhäufung und Retention des Hauttalgs beruhen (Milium, Comedo, Atherom), vielleicht deshalb, weil an der Ohrmuschel keine glatten Muskelfasern vorkommen, durch deren Contraction die Excretion des Hauttalges vermittelt wird [1]). Das in der Abbildung (Fig. 40) wiedergegebene Beispiel von Atherom (nach Gruber, Lehrbuch S. 407) hatte sich in Zeit von

[1]) Sappey, Gaz. de Paris. 1863. 24.

5 Jahren entwickelt an der hinteren Fläche der Ohrmuschel. Von besonderem Interesse ist das Vorkommen congenitaler Dermoidcysten der Ohrgegend. Sie gehen freilich selten von der Ohrmuschel selbst aus, sondern häufiger dicht vor der Ohrmuschel in der Schläfengegend oder hinter dem äussern Gehörgange, und werden zurückgeführt auf den ersten Kiemengang. Sie sind von Haselnussgrösse bis zur Grösse eines Hühnereis, und enthalten in einem membranösen Sack Epidermis und Haare. Sie werden exstirpirt.

Fibroide (Narben-Keloide) entwickeln sich gern am Lobulus in Folge des Ohrlöcherstechens und kommen vor bis Hühnereigrösse, häufiger bei Negerinnen. Sie zeigen histologisch vollkommen das Ge-

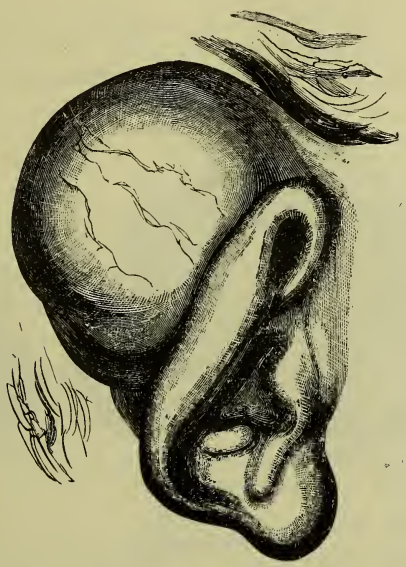

Fig. 40. Atherom an der hintern Fläche der Ohrmuschel in natürlicher Grösse (nach Gruber).

webe von Hautnarben und recidiviren bei unvollständiger Entfernung. Ausserdem kommen Angiome (Fig. 41) vor und cavernöse Tumoren. Die Arteria auricularis posterior ist Lieblingssitz des Aneurysma anastomoticum (cirsoides), welches zur Ursache qualvoller Ohrgeräusche werden kann. Etwa ein Viertel aller Angiome des Kopfes kommen auf die Ohrmuschel und deren Umgebung. Beispiele von congenitalem Angiom der Ohrmuschel sind mitgetheilt von Jüngken. Sie wachsen in den Gehörgang und in die Grube zwischen Processus mastoideus und Processus condyloideus des Unterkiefers. Jüngken unterband deshalb die Carotis communis, als durch Platzen der Geschwulst eine fast lethale Blutung erfolgt war. 7 Jahre nach der Unterbindung neue Blutung aus der Geschwulst und Tod. In einem zweiten Falle bei einem Kinde von 2 Jahren wurde bei einer ähnlichen, noch grösseren teleangiectatischen Geschwulst mit Erfolg die Electropunctur mit dem constanten galvanischen Strome benutzt. Günstige Erfolge mit demselben Verfahren sind seitdem mehrfach publicirt worden. Schneller führt die wiederholte Anwendung des Thermocauters zur Heilung. Wo

trotz derselben Recidive eintreten, ist die Unterbindung der zur Gefässgeschwulst führenden Arterien eventuell der Carotis indicirt. Injection von Liq. ferri sesquichlorati ist lebensgefährlich, weil Verjauchung und Septicämie danach entstehen kann (Lungenabscesse, jauchige Pleuritis etc.).

Chondrom, Lipom, Gumma, Sarcom kommen in seltenen Fällen vor an der Ohrmuschel. Häufiger das Epitheliom in Gestalt kleiner Knoten oder eines flachen Geschwürs, welches langsam um sich greift und allmälig die Ohrmuschel verzehrt, meist bei Leuten über 50 Jahre alt. Frühzeitige Excision mit dem Messer, eventuell die Amputation der ganzen Ohrmuschel schützt vor dem Tiefergreifen in Gehörgang und Mittelohr.

Bei der Nachbehandlung ist zu beachten, dass es nicht zu Verwachsung des Gehörganges kommt. Sind die umliegenden Lymphdrüsen bereits geschwollen, müssen diese gleichzeitig exstirpirt werden.

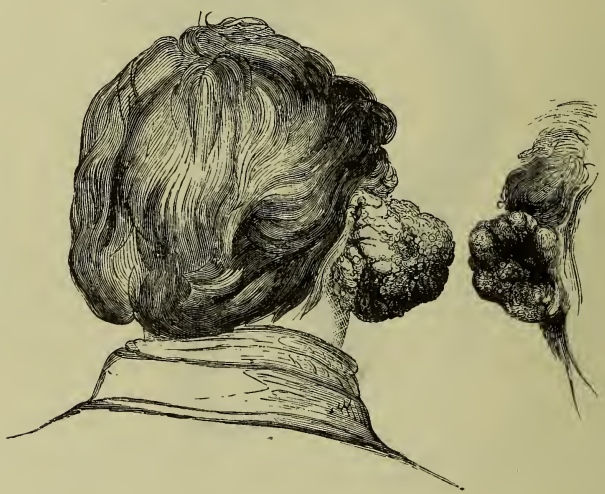

Fig. 41. Gefässgeschwulst der Ohrmuschel. Durch Prof. R. Volkmann nach Anlegung einer Steppnaht mit dem Messer entfernt. Heilung.

Schornsteinfegerkrebs, der sonst mit Vorliebe am Scrotum vorkommt, ist von englischen Chirurgen häufiger am Ohre beschrieben worden.

Cystengeschwülste sind sehr selten. Was Wilde [1]) als Cyste zwischen Helix und Concha beschreibt und abbildet, aus der sich 60 Gramm einer eiweissartigen Flüssigkeit mit flockigen Beimengungen entleerten, ist wahrscheinlich als Hämatom zu deuten. Ich sah ein einziges Mal bei einem Kinde von 10 Jahren eine Geschwulst, die ich für eine Cyste halten konnte. Der Tumor der Ohrmuschel prominirte nach vorn in die Concha mit einer rundlich glatten Oberfläche ähnlich wie bei Othämatom, nach hinten aber mit etwas höckriger Oberfläche, fühlte sich teigig an und hatte Oedem des Gesichts herbeigeführt. Er war ohne tiefere complicirende Erkrankung des Gehör-

[1]) l. c. S. 201.

organs im zweiten Lebensjahr zuerst bemerkt worden und hatte in Jahren die Grösse einer Pflaume erreicht. Mit dieser Geschwulst in Zusammenhang war eine kleinapfelgrosse fluctuirende Geschwulst vor und unter der Ohrmuschel, deren Hautüberzug stark erweiterte Venen zeigte. Eine wallartige Wandung der Höhle war nach unten durch zu fühlen. Die Probepunction entleerte eine klare, schleimige, fadenziehende Flüssigkeit, deren microscopische Untersuchung reichliche Eiterzellen zeigte. Wiederholte Aspiration des Inhalts mit der Pravazschen Spritze und Injection von Jod-Glycerinlösung führte zur Verödung der Cyste und dauernder Heilung.

§ 14. Neurosen.

Anästhesie der Ohrmuschel, die häufiger neben cerebraler Taubheit gefunden wird, soll nach Moos Decubitus derselben veranlassen können. Sie ist als isolirte Affection selten. Neuralgie der Ohrmuschel scheint nur auf umschriebene Stellen beschränkt vorzukommen, besonders nach Herpes zoster (Orne-Green). Eine auf den Lobulus beschränkte (bei Intermittens tertiana) ist von Hubert-Valleroux (l. c. S. 181) mitgetheilt. Sie konnte durch systematisch wiederholte Compression der Carotis der entsprechenden Seite, jedesmal vor dem erwarteten Anfall, zum Verschwinden gebracht werden, nachdem Chinin ohne Einfluss geblieben war.

In einem von Politzer (Lehrbuch S. 745) beobachteten Falle, bei welchem seit 8 Jahren zeitweilig eine heftige Neuralgie der Ohrmuschel auftrat, entwickelte sich während des Anfalles eine Schwellung an der hintern Fläche des Tragus ohne Röthung der Haut, welche bei leichter Berührung sehr schmerzhaft war, bei starkem Druck jedoch verschwand.

Pruritus. Romberg [1]) erwähnt einen Fall von Jucken des linken Ohrläppchens, wo jeder Versuch, dasselbe durch Kratzen zu lindern, sofort einen heftigen Anfall von Neuralgie des I. und II. Astes des linken Trigeminus hervorrief.

Krampf der Muskeln der Ohrmuschel (Spasmus auricularis) ist ungemein selten, was nach Romberg darin seinen Grund hat, dass diese Muskeln beim Menschen nur sehr selten willkürlich bewegt werden können. Johannes Müller demonstrirte in der Vorlesung über Physiologie jedesmal an sich selbst die Möglichkeit des Willensimpulses auf diese Muskeln. Ueber den einzigen von Romberg beobachteten Fall von isolirtem Krampf der Ohrmuskeln ohne Betheiligung anderer Bahnen des Facialis giebt er folgende Notiz [2]): „49jährige Frau, die vor 27 Jahren von einem apoplectischen Anfalle mit Lähmung des rechten Arms betroffen worden war. Die Wiederherstellung erfolgte langsam und nicht vollständig. Schwäche des Arms und Kopfschmerzen bekunden die Fortdauer des Hirnleidens, dabei stellen sich täglich zu wiederholten Malen, besonders nach Gemüthsaffecten, Zuckungen beider Ohren ein, wodurch diese 5—10

[1]) Lehrbuch, 3. Aufl. S. 38. Anmerkung.
[2]) l. c. S. 351.

Minuten lang mit grosser Schnelligkeit auf- und niedergezogen werden. Starkes Ohrenklingen ist steter Begleiter. Alle andern Theile des Körpers sind frei von convulsivischen Bewegungen."

In einem andern Falle sah Romberg den Ohrenkrampf als Aura dem epileptischen Anfall vorangehen.

Wolff[1]) erzählt einen Fall von Retraction der Ohrmuschel durch tonischen Krampf der Ohrmuskeln, wo sich die betreffenden Mm. retrahentes und transversus auriculae beim Zurückbiegen der Ohrmuschel als dicke Stränge durchfühlen liessen. Es war damit ein spannender Schmerz vom Ohre nach dem Hinterkopfe verbunden. Die subcutane Durchschneidung der bezüglichen Muskeln soll die krampfhafte Retraction der Ohrmuschel dauernd geheilt und sogar momentan eine nicht unbeträchtliche Hörverbesserung zur Folge gehabt haben, die sich nur deshalb (?) nicht erhalten haben soll, weil der Kranke sich des Verbandes zu frühzeitig entledigt habe.

Unwillkürliche, zuckende Bewegungen der Ohrmuschel habe ich bei Schwerhörigen bemerkt, wenn sie mit gespannter Aufmerksamkeit auf etwas lauschen, z. B. bei Hörprüfungen. Doch erinnere ich mich nur auf einen Fall von ausgesprochenem Krampf der Ohrmuschelmuskeln bei einem 14jährigen Knaben, der mit Blepharospasmus beim Fixiren eines Gegenstandes complicirt war. Der Krampf trat von Zeit zu Zeit ohne nachweisbare äussere Veranlassung auf und dauerte einige Secunden. Ein Bruder litt an demselben Zustand bis zum 18. Lebensjahr.

Capitel IV.

Krankheiten des äusseren Gehörganges.

§ 15. Bildungsfehler.

Nur die Atresia congenita ist hier von einigem chirurgischen Interesse. Dieselbe kommt gewöhnlich zusammen vor mit Defect oder Verkrüppelung der Ohrmuschel (ausnahmsweise aber auch bei normal entwickelter Ohrmuschel) auch mit gleichzeitigem Defect des Trommelfells und des Annulus tympanicus, knöcherner Obliteration der Paukenhöhle und andern Hemmungsbildungen. Ist keine wesentliche tiefere Alteration des Gehörapparates im Labyrinth damit verbunden, so kann ein mässig gutes Gehör, ein Sprachverständniss auf Distanz einiger Meter damit vereinbar sein. An Stelle des Gehörgangs findet sich entweder compacte Knochensubstanz und die Stelle, wo das Orificium externum sein sollte, ist durch eine flache Delle angedeutet, oder der knorplige Gehörgang ist vorhanden und endet blind mit einem membranösen oder soliden knöchernen Verschluss. Dicht hinter dem membranösen Verschluss kann ein normal entwickeltes Trommelfell vorhanden sein[2]).

Der Versuch auf operativem Wege den fehlenden Gehörgang her-

[1]) Linke, Handbuch der Ohrenheilkunde. III. S. 70.
[2]) Toynbee, London med. gaz. 1850. S. 645.

zustellen, der nur in Frage kommen könnte bei doppelseitiger Atresie, gelingt nur bei häutiger Verwachsung desselben. Ringförmige Excision derselben und nachträgliches Einlegen von Laminaria können zur Herstellung einer bleibenden Oeffnung führen. Ist compacter Knochen an Stelle des Gehörgangs, worüber man sich durch Acupunctur oder Probeincision Gewissheit verschaffen kann, so ist jeder Operationsversuch zu widerrathen, auch wenn aus dem Auscultationsgeräusch beim Catheterismus tubae und dem Grade des vorhandenen Gehörs zu vermuthen ist, dass das mittlere und innere Ohr gut entwickelt ist, weil man nicht mit Sicherheit bestimmen kann, in welcher Richtung der im Knochen herzustellende Kanal anzulegen ist, um zum Trommelfell zu führen. Thatsächlich sind auch alle Operationsversuche, so oft auch solche schon gemacht sind, unter den genannten Verhältnissen resultatlos geblieben. Absolut verwerflich würde es sein, derartige Operationsversuche an ganz kleinen Kindern vorzunehmen, deren Angehörige häufiger nach einer Operation verlangen, weil man schwer im Stande ist, zu beurtheilen, ob und wie viel das Kind trotz der Atresie hört. Der Vorschlag von Michael Jäger, den Schallwellen durch einen im Processus mastoideus anzulegenden Kanal Zugang zu verschaffen, könnte, wenn dieser normal entwickelt ist, eher zu einem befriedigenden Resultat führen, da an der Möglichkeit der Herstellung eines persistenten Kanals im Warzenfortsatze nicht zu zweifeln ist (s. § 62). So viel mir bekannt ist, hat jedoch bisher Niemand bei dieser von Jäger aufgestellten Indication die Eröffnung des Warzenfortsatzes versucht. Bei congenitalen Stenosen oder Stricturen des Gehörgangs im knorpligen Theil verfährt man ebenso wie bei den erworbenen. Dilatationsversuche mit Darmsaiten oder feinen Laminariacylindern können bei der nöthigen Ausdauer von Erfolg gekrönt sein. Malgaigne empfahl metallene oder hölzerne Canülen, die im Gange permanent liegen bleiben und deren Durchmesser nach und nach grösser gewählt wird.

Der Verschluss kann aber auch nur scheinbar ein vollständiger sein, indem der trichterförmige Boden des knorpligen Theils in einen ganz feinen Kanal ausgeht, der weiter in die Tiefe zu einem normal entwickelten Mittelrohr führt. Sondirungs- und vorsichtige Dilatationsversuche dieses feinen Kanals können nach der Erfahrung von v. Tröltsch eine Hörverbesserung zur Folge haben.

§ 16. Traumatische Verletzungen

des äussern Gehörganges kommen direct durch das Eindringen fremder Körper zu Stande (Stricknadeln, Stecknadeln, Zahnstocher, metallene Ohrlöffel, Baumzweige), sind aber meist bedeutungslos und ohne erhebliche Folgen, wenn sie das Trommelfell und die dahinter gelegenen Theile des Ohres verschont lassen. Nur ausnahmsweise kommen nach Verletzungen der hintern Gehörgangswand secundäre Erkrankungen des Warzenfortsatzes, mit Ausgang in Necrose vor. Kirchner erwähnt in seiner Habilitationsschrift (1881) drei derartige Fälle, wo es durch leichte Traumen zu Caries der hintern Wand gekommen sein soll. Dass nach blossen Verletzungen des Hautüberzuges im knöchernen

Theil des Gehörganges mittelst einer Stecknadel, ohne dass das Trommelfell dabei perforirt wird, schwere Folgezustände entstehen, ist gewiss höchst selten. Von Toynbee (Uebersetzung, S. 67) wird ein solcher Fall berichtet, wo der Tod durch eitrige Meningitis erfolgte.

Viel ernster sind jene Quetsch- und Risswunden des Gehörgangs, welche durch rohe und ungeeignete Extractionsversuche fremder Körper herbeigeführt werden. Sie können zu Phlegmone und Periostitis führen und schwere, lebensgefährliche Folgen (Meningitis) haben. Das Gleiche gilt von den chemischen Verletzungen, die durch Eindringen von ätzenden Flüssigkeiten, Mineralsäuren, geschmolzenen Metallen in das Ohr hervorgerufen werden [1]), doch liegt bei den letzteren die Ursache der tödtlichen Folgen nicht in der Verletzung des Gehörgangs, sondern in der gleichzeitigen Verletzung der tieferen Ohrtheile.

Indirecte traumatische Verletzungen des Gehörgangs kommen zu Stande durch Gewalteinwirkungen auf den Unterkiefer (Hufschlag, Fall auf das Kinn), wodurch öfters Fracturen der vordern Gehörgangswand mit Fractur der Cavitas articularis entstehen. Begünstigt ist der Eintritt derselben durch das Vorkommen von Verdünnungen und Lückenbildung in der vordern Wand des knöchernen Gehörganges, wie sie sich als Residuen einer bis zum vierten Lebensjahre normalen Ossificationslücke, aber auch durch Usur bei älteren Leuten finden [2]). In einem Falle sah ich solche Fractur doppelseitig [3]). Ohrblutung ist gewöhnlich dabei, aber nicht nothwendig damit verbunden, weil der Hautüberzug im Gehörgang nicht immer mit zerrissen wird. Der Blutaustritt ist dann unter der Haut des Gehörganges erkennbar. Jedesmal folgt eine längere Entzündung. Die Fracturstelle kann necrotisiren und nach Abstossung der necrotischen Splitter kann Heilung erfolgen. Erfolgt keine Necrose, so bleibt die Fracturstelle lange Zeit kenntlich an dem Callushöcker. War die einwirkende Gewalt eine sehr grosse, kann nach Fractur der Cavitas articularis der Gelenkfortsatz des Unterkiefers bis in die mittlere Schädelgrube hineingestossen werden. Boyer extrahirte den abgebrochenen Gelenkfortsatz von einer Fistel im äussern Gehörgang (Citat nach Bergmann, S. 215). Auch Fracturen der Schädelbasis erstrecken sich nicht selten bis in den knöchernen Gehörgang und können hier sogar ein Stück des Knochens absprengen und vollständig loslösen [4]). Nach Contusion des Schädels kann die zuweilen ausserordentlich dünne obere Wand des Gehörgangs fracturirt werden, ohne dass sich die Fractur bis an die Schädelbasis fortzusetzen braucht. Es kann dabei zur Zerreissung der Dura mater und Entleerung von Hirnsubstanz aus dem Ohre kommen, ohne dass nothwendig der Tod folgt.

---

[1]) So sah ich tiefe Verbrennung des Gehörgangs und Trommelfells durch hineingespritztes fliessendes Eisen.

[2]) v. Tröltsch: Pitha u. Billroth. III. 1. Abth. 2. Heft. S. 13.

[3]) Dasselbe sah Beach, Boston med. and surg. journal. 1876. March 2.

[4]) Zaufal, Wien. med. Wochenschr. 1865. Nr. 63, 64; v. Tröltsch, Arch. f. Ohrenheilkde. VI. S. 75.

§ 17. Secretionsanomalien.

Das Secret der Schweiss- und Talgdrüsen des Gehörgangs, vermischt mit Härchen und Zellen der Epidermis und der Drüsen, welches man als Cerumen (von κηρος Wachs) bezeichnet und dessen physiologische Bedeutung wahrscheinlich nur die eines Schutzmittels gegen das Eindringen kleiner Insekten in den Gehörgang ist, unterliegt an Menge und Beschaffenheit mannigfachen Veränderungen. Beim Neugeborenen, wo der Gehörgang mit Vernix caseosa erfüllt ist, fehlt es noch ganz. Bei Greisen enthält es mehr unlösliche Materie und ist dadurch physiologisch härter. Sonst scheint die individuell verschiedene Quantität des Cerumens nach v. Tröltsch in constanter Beziehung zu stehen zur Fettproduction und Drüsenthätigkeit der Gesichtshaut überhaupt. Eine directe Beziehung des Cerumens zum Hörvermögen, die von älteren Aerzten angenommen wurde, existirt gewiss nicht. Mangel desselben bedingt zuweilen ein lästiges Gefühl von Trockenheit im Ohr, aber an und für sich niemals Schwerhörigkeit und Ohrensausen, wie noch in ganz modernen Compendien der Physiologie zu lesen ist (z. B. bei Herrmann, Grundriss der Physiologie S. 394) und ist auch ohne pathognomische oder prognostische Bedeutung für tiefere Erkrankungen des Ohres. Bei acuten und chronischen Eiterungen des Gehörgangs und Mittelohrs hört die Cerumenabsonderung auf, und ist eine Wiederkehr derselben ein Zeichen, dass die Heilung naht oder vollendet ist. Eine plötzlich gesteigerte Secretion des Cerumens (Seborrhagie) wird bei manchen Individuen nach leichten entzündlichen Reizungen des Gehörganges (Hyperämie) beobachtet, nachdem leichte schmerzhafte Empfindungen und Hitzegefühl im Ohr voraufgegangen sind. Es erscheint dann statt wachsartig von öliger Consistenz und hellgelblicher Farbe. Der Zustand ist zuweilen schnell vorübergehend, zuweilen sehr langwierig und habituell. Die bekannten obturirenden Cerumenpfröpfe, die in allen Lebensaltern vorkommen (10 % aller Ohrenkranken), am häufigsten jedoch im Greisenalter, können aus einer derartigen congestiven Seborrhagie entstehen, wenn längere Retention und Eindickung des Secretes durch Verdunstung des flüssigen Theils stattfand. Gewöhnlich aber entstehen dieselben, ohne dass von einem derartigen acuten Beginn der Hypersecretion irgend etwas bemerkt wurde. Nach der seit v. Tröltsch allgemein gewordenen Anschauung sind sie das Product langdauernder Retention ohne entzündliche Ursache. Die älteren Autoren supponirten allerdings für dieselben in allen Fällen eine solche und zwar entweder eine acute und chronische [1]) oder chronische [2]) allein. Manche Leute neigen zu häufigen Recidiven solcher Pfropfbildungen, und es bleibt zu untersuchen, ob denselben nicht organische Veränderungen der Hautdrüsen, Hyperplasien derselben oder Entartungen der Drüsenepitelien zu Grunde liegen. Erfüllt der Propf den Gehörgang vollständig bis zum Trommelfell, was in den meisten Fällen nicht der Fall ist, so erkennt man nicht selten nach

[1]) Kramer, Erkenntniss und Heilung der Ohrkrankheiten. Berlin 1836. S. 126.

[2]) Itard (l. c. I. S. 337) und Baum (Wallstein, Dissert. de quibusdam Otitidis ext. formis. 1846. S. 4).

der Entfernung an seinem innern Ende einen vollständigen Abdruck des Trommelfells mit dessen Attributen. Auch am Trommelfell selbst sind Epitelialveränderung und Verfärbungen an der Stelle sichtbar, wo der Propf angelegen hatte. Abgesehen von der secundären entzündlichen Reizung der Haut, welche sogar zur Entstehung von Granulationen im Gehörgang Veranlassung geben kann, vermögen die Pfröpfe zu Druckatrophie und Usur des Trommelfells zu führen, noch häufiger durch Impression des Trommelfells Verwachsungen desselben mit der innern Paukenhöhlenwand zu begünstigen, ja sogar den knöchernen Gehörgang abnorm zu erweitern und zu usuriren. v. Tröltsch hat einen Fall [1]) beschrieben, wo eine solche Pfropfbildung wahrscheinlich die Ursache eines lethal verlaufenen Erysipelas faciei geworden ist. Andrerseits sind solche Pfröpfe nicht selten complicirt mit andern, von ihnen völlig unabhängigen tieferen Erkrankungen des Ohres, z. B. öfters mit Synostose des Stapes, wovon schon Morgagni [2]) ein Beispiel erwähnt.

Die aus dem Gehörgang entfernten Pfropfbildungen zeigen eine verschiedenartige Beschaffenheit. Manche bestehen fast nur aus dem Secret der Talg- und Schweissdrüsen, andere vorwiegend aus lamellös angeordneten Epidermismassen (handschuhfingerförmigen Epidermisblindsäcken, welche mit dem Drüsensecret erfüllt sind). Ausserdem finden sich darin Haare, rundliche oder ovale Körper vom Aussehen der Corpora amylacea, jedoch ohne deren bekannte Reaction gegen Jod-Schwefelsäure, zuweilen ein Acarus, Schimmelpilze, auch beliebige Fremdkörper als Kern solcher Pfropfbildungen. Die Oberfläche ist zuweilen glänzend durch Cholestearinkrystalle.

Symptome sind Schwerhörigkeit hohen Grades, Ohrentönen, Gefühl von Schwere im Kopf, Schwindel. Nur wenn ein völlig luftdichter Abschluss des Gehörganges besteht oder der Pfropf dem Trommelfell partiell aufliegt, treten diese Symptome hervor. Auf die Grösse und Härte des Pfropfes kommt es dabei nicht an. Mitunter liegt nur eine dünne Schicht von verhärtetem Cerumen dem Trommelfell auf oder im sogenannten Sinus des äussern Gehörganges, womit der spitze Winkel bezeichnet wird, den die untere Wand des Gehörganges mit dem Trommelfell bildet, und die Symptome sind doch sehr belästigend. Die Symptome sind constant oder intermittirend, je nach der vollständigen oder unvollständigen Aufhebung der Zuleitung des Schalls durch Lageveränderung oder Aufquellung des Pfropfes. Zuweilen entsteht constant nur bei der Rückenlage das Gefühl von Dumpfheit und Sausen im Ohr, während es mit dem Aufrichten wieder verschwindet. Auch durch stärkere Bewegungen des Unterkiefers oder durch Erschütterung des ganzen Körpers z. B. beim Fahren kann dieser Wechsel der Symptome hervortreten, bei feuchter Luft, beim Waschen durch Eindringen von Wasser etc. Als ein seltneres Symptom eines tief liegenden Pfropfes, welcher partiell dem Trommelfell anliegt, wurde mir mehrfach die Angabe gemacht, dass ein knarrendes Geräusch im Ohr bei der Respiration empfunden wurde, vermuthlich vermittelt durch eine respiratorische Bewegung des Trommelfells bei aussergewöhnlicher Tubenweite. In höchst seltenen Fällen können bei nervös

[1]) Arch. f. Ohrenheilkde. VI. S. 48.
[2]) De sedibus et causis morborum. lib. I. cp. XIV. art. 11.

reizbaren Personen feste Pfropfbildungen aus Epidermis im Gehörgang ähnlich wie andere Fremdkörper Veranlassung geben zu ernsten cerebralen Symptomen (Krampfzufällen, Erbrechen), die sofort aufhören, wenn jene entfernt sind.

Diagnose. Reicht der obturirende Pfropf weit nach vorn im Gehörgang, so kann er gewöhnlich schon unter directem Einfall des Lichtes beim Anziehen der Ohrmuschel erkannt werden. Für tiefer sitzende ist eine äusserst geringe Uebung in der otoscopischen Untersuchung hinreichend, um die Diagnose zu stellen. Trotzdem sind Irrthümer häufig. Am leichtesten sind Verwechslungen möglich mit Blutextravasat im Gehörgang, mit eingetrockneten Eitermassen, mit Pilzwucherungen, mit Cholesteatom. Zuweilen wird die Diagnose erst nach der Entfernung des vermeintlichen Cerumenpfropfes durch genauere Untersuchung der entfernten Massen und der tieferen Ohrtheile, besonders des Trommelfells, mit Sicherheit zu stellen sein.

Prognose. Um vor der Entfernung eines im Gehörgang erkannten, einseitigen Cerumenpropfes wissen zu können, ob damit die belästigenden Symptome verschwinden werden, ist die Benutzung der Stimmgabel zu empfehlen. Wird das Tönen derselben von der Mittellinie des Scheitels nicht auf dem verstopften allein oder sehr verstärkt wahrgenommen, so ist der Pfropf jedenfalls complicirt mit einer Erkrankung des Nervenapparats. Wird die Stimmgabel verstärkt wahrgenommen nach der verstopften Seite, so ist dadurch die Complication mit einem Mittelohrleiden nicht ausgeschlossen. Derartige Complicationen giebt es, wie oben gesagt, verschiedenartige und ziemlich häufige. Die Neigung zu recidivirenden Pfropfbildungen geht nicht selten tieferen Erkrankungen des Ohres vorauf (Sclerose der Paukenschleimhaut, Nerventaubheit). Ob in solchen Fällen ein ätiologischer Zusammenhang zwischen beiden Erkrankungsformen besteht, etwa unter dem Einfluss trophischer Störungen (Roosa), ist nicht erwiesen.

Therapie. Bei mangelnder Cerumensecretion und davon abhängigem lästigen Gefühl von Trockenheit und Jucken im Ohr empfiehlt sich das zeitweise Bestreichen der Gehörgangswände mit Vaseline, dem ein minimaler Zusatz von Jod beigesetzt werden kann. Bei Neigung zu Seborrhagie nutzen schwach adstringirende Bepinselungen (Tannin, Blei).

Die in früherer Zeit fast allgemein übliche instrumentelle Entfernung der obturirenden Cerumenpfröpfe mit einem Daviel'schen Löffel oder ähnlichen hebelartigen Instrumenten, wodurch sie aus ihrer Lage gehebelt und in einem Stück entfernt werden sollten, ist ganz verlassen worden, weil dies häufig nicht ohne Schmerzen und Nebenverletzungen im Ohre abgeht. Einer geschickten Hand gelingt dies alte Verfahren zweifellos häufig ganz gut, besonders wenn dabei das Auge die Hand leitet, schonender aber, vorsichtiger und sicherer ist es jedenfalls, die Entfernung stets nur durch Ausspritzen mit warmem Wasser zu bewirken, und sich bei sehr festen Pfröpfen vorheriger erweichender Einträufelungen zu bedienen. Nach Marc d'Espine's[1]) Versuchen löst sich verhärtetes Cerumen am schnellsten durch Aetzkali- oder Aetznatronlösung (0,25 : 30) oder Lösung von kohlensaurem

[1]) Arch. génér. 1852. April.

Kali (1,5 : 30) und sind dies auch diejenigen Mittel, welche zu dem gedachten Zwecke heute meist in Anwendung kommen. Wegen der zu befürchtenden entzündlichen Reizung des Gehörgangs möchte es jedoch sehr rathsam sein, niemals von diesen Lösungen in obiger Concentration Gebrauch zu machen, sondern sich mit viel schwächeren Lösungen zu begnügen (z. B. Kali carbonicum 0,5 : 30) und den Patienten darauf vorzubereiten, dass bei deren Anwendung durch Quellung des Pfropfes seine Beschwerden zuerst zunehmen werden. Insbesondere ist davor zu warnen, solche stärkeren alkalischen Lösungen dem Kranken zu längerem Selbstgebrauch in die Hand zu geben, weil hinter dem vermeintlichen einfachen Cerumenpfropf ein Trommelfelldefect vorhanden sein kann, durch den die Lösung in die Paukenhöhle eindringen und hier die heftigsten Entzündungen erregen kann. Soll das Ausspritzen mit Wasser allein zum Ziel führen, ist mitunter viel Geduld nöthig. Statt einer einfachen Spritze mit stumpfem Ansatz[1]) kann man sich mit Vortheil einer Clysopompe bedienen, deren Strahl man nach Einführung eines Ohrtrichters direct gegen einen Rand des Pfropfes richtet. Sobald sich das Wasser an einer Stelle einen Weg zwischen Gehörgangswand und Pfropf gebahnt hat, pflegt er gewöhnlich in toto bald an den Ohreingang vorzurücken und kann dann mit der Pinzette entfernt werden. Verzögert sich dies unerwartet lange, so ist rathsam, sich durch den Spiegel über die Ursache des Hindernisses der Entfernung von Zeit zu Zeit zu orientiren. Nachträglich muss man sich mit dem Reflector überzeugen, dass der Gehörgang wirklich frei geworden, denselben gut austrocknen und mit Watte verstopfen, um das Ohr vor Kälte und starkem Schall zu schützen. Bei Vernachlässigung dieses Verschlusses für einige Tage können schmerzhafte Entzündungen folgen, die sogar, wie ich es erlebt habe, durch Betheiligung des Mittelohres und Ausdehnung der Entzündung auf den Warzenfortsatz einen ernsten und lebensgefährlichen Character annehmen können. Geringere Entzündungen, die auf den Gehörgang beschränkt bleiben, können folgen trotz dieser Vorsichtsmassregel und trotz kunstgerechten und schonenden Verfahrens beim Ausspritzen. Man könnte denken, dass die durch den Druck des Pfropfes lange Zeit belastete und ischämische Haut bei Nachlass desselben in den plötzlich veränderten Circulationsverhältnissen ein zu acuten Entzündungen disponirendes Moment findet.

Mit der Entfernung des obturirenden Pfropfes verschwinden in der Regel alle Beschwerden plötzlich und vollständig; oft aber auch nur unvollständig, und dann handelt es sich um tiefere Complicationen, deren Natur durch weitere genaue Untersuchung festgestellt werden muss. Ist das Sausen nur schwächer, das Gehör zwar besser wie vorher, aber nicht normal geworden, so handelt es sich möglicherweise um ein eingesunkenes Trommelfell und die nachfolgende Luftdusche durch den Catheter kann vollständige Beseitigung aller Beschwerden herbeiführen. Oder es handelt sich um die Residuen früher überstandener Eiterungen des Mittelohrs, um alte persistente Perforationen, Narben oder Verkalkungen des Trommelfells, die gewöhnlich keiner weiteren Therapie zugängig sind. Aendert sich gar nichts in den Beschwerden

[1]) Spitz zulaufende Ansätze sind verwerflich, wegen der Möglichkeit der Verletzungen des Gehörgangs und Trommelfells.

nach der Entfernung des Pfropfes, so kann die Ursache liegen in andern tieferen Erkrankungen der Paukenhöhle (Sclerose mit Ankylose des Steigbügels) oder des Nervenapparats. Letztere sind prognostisch nicht immer absolut ungünstig, sondern scheinen in einzelnen Fällen durch die langdauernde Belastung des Schallleitungsapparats und Labyrinthes herbeigeführt zu werden, wenigstens spricht dafür das langsame Verschwinden der Symptome nach Befreiung des Ohres.

Nach der Entfernung fester Epidermispfröpfe sieht man zuweilen an den Wänden des Gehörganges körnige Granulationen, besonders an dessen oberer Wand, aber auch auf dem Trommelfell selbst, die unabhängig von einem tieferen Ohrenleiden bestehen und als Folge secundärer entzündlicher Reizung der Haut aufgefasst werden müssen. Werden diese Granulationen, die sich gewöhnlich schon während des Ausspritzens durch Blutung verrathen, nicht hinterher durch Aetzungen mit Lapis entfernt, so ist dem Kranken nicht dauernd geholfen. Zweimal ist mir der Fall vorgekommen, dass nach der Entfernung von obturirenden Cerumenpfröpfen ohne nachweisbare tiefere Complication trotz Restitution des Hörvermögens ein subjectives Ohrgeräusch entstand, was vorher nicht dagewesen sein sollte. In dem einen Fall war dies Geräusch von pulsirendem Character und äusserst quälend und zeigte sich hartnäckig gegen jede Therapie. Im zweiten Falle war es ein continuirliches Zischen, was ebenfalls nicht wieder verschwand. Der Zusammenhang zwischen der Entstehung dieser Geräusche und der Entfernung des Pfropfes blieb mir vollständig unerklärlich. Gehörverschlechterung nach Entfernung vermeintlicher einfacher Cerumenpfröpfe kommt häufiger vor, wenn dahinter ein Trommelfelldefect und Paukeneiterung besteht. In diesen Fällen besserte der Pfropf durch Druck auf das Trommelfell das Gehör in ähnlicher Weise, wie man dies in vielen Fällen durch das sogenannte künstliche Trommelfell (s. § 35) erzielt. Es handelt sich hierbei aber nicht um das, was man Cerumenpfropf nennt, sondern um einen verhärteten Pfropf aus einem Gemisch von Eiter und Epidermis, dessen Entfernung schon zur Verhütung weiterer Eiterretention und zur Behandlung des Grundleidens durchaus nothwendig war.

Bei der seltenen, aber zuweilen hartnäckigen Seborrhoe des äussern Gehörganges bilden sich Borken von trockenem Sebum auf der Gehörgangshaut, oft gleichzeitig an der Ohrmuschel und deren Umgebung, die sich schnell wieder bilden, wenn sie entfernt sind. Röthe und Infiltration der Haut, wie beim Eczem, fehlen. Für die Therapie genügt, das Ohr alle vier Wochen auszuspritzen.

§ 18. Der Furunkel oder die Follikularentzündung im Gehörgang

bietet keine besondern Eigenthümlichkeiten und kommt in jedem Alter vor, zuweilen in epidemischer Verbreitung (Bonnafont, l'Union 1863), primär ohne tiefere Erkrankung des Ohres oder secundär bei Paukenhöhleneiterung. Von unsern poliklinischen Ohrenkranken litten im Verlauf von 20 Jahren durchschnittlich 3,3 % an Furunkeln.

Der gewöhnlichste Sitz desselben ist die vordere untere Wand des knorpligen Gehörganges, doch kann er an jeder Stelle entstehen,

wo der Hautüberzug Haarfollikel trägt, in welche Spaltpilze einwandern sollen. Dass bei unverletztem Epitel durch dieselben Entzündungen erregt werden können, ist in hohem Grade unwahrscheinlich. Fand doch Eberth als regelmässiges Attribut des Cerumens Bacterien. Nach Verneuil sollen die Ohrfurunkel stets Schweissdrüsenabscesse sein. Die zur Stütze dieser Behauptung angeführten Gründe sind aber nicht beweisend. Oft folgen mehrere Furunkel hintereinander, bei manchen Menschen hartnäckig viele Jahre hindurch. Bei grossen Furunkeln kommt es durch Schwellung der Umgebung zum vorübergehenden Abschluss des Gehörgangs. Sitzt der grosse Furunkel vorn am Eingang und ist der Hautüberzug noch dick und blass, so kann bei oberflächlicher Untersuchung der Eindruck einer Verwachsung des Gehörgangs entstehen.

Die Diagnose beruht auf dem Nachweis einer circumscripten, bei Berührung mit dem Trichterrande oder der Sonde schmerzhaften Anschwellung der Gehörgangswand, die gewöhnlich von geröthetem Hautüberzug bedeckt ist. Ist der ganze Gehörgang schlitzförmig verengt, so kann der Nachweis des Sitzes des Furunkels einige Schwierigkeit bieten und nur durch genaue Abtastung mit der Sonde festgestellt werden. Verwechslung ist möglich mit secundären Gehörgangsabscessen bei Mittelohreiterungen, die überwiegend häufig an der hintern-obern Wand des Ganges zu Stande kommen. Die grössere Verbreitung der Anschwellung, die geringere Schmerzhaftigkeit bei der Berührung, die längere Dauer der Erkrankung und die schwereren Symptome, welche vorhergegangen sind, können vor dieser Verwechslung, welche für die Prognose bedeutungsvoll ist, schützen. Complication des Gehörgangsfurunkels mit einfachem acuten Paukenhöhlencatarrh ist häufig, zu gewissen Zeiten fast Regel. Als Folgezustände des Furunkels sind Oedem am Warzenfortsatz ohne Druckempfindlichkeit des Knochens, schlitzförmige Verengung des Gehörgangs bekannt und eine massenhafte Epidermis-Abstossung, durch welche der Ohrkanal nachträglch verstopft werden kann. Ausserdem kann durch wuchernde Granulationen an den Rändern der spontanen Aufbruchsstelle ein Ohrpolyp vorgetäuscht werden.

Die subjectiven Symptome sind je nach dem Sitze und der Grösse des Furunkels sehr verschieden. Bald nur ein Verstopfungsgefühl im Ohr ohne nennenswerthen Schmerz, bald die heftigsten Schmerzen bei jedem Versuch, den Unterkiefer zu bewegen und bei der leisesten Berührung des Ohres und dessen Umgebung, mit Fieber. Der Grund dieser Verschiedenheit liegt in den anatomischen Verhältnissen. In der Tiefe, wo sich wenig subcutanes Zellgewebe findet und das entzündlich geschwellte Gewebe durch die unnachgiebige Unterlage eingeschnürt wird, sind die Schmerzen viel heftiger, als wenn der Furunkel am Eingange des Gehörganges seinen Sitz hat. Schwerhörigkeit und Ohrensausen wird bemerkbar bei Complication mit Paukenhöhlencatarrh oder bei völliger Verschwellung des Gehörgangs; Ohrensausen aber auch ohne solche Complication.

Prognose ist günstig. Die contagiöse Beschaffenheit des aus Ohrfurunkeln entleerten Eiters wird zwar von Einigen behauptet, ist aber nicht mit Sicherheit erwiesen. Fälle von maligner Furunculose im Gehörgang mit lethalem Ausgang durch Thrombophlebitis und metastasirende Pyämie sind mir nicht vorgekommen. Zertheilung kommt vor, aber der gewöhnliche Verlauf ist Eiterung und Aufbruch

des Abscesses, der zwischen dem dritten und achten Tage zu erfolgen pflegt, mit nachfolgender Ausstossung des „Eiterpfropfes". Damit hören plötzlich alle Beschwerden auf, wenn nicht, wie es häufig zu geschehen pflegt, in der Nähe des ersten Furunkels sich ein zweiter entwickelt. Die chronische Furunculose kann sich zu einem langwierigen und qualvollen Leiden gestalten.

Therapie. Je heftiger die Schmerzen, je stärker die Schwellung im Gehörgang ist, desto frühzeitiger ist die dreiste Spaltung des Furunkels nothwendig (Fig. 42). Dadurch hören nicht nur die Schmerzen schnell auf, sondern es werden auch die Recidive neuer Furunkel in der Umgebung verhütet. Die Incision soll da gemacht werden, wo die grösste Erhebung der cirumscripten Geschwulst im Gehörgange sichtbar ist. Diese zu erkennen, gelingt bei nur einiger Uebung in der Otoscopie fast immer. Gelingt dies nicht, so soll da eingeschnitten werden, wo sich die grösste Schmerzhaftigkeit bei Betastung mit der Knopfsonde unter gleichzeitigem Gebrauch des Reflectors ergiebt. Sind gleichzeitig mehrere Furunkel vorhanden, wodurch der Anschein einer diffusen phlegmonösen Entzündung des Gehörgangs entstehen kann, so müssen mehrfache Incisionen gemacht werden. Die Nachbehandlung besteht in hydropathischen Ueberschlägen über das Ohr (darüber Guttaperchapapier und wollene Binde), welche so lange fortgesetzt werden müssen, meistens einige Tage, bis jeder Druckschmerz am Ohre aufgehört hat. Das zu den Ueberschlägen verwendete Wasser muss gekocht haben und kann mit einem Zusatz von Borsäure (2—3 %) oder Sublimat (0,1 %) versehen werden. In den Gehörgang wird ein Streifen Mullgaze, in Bleiwasser oder Sublimatlösung getaucht, eingeschoben. Die völlige Entleerung des Zellgewebspfropfes und die Entfernung nachträglicher Ansammlung von Epidermis im Gehörgang ist zu überwachen. Wird der Einschnitt nicht erlaubt, oder sind die Schmerzen überhaupt nicht sehr erheblich, so kann beim ersten Beginn des Furunkels, ehe es zur Eiterbildung gekommen ist, durch ein sehr intensives Bestreichen der Gehörgangshaut mit Höllenstein in Substanz, was natürlicherweise bei tief sitzenden Furunkeln nur unter Beihülfe und Controlle des Reflectors auszuführen ist, gerade so wie beim beginnenden Panaritium die Entzündung vollständig coupirt werden. Ob die zu gleichem Zwecke von Hüter empfohlene subcutane Injection einiger Tropfen einer 5%igen Lösung reiner Carbolsäure, wodurch die eingewanderten Micrococcen, welche nach dessen Anschauung die Furunculosis hervorrufen, getödtet werden sollen, dasselbe leistet, vermag ich aus eigener Erfahrung nicht zu bestätigen.

Fig. 42. Messer für Furunkel im Gehörgang mit Daviel'schem Löffel. Nach v. Tröltsch.

Einträufelungen jeder Art und häufige Einspritzungen in den Gehörgang sind zu unterlassen, weil sie den ganzen Hautüberzug des Gehörgangs und Trommelfells maceriren und das Auftreten neuer Furunkel

begünstigen. Die früher sehr üblichen Kataplasmata sind entschieden nachtheilig, weil diffuse Eiterungen dadurch erzeugt werden, die sogar nach Perforation des Trommelfells auf das Mittelohr übergreifen können. Haben sich wuchernde Granulationen an der spontanen Aufbruchsstelle eines Furunkels gebildet, müssen sie durch Aetzung mit Höllenstein in Substanz beseitigt, oder wenn sie grösser sind, mit der Wilde'schen Schlinge abgeschnürt werden.

Gegen die zuweilen längere Zeit zurückbleibende Verengung des Gehörganges nutzt das tägliche Einlegen von cylindrischen Stücken Pressschwamm, die durch öfteres Aufgiessen von Wasser aufquellen müssen und am äusseren Ende mit einer Fadenschlinge zu versehen sind, an der der Kranke den Schwamm selbst herausziehen kann. Der Pressschwamm passt gar nicht für das progressive acute Stadium der Entzündung, wo er den Schmerz unerträglich steigert, sondern erst nach Verheilung der Incisionen. Er darf mit seinem innern Ende die Oberfläche des Trommelfells nicht berühren.

Bei chronischer Furunculosis haben sich mir, wenn nicht squamöses Eczem oder Pruritus des Gehörgangs mit häufiger mechanischer Reizung ätiologisch nachweisbar ist, die eine besondere Therapie erheischen würden, lauwarme locale Ohrbänder mit 1% Lösung von Kalium sulfuratum während der entzündungsfreien Zeit (6 Wochen hindurch, täglich 1—2 mal ½ Stunde lang), in den hartnäckigsten Fällen als heilsam erwiesen [1]).

Von Allgemeinbehandlungen, Abführkuren, innerlichem Gebrauch von Solutio arsenicalis Fowleri habe ich in hartnäckigen Fällen keinen Nutzen gesehen.

§ 19. Otitis externa diffusa.

Entzündung der Auskleidung des Gehörgangs kommt in den verschiedensten Abstufungen vor (vom Erythem bis zur Periostitis) und ist als primäre, nicht traumatische Erkrankungsform selten, und dann bei Erwachsenen meist nur Vorläufer oder Begleiterscheinung acuter Entzündungen des Mittelohres (sympathische Entzündung Toynbee's). Häufiger wird sie im ersten Kindesalter isolirt beobachtet, aber auch hier oft mit Otitis media purulenta verwechselt. In den weitaus zahlreichsten Fällen profuser Otorrhoe handelt es sich nicht um primäre Otitis externa, sondern die Quelle der Eiterung ist im **mittleren** Ohr und der Eiter fliesst nur durch eine Lücke im Trommelfell und durch den Gehörgang ab.

Als Ursachen sind bekannt Kälte und Hitze, künstliche Reizung des Gehörgangs [2]), acute und chronische Exantheme, Erysipelas faciei

[1]) Zum Beweise will ich einen Patienten anführen, der von 1861—1878 einen genauen Kalender über seine Gehörgangsfurunkel geführt hat. Er hatte in diesem Zeitraum abwechselnd in beiden Ohren 282 mal an Furunkeln gelitten, am häufigsten im Spätherbst, am seltensten im Frühjahr. Dabei war hinreichend Zeit und Gelegenheit gewesen, uns von der Erfolglosigkeit aller bisher empfohlenen Behandlungsmethoden chronischer Furunculose zu überführen. Seit dem methodischen Gebrauch der Ohrbäder mit Kalium sulfuratum ist er seit 4 Jahren frei von Furunkeln geblieben.

[2]) Zu Simulationszwecken werden derartige Reizungen nach den Mittheilungen von Prof. Zaufal von Soldaten häufiger hervorgebracht durch Emplastrum

et capitis, scrofulöse Diathese. Von der durch Pilzwucherungen herbeigeführten Form, die bei Erwachsenen vielleicht das grösste Contingent zur Otitis externa diffusa liefert, wird wegen des eigenthümlichen Verlaufes und der abweichenden Therapie unter Otomycosis in § 21 besonders gehandelt werden.

Symptome. Die diffuse Otitis externa beginnt unter Hitzegefühl, Jucken, stechendem Schmerz, dann folgt Ohrensausen und Gehörsverminderung. Der Schmerz wird gesteigert bei Kieferbewegungen und bei Druck auf den Tragus und auf die Gehörgangswände. Hörschwäche wird nur bemerkbar, wenn und so lange die Schwellung zum Verschluss des Kanals geführt hat oder wenn das Trommelfell durch Theilnahme an der Entzündung erheblich alterirt ist. Ohrensausen wird sicher verursacht durch Verschluss des Kanals, wird aber auch ohne solchen bei Hyperämie des Trommelfells empfunden, mit deren Ablauf es verschwindet.

Objectiv zeigt die otoscopische Untersuchung an den Gehörgangswänden Hyperämie und geringe Schwellung, die am meisten ausgesprochen erscheint in der Nähe des Trommelfells und am Trommelfell selbst, so dass die Begrenzung zwischen Gehörgang und Trommelfell undeutlich kennbar wird. Um das Trommelfell zur Ansicht zu bringen, muss der Ohrtrichter sehr vorsichtig eingeschoben werden. Ist das Trommelfell wegen der Verschwellung des Gehörgangs nicht mehr zu übersehen, so kann im ersten Kindesalter die differentielle Diagnose zwischen Otitis externa diffusa und Otitis media purulenta nicht immer sogleich mit Bestimmtheit gestellt werden und der weitere Verlauf muss die Entscheidung bringen. Bei älteren Kindern und bei Erwachsenen ist dies jedoch möglich durch Benützung der Auscultation des Ohres und genaue Hörprüfung.

Sehr bald folgt Zerfall und Abstossung der Epidermis und damit kann die Entzündung in ganz leichten Fällen ihr Ende erreichen. Gewöhnlich aber kommt es bald, am zweiten oder dritten Tage, zur Oberflächeneiterung. Die aus dem Gehörgang sickernde Flüssigkeit ist anfangs serös, später eitrig und von gelber Farbe, nie schleimig. Schleimig eitriger Ausfluss deutet stets auf Betheiligung des Mittelohrs an der Entzündung. Der flüssige Bestandtheil der eitrigen Absonderung ist Transsudat aus den stark erweiterten Gefässen. Kommt es zu Gefässrupturen, so kann der Eiter vorübergehend blutig sein. Wahrscheinlich durch Beimischung von Drüsensecreten ist der besonders bei ganz kleinen Kindern auffallend schnell sich entwickelnde aashafte Geruch bedingt, der die Angehörigen in Schrecken setzt und irrthümlich oft als ein Zeichen von Caries betrachtet wird.

Mit Eintritt der Eiterung lassen gewöhnlich die Schmerzen nach und es erfolgt schnelle Heilung. Die Entzündung kann sich aber von den Cutiselementen aus auch weiter in die Tiefe ausdehnen und auf das subcutane Zellgewebe fortschreiten. In demselben kommt es zu reichlicher Neubildung von rundlichen Zellen (Phlegmone des Gehörgangs) und Abscedirung. Wird nicht durch frühzeitige tiefe Incisionen

---

cantharidum, was sich bei der otoscopischen Untersuchung durch den Nachweis von Canthariden fragmenten im Gehörgang leicht erkennen lässt.

Hülfe geschafft, kann es zur Verjauchung, ja sogar zu eitriger Sinusthrombose und Septicämie kommen.

Im inneren Theil des knöchernen Gehörganges, wo das subcutane Zellgewebe fehlt und der Cutisüberzug sehr verdünnt ist und eigentlich nur ein von Epidermis überzogenes Periost darstellt, dicht am Trommelfell nur 0,1 mm dick, wird die Entzündung zur Periostitis. Die Diagnose derselben basirt auf einer diffusen Röthung und Schwellung mit concentrischer Verengung im knöchernen Theil des Gehörgangs, die bei Berührung mit der Knopfsonde gleichmässig schmerzhaft ist und unter Fieber eintritt. Die Schwellung wächst schnell bis zum völligen Verschluss des Gehörgangs. Es kommt zu fistulösem Durchbruch des Hauptüberzuges und ausgedehnten Ablösungen desselben vom Knochen. Die durch die Fistelöffnung eingeführte Sonde zeigt den Knochen in grösserer Ausdehnung entblösst. Die Entzündung kann sich ausbreiten auf das äussere Periost des Warzenfortsatzes. Das Zellgewebe in der Umgebung des Ohres ist hart infiltrirt, zuweilen in weiter Verbreitung und es bilden sich Senkungsabscesse in der Umgebung des Ohres. Dabei kann das Trommelfell und die Paukenhöhle völlig intact bleiben und es ist in diesem Fall eine wesentliche Gehörsverminderung nur so lange zu constatiren, als völliger Abschluss des Gehörgangs durch die entzündliche Schwellung herbeigeführt wird. Trotz des regelmässig protrahirten Verlaufes kann die Entzündung auch bei weithin blossliegenden Knochen ohne Necrose heilen. Bei Vernachlässigung kann aber ohne Theilnahme der Paukenhöhle und ohne Perforation des Trommelfelles der Tod durch eitrige Sinusthrombose oder Meningitis erfolgen.

Das Vorkommen einer primären Perichondritis des Gehörgangs ist anatomisch nicht erwiesen. Nach der Beobachtung bei Lebzeiten hat das Vorhandensein einer solchen, bei manchen sehr schmerzhaften und langwierigen Entzündungen von mehrmonatlicher Dauer, bei denen die Schwellung auf den knorpligen Gehörgang beschränkt bleibt und es zu tiefen sinuösen Senkungsabscessen und Bildung fistulöser Gänge unter der Haut des Gehörgangs kommt, einige Wahrscheinlichkeit. In keinem der von mir beobachteten Fälle kam es indessen zur Ausstossung des necrotischen Knorpels.

Fälle von „croupöser“ Entzündung des äusseren Gehörgangs im knöchernen Theile desselben und am Trommelfelle beschrieb Bezold[1]). Weder Fieber, noch eine Allgemeinerkrankung bestand dabei. (Vgl. darüber unter Entzündung des Trommelfells § 26.)

In chronischer Form kommt die Otitis externa diffusa zuweilen vor, ohne dass ein acuter schmerzhafter Beginn die Krankheit eingeleitet hat. Der Gehörgang ist wenig geschwellt, die Haut macerirt, mit missfarbigen und übelriechenden Krusten aus Eiter und Epidermis bedeckt, darunter kleine Granulationen. Das Trommelfell erscheint abgeflacht, mit verdickter Cutisschicht oder mit körnigen Granulationen bedeckt. Die dadurch veranlasste Eiterung kann reichlich und hartnäckig sein.

Als Ausgänge und Folgezustände von Otitis externa sind zu nennen:

1) Granulationswucherungen (polypöse Excrescenzen) von der

[1]) Arch. f. Ohrenheilkde. XIV. S. 65.

Cutis ausgehend, welche zuweilen den Gehörgang ganz erfüllen und der Trommelfelloberfläche das Aussehen einer granulirenden Wundfläche geben können.

2) Wiederholte Desquamation der Epidermis.

3) Verdickung des Trommelfells durch Hypertrophie des Cutisüberzuges.

4) Ulceration und Perforation des Trommelfells von aussen nach innen, sehr selten in Folge von Retention des Eiters im Gehörgang.

5) Neubildung strangförmiger Brücken, welche die Wände des Gehörganges mit einander verbinden.

6) Verengerungen, zuweilen nur durch Verdickung der Cutis bedingt, zuweilen aber auch durch gleichzeitige diffuse Osteophyten und Hyperostose. Im knorpligen Theil, besonders am Uebergang des knorpligen Gehörgangs in den knöchernen, kommt es zu ringförmigen Stricturen durch narbige circuläre Verdichtung des Bindegewebes. Derartige Verengerungen und Stricturen des Gehörgangs können zu sehr gefährlichen Complicationen von Mittelohreiterungen durch Eiterretention werden, ebenso wie Verwachsungen nach Verletzungen (1 mal mit Abreissung der Ohrmuschel), Lupus, Verbrennungen und Scharlachdiphtheritis.

Es handelt sich dabei entweder um einen membranösen diaphragmaartigen Verschluss, der im centralen Theil eine oder mehrere feine Oeffnungen hat, oder der knöcherne Theil des Ganges ist vollkommen erfüllt durch ein neugebildetes fibröses Gewebe, oder ein durch Hyperostose hochgradig stenosirter Gehörgang ist in dem restirenden Spalt des Lumens häutig verwachsen.

In einem Fall doppelseitiger Verwachsung bei einem 21jährigen Mann, nach Scharlach im 2. Lebensjahre entstanden, mit doppelseitiger Facialisparalyse und linksseitiger Hemiplegie combinirt, konnte ich constatiren, dass laute Sprache in der Nähe gut, leise Worte in 1 Zoll Distanz, und einzelne Flüsterworte nur unmittelbar an der Ohrmuschel unsicher verstanden wurden. Die Taschenuhr wurde beim Andrücken an die Ohrmuscheln und Warzenfortsätze gehört, alle Stimmgabeltöne vom Schädel sehr gut. Durch Auscultation bei der Luftdusche durch den Catheter war links deutliches Blasegeräusch hörbar. An das Resultat dieser Hörprüfung wird man sich erinnern müssen, ehe man sich dazu entschliesst, zur Hörverbesserung derartige Verwachsungen operativ zu beseitigen. Höherer Grad von Taubheit als der hier beschriebene, zeigt mit Bestimmtheit, dass hinter der Verwachsung im Gehörgang wesentlichere Alterationen bestehen werden.

7) Bei kleinen Kindern Fortsetzung der Entzündung und Eiterung gegen die Parotis und das Kiefergelenk durch die bis zum vierten Jahre normal vorhandene Ossificationslücke in der vordern untern Wand des Gehörgangs.

8) Lethaler Ausgang durch Meningitis, eitrige Thrombose des Sinus transversus ohne Perforation des Trommelfells und ohne Mittelohreiterung (nur in wenigen Fällen constatirt).

Prognose ist fast ausnahmslos günstig. Chronische Fälle sind oft zwar recht hartnäckig, heilen aber schliesslich mit wesentlicher Hörverbesserung. Lethaler Ausgang ist nur in einigen wenigen Fällen beschrieben und durch die Section erwiesen worden.

Therapie. In den leichtesten Fällen erfolgt Spontanheilung. Bei heftigeren Schmerzen wirken Blutegel, dicht vor den Tragus applicirt, schnell erleichternd. Die Bissstellen sind sorgfältigst zu schützen vor der Berührung mit dem Gehörgangssecret. Dauert der

Schmerz fort trotz der Blutegel, was nur ausnahmsweise der Fall sein dürfte, wenn sie an der richtigen Stelle und in einer dem Alter entsprechenden Anzahl gesetzt waren, so können Instillationen einer Morphiumlösung in den Gehörgang zur Erleichterung desselben benutzt werden. (Stündlich einige Tropfen einer Lösung von 0,1 Morphium aceticum auf 5,0 Wasser.) Bei Eintritt von Eiterung ist die Ausspülung des Gehörgangs mittelst Irrigator oder Spritze mit einer lauwarmen antiseptischen Lösung (0,5% Carbolwasser, 3% Borsäurelösung) nothwendig mit nachfolgender Austrocknung und Verschluss des Gehörgangs durch Borwatte. Bei Säuglingen ist die gründliche Ausspülung des noch sehr engen Gehörgangs nicht ganz leicht und muss den Angehörigen genau gezeigt werden. Die Ausspülung soll nicht häufiger gemacht werden als es nöthig ist, um das angesammelte Secret zu entfernen, und der Kranke soll, um den Abfluss desselben zu begünstigen, auf dem kranken Ohre liegen. Bei reichlicher Secretion empfiehlt sich, um der Entstehung von Erosionsgeschwüren vorzubeugen, das Einschieben von Wieken aus entfettetem Mull oder Charpie (die zuvor in 5% Carbolsäure eine halbe Stunde lang ausgekocht und wieder getrocknet sein muss), welche so oft erneuert werden, als sie sich mit Eiter durchtränkt zeigen. Hört die Eiterung unter diesen Massregeln nicht nach einigen Tagen auf, so empfehle ich, sobald jede Druckempfindlichkeit an der Umgebung des Gehörgangs aufgehört hat, lauwarme Instillationen von stark verdünntem Bleiessig einigemal täglich zu wiederholen. Die jedesmalige Portion wird in einem Reagenzglase frisch bereitet und zwar anfangs auf 20 Tropfen destillirten Wassers 1 Tropfen, allmälig mehr Bleiessig zugesetzt und diese Lösung 10 Minuten im Ohr gelassen bei horizontaler Lage des Kopfes, selbstverständlich nach sorgfältigster Reinigung und Austrocknung des Gehörgangs. Führt dies Mittel nicht zur Heilung, so ist entweder die Applicationsweise eine unzureichende, besonders was die vorausgehende Reinigung des Gehörgangs betrifft, oder die Diagnose ist falsch. Es handelt sich um mehr als um eine superficielle Otitis externa diffusa. Auch in den chronischen Fällen führt die Bleilösung in zunehmender Concentration bei der nöthigen Ausdauer gewöhnlich zur Heilung. Statt dessen können aber auch die schneller heilsamen Bepinselungen mit caustischer Lapislösung (3—4%) in Anwendung kommen, die freilich nur von geübter Hand und unter Anwendung des Spiegels ausführbar sind.

Die Therapie bei Phlegmone, Perichondritis und Periostitis besteht in möglichst frühzeitigen, mehrfachen und langen tiefen Incisionen in den Gehörgang und hydropathischen Umschlägen. Letztere sind fortzusetzen bis zum Aufhören der Schmerzhaftigkeit gegen Druck. Bei Zellgewebsinfiltration in der Umgebung des Ohres ist Jodanstrich von bewährtem Nutzen. Uebrigens die grösste Reinlichkeit durch häufige Ausspülungen des Gehörganges mit antiseptischen Lösungen (1% Carbolsäure, 3% Borsäure) und die Verhütung von Eiterretention in der Tiefe des Gehörgangs durch Einschieben von Wieken aus desinficirter weicher Mullgaze oder Charpie. Bei zu engen fistulösen Oeffnungen in der Gehörgangshaut Dilatation derselben. Bei erheblicher Stenose des Gehörgangs nach Aufhören der Schmerzen täglich erneuertes Einlegen von desinficirtem Pressschwamm, um die abgelöste

Haut an den blossgelegten Knochen anzudrücken. Statt des Pressschwammes genügt nach einiger Zeit, wenn die Stenose nachlässt, feste Tamponade des Gehörgangs mit Wundwatte, unter Vermeidung jeden Druckes auf das Trommelfell. Unter dieser Therapie habe ich die ausgedehntesten Ablösungen der Gehörgangshaut wieder am Knochen anheilen sehen, wenn noch keine Necrose bestand. Kommt es zu dieser, so muss die Lösung des schalenförmigen Sequesters abgewartet werden, worüber in der Regel mehrere Monate vergehen und dann die Extraction desselben erfolgen. Die Grösse derselben ist mitunter so beträchtlich, dass eine Verkleinerung des Sequesters voraufgeschickt werden muss. Einer speciellen Berücksichtigung bedürfen einige der oben zusammengestellten Ausgänge und Folgezustände der Otitis externa.

Kleinere Granulationswucherungen sind durch Aetzungen mit Lapis in Substanz zu beseitigen, grössere und gestielte mit der Wildeschen Schlinge abzuschnüren und nachträglich ihr Wurzelrest zu ätzen. Das Aetzen geschieht am einfachsten und zweckmässigsten mit einem Stückchen Draht, dessen Spitze in geschmolzenen Höllenstein getaucht ist. Verdickungen des Trommelfells durch Hypertrophie der Cutisschicht und recidivirende Epidermisdesquamation des Gehörgangs weichen wiederholten Bepinselungen mit caustischer Lapislösung (2—3 %). Auch Bepinselungen mit Jodglycerin und Instillationen von Sublimatlösung (0,2%) werden hierbei empfohlen. Strangförmige Brücken im Gehörgang bedingen keine Hörstörungen und erheischen also auch nur dann eine operative Beseitigung durch Excision oder Ausbrennen mit dem Galvanocauter, wenn sie hinderlich sind für Diagnose oder Therapie tieferer Erkrankungen. Chronisch entzündliche Verengerungen, wenn sie nicht vorwiegend durch Hyperostose bedingt sind, weichen häufig der systematischen Compression durch Pressschwamm oder Laminariacylinder. Für beide ist die sichere Fixirung mit einer Fadenschlinge am äussern Ende geboten, damit sie nicht über die Verengung hinaus in die Tiefe schlüpfen können, aus der sie möglicherweise nach weiterer Aufquellung äusserst schwer zu entfernen sein könnten.

Bei diaphragmaartigen häutigen Verwachsungen des Gehörgangs kann durch circuläre Excision der Membran hart an der Gehörgangswand und nachfolgendes Einlegen von Laminariacylindern das Lumen des Gehörgangs dauernd wiederhergestellt werden, wie ich mich an einem später zur Section gekommenen Falle [1]) überzeugen konnte. Vier Jahre später ist ein auf gleiche Weise geheilter Fall von Ladreit de Lacharrière [2]) publicirt worden. Der einfache Kreuzschnitt mit Abtragung der Lappen und das nachträgliche Einlegen von Bleidraht oder Bleiröhren verhütet nach meiner Erfahrung nicht die Wiederverwachsung, ebensowenig wie das Ausbrennen mit dem Galvanocauter. Knöchere Verwachsung oder drohender Verschluss durch Hyperostose, die sich zuweilen unter acuten Symptomen verhältnissmässig rasch entwickeln kann, ist, wenn Eiterretention dadurch herbeigeführt wird, durch schichtenweises Abtragen mit Hohlmeissel und Hammer so weit zu beseitigen, dass ein für den Abfluss des Eiters hinreichendes Lumen geschaffen wird. Diese Operation kann wesentlich

[1]) Arch. f. Ohrenheilkde. III. S. 234.
[2]) Annales des maladies de l'oreille etc. T. IV. S. 142. 1878.

erleichtert werden durch die voraufgeschickte Ablösung und Vorklappung der Ohrmuschel und des knorpligen Gehörganges (vgl. § 21 unter Exostosen) und ist jedenfalls in ihrem Verlauf und Folgen leichter zu übersehen als Operationen mit bohrerförmigen Instrumenten (Drillbohrer), die ebenfalls bei erworbenem knöchernen Verschluss des Gehörganges in Anwendung gebracht wurden (Moos, Virchow's Archiv Bd. 73. S. 154).

§ 20. Geschwürsbildung.

Es giebt einfache Erosionsgeschwüre am Eingang des Gehörganges bei Entzündungen mit profuser, besonders jauchiger Eiterung und bei vernachlässigtem nässenden Eczem, tiefer dringende Geschwüre bei Diphtheritis, bei Syphilis, bei Caries und Necrosis, bei Epitelialkrebs. Im Ganzen sind derartige Ulcerationsvorgänge im Gehörgange selten, ihre Diagnose aber von practischer Wichtigkeit, weil sie unter der gewöhnlichen Therapie der Otitis externa diffusa nicht zur Heilung kommen. Das Erosionsgeschwür heilt schnell unter Bepinselungen mit caustischer Lapislösung und Einführung von Charpiewieken, die mit der gleichen Lösung getränkt werden. Das diphtheritische Geschwür, welches ebenso wie die Diphtheritis der Ohrmuschel bei Intertrigo nur dann entstehen kann, wenn die Gehörgangshaut aus irgend einem Grunde ihre Hornschicht eingebüsst hat, übrigens auch selbständig ohne gleichzeitige Diphtheritis der Schlund- und Mittelohrschleimhaut vorkommen kann, ist äusserst schmerzhaft und bedarf, obschon die Prognose sonst günstig zu stellen ist, sorgfältiger Beachtung, weil narbige Verengerungen und Verwachsungen des Gehörganges nach Verheilung des Geschwürs zurückbleiben können. Therapeutisch sind empfohlen das Bestäuben der Geschwürsfläche mit Salicylpulver 1mal täglich (Urbantschitsch, Lehrbuch S. 131), wodurch aber anhaltende heftige Schmerzen entstehen können, Auftragen von 10% Salicylspiritus mittelst Watte 1—2mal täglich (Burckhardt-Merian) nach vorangehender Entfernung der Membranen und Ausspritzungen mit sehr verdünntem Salicylspiritus (1—2 Theelöffel auf 100,0 Wasser). Statt dieser schmerzhaften Therapie empfahl Gottstein als ebenso wirksam zur Auflösung der Membranen prolongirte Ohrbänder (15 Minuten) von Aqua calcis und nachfolgende Ausspritzungen mit 1% Carbolsäurelösungen. Statt letzterer kann man sich auch der 2—3%igen Borsäurelösungen und der Einstäubung von Borsäurepulver bedienen. Die bei constitutioneller Syphilis vorkommenden Geschwüre, welche ich einseitig und doppelseitig, am Eingang des Gehörganges oder tiefer, wo der knorplige Theil an den knöchernen grenzt, gesehen habe, kommen bei normalem Trommelfell und gesundem Mittelohr vor, häufiger allerdings neben chronischer Paukeneiterung mit Perforation des Trommelfells. Sie sind ringförmig, mit schmutzig grauweissem Belag und können durch ihre stark geschwellten Ränder eine erhebliche Verengerung des Gehörganges bedingen. Die Lymphdrüsen in der Umgebung des Ohres sind constant dabei stark angeschwollen und anderweitige Zeichen constitutioneller Syphilis fehlen nie. Die schnell und sicher wirkende Therapie besteht in sehr energischer Aetzung mit Lapis in Substanz, ein schmerzhaftes aber auch zuverlässiges Verfahren.

Die häufigste Ursache von Geschwüren im Gehörgang sind Caries und Necrose. Insbesondere bei letzterer sieht man oft vor der vollständigen Lösung des Sequesters Hautgeschwüre entstehen, die schnell verheilen, wenn der Sequester extrahirt ist. Aber auch bei Caries des Mittelohrs ohne Necrose sah ich groschengrosse Geschwüre in der untern Wand des Gehörganges entstehen, deren Ursache nicht in Arrosion durch profuses jauchiges Secret liegen konnte und die nach Touchiren mit Lapis schnell verheilten.

Der in sehr seltenen Fällen im Gehörgang primär entstandene Epitelialkrebs wird unter Neubildungen § 22 seine Erwähnung finden. Für frühzeitige Diagnose ist die mikroskopische Untersuchung von Theilen der Geschwürsfläche unerlässlich und entscheidend.

§ 21. Parasiten.

Während thierische Parasiten (Milben, Gregarinen) speciell Dermanyssus avium, Symbiotes, Dermatophagus, Dermatodectes schon seit längerer Zeit von den Veterinärpathologen als keineswegs seltene Vorkommnisse im Gehörgang mancher Thiere (Rind, Pferd, Hund, Katze, Kaninchen, Ziege) erkannt worden sind, wo sie zu Entzündungen oder zu tiefgreifenden necrobiotischen Zerstörungsprocessen (bis ins Labyrinth) Veranlassung geben, ist das Uebergehen derselben in das menschliche Ohr, Acarus folliculorum ausgenommen, bisher nicht constatirt, obwohl bei dem innigen Verkehr vieler Menschen mit Katzen und Kaninchen dies sehr wahrscheinlich ist. Dagegen finden sich pflanzliche Parasiten (Aspergillus glaucus und niger, Ascophora elegans, Trichothecium roseum, Mucor mucedo), wie die neueren Beobachtungen gelehrt haben, sehr viel häufiger, als man nach den vereinzelten Mittheilungen darüber aus älterer Zeit, die eigentlich nur als Curiositäten galten, anzunehmen geneigt war. Erst als durch eine bezügliche Mittheilung des Verfassers im Jahre 1865 zuerst die Aufmerksamkeit der Ohrenärzte auf die praktisch wichtige Bedeutung der Ohrpilze und die davon abhängigen Symptome allgemein gelenkt war, liefen bald von allen Seiten und aus allen Ländern, zuerst aus Russland, auffallend spät aus England und Dänemark, einschlägige Mittheilungen ein, so dass gegenwärtig die Thatsache vollkommen festgestellt ist, dass pflanzliche Parasiten, vorzugsweise Schimmelpilze (Aspergillus niger), ziemlich häufig im Gehörgange des Menschen ihren Boden und ihre Nahrung finden und sehr hartnäckige und häufig recidivirende Entzündungen des äusseren Gehörganges und Trommelfelles hervorrufen können, die vielleicht die häufigste Form von nicht traumatischer Otitis externa darstellen, welche bei Erwachsenen gefunden werden. In dem gesunden Hautüberzuge des Gehörgangs kann kein Schimmelpilz fortleben und fructificiren; dazu ist nöthig, dass schon eine abnorme Beschaffenheit, vielleicht Lockerung der Epidermis, eine Excoriation oder oberflächliche Entzündung der Haut bestanden hat. Nach unserer Auffassung handelt es sich nicht um eine parasitäre Entzündung, sondern die Pilzwucherung auf und in der Epidermis ist ein zufälliges, aber bedeutungsvolles Accidens der Entzündung. Durch dieselbe kommt ein neuer Reiz hinzu, Hyperämie und Exsudation steigern sich, die Anhäufung der Pilze

kann die Entfernung des Secrets und der sich losstossenden Epidermislagen verhindern und schliesslich den medianen Theil des Gehörganges verstopfen. Auch die Oberfläche des Trommelfelles kann mit Pilzen besät sein und bei bestehenden Defecten in demselben, selbst die Schleimhaut der Paukenhöhle.

Die Diagnose der Otomycosis ist beim Lebenden häufig mit Sicherheit schon mit unbewaffnetem Auge zu stellen. Man erkennt auf das deutlichste die der Gehörgangswand meist in inselförmigen Gruppen aufsitzenden Pilzfäden mit ihren Fruchtträgern, die sich am markantesten abheben, wenn sie von schwarzer Farbe sind, oder man sieht auf dem Trommelfell eine eigenthümliche weisslich-filzige Auflagerung. In vielen Fällen bleibt jedoch die Diagnose ohne Benutzung des Mikroskops zweifelhaft. Am häufigsten dürfte ohne solche die Otomycosis verwechselt werden mit chronischem Eczema squamosum. In einigen wenigen Fällen sind auch Ohrpilze von dunkelrother Farbe im Gehörgang gefunden werden (Otomyces purpureus). Von den objectiven Symptomen sind characteristisch und müssen deshalb stets zur mikroskopischen Untersuchung auffordern geringe und vorwiegend seröse Absonderung des Gehörgangs und massenhafte Desquamation mit Anhäufung macerirter Epidermis, zwischen welcher die Pilze vegetiren. Besteht eine profuse Eiterung, so finden die Pilze keinen geeigneten Boden. Das hervorragendste subjective Symptom ist unerträgliches Jucken im Gehörgang, daneben können zeitweise Schmerzen und die aus der Verstopfung des Ganges resultirenden Symptome bestehen, welche wir bei den Secretionsanomalien bereits kennen lernten. Dieser Pruritus kommt allerdings auch in ähnlich qualvoller Weise vor bei reichlichen Bacterien in spärlichem Eiter, bei Eczem und als reine Neurose des Ramus auricularis nervi vagi ohne jede Erkrankung der Haut, vorwiegend bei Frauen, jedoch am häufigsten entschieden bei Pilzen, und sollte deshalb stets an die Möglichkeit dieser Ursache dabei gedacht werden. Die mikroskopische Untersuchung ergiebt nicht immer durch das erste Präparat eine zuverlässige Auskunft, weil die zur Untersuchung aus dem Gehörgang entnommenen Theile ungeeignet waren. Nur bei den hochgradigsten Fällen genügt jedes Stückchen der weissen hautartigen Masse, welche den medialen Theil des Gehörganges auskleidet oder erfüllt, um überall die Schimmelpilze sofort in Masse zu finden. Bei geringeren Graden ist es am sichersten ein Stückchen noch festhaftender Epidermis von der Wand abzuziehen und dieses sorgfältig unter Zusatz von Kalilauge zu zerzupfen. Das einfache Abschaben von der Oberfläche des Gehörgangs mit einem Messerrücken genügt meistens nicht zum Nachweis der Pilze. Das Vorkommen scheint verschieden häufig zu sein nach Ständen und Racen. Bezold (l. c.) bestimmte sie für seinen Beobachtungskreis (München) auf 1,5 % aller Ohrenkranken. Aus den statistischen Berichten aller übrigen Beobachter ergiebt sich ein geringerer Procentsatz, bei mir 0,1 %. Dass bei den untersten Klassen, die durchschnittlich weniger auf Reinlichkeit zu halten gewohnt sind, die Otomycosis häufiger ist, wie in höheren Ständen, scheint nicht der Fall zu sein. Im Gegentheil wird von einigen Beobachtern geradezu angeführt, dass die meisten Fälle in den höheren Ständen getroffen werden. Dies muss auf zufällige Vorkommnisse bezogen werden, so lange nicht sehr grosse Zahlen zur

Begründung dieses Verhältnisses angeführt sind. In der poliklinischen Praxis wird vielleicht die Diagnose nur deshalb seltener gestellt, weil bei der Kürze der Zeit das Mikroskop seltener zu Rathe gezogen wird. Dass in einzelnen Fällen die Uebertragung von Pilzsporen auf den Gehörgang vermittelt werden kann durch unsauber gehaltene Instrumente, besonders unrein gehaltene Stempelspritzen, durch die Einträufelung schimmelhaltiger Lösungen, nach Bezold's Erfahrungen besonders von öligen Flüssigkeiten, die im Ohre ranzig werden und dann einen geeigneten Keimboden für Schimmel abgeben, ist nicht zu bezweifeln. In einer grossen Zahl der von mir gesehenen Fälle war diese Aetiologie mit Bestimmtheit auszuschliessen. Dagegen konnte ich das Schlafen neben schimmelhaltigen Tapeten, auf welche Wreden hinwies, in mehreren Fällen als Ursache der Otomycosis constatiren. —

Prognose. Die Otomycosis kann sehr hartnäckig sein, ist aber in allen Fällen vollständig und dauernd heilbar. Dass durch die Wucherung von Schimmelpilzen Perforation des Trommelfells von aussen nach innen herbeigeführt werden kann, ist von Bezold und Politzer behauptet worden. Mir ist kein Fall davon vorgekommen und wo ich eine Perforation neben Pilzwucherung fand, war dieselbe nach der Anamnese und nach ihrer Beschaffenheit als vorher schon vorhanden oder durch Complication mit Otitis media entstanden, zu betrachten.

Nach einer Beobachtung Politzer's [1]) sollen die Schimmelpilze allerdings in die Lamina propria des Trommelfells eindringen können. „Die mikroskopische Untersuchung zeigte die zusammengedrängten circulären Fasern von einer Anzahl von Mycelfäden umsponnen.“ Allein es handelte sich dabei um ein Trommelfell, das bereits bis auf den peripheren Rest zerstört war.

Nach völliger Heilung der Otomycosis kann ein nervöses Ohrentönen auftreten, dessen genetischer Zusammenhang mit jener unklar ist.

Therapie. Durch reinigende Ausspritzungen mit warmem Wasser, auch wenn sie längere Zeit fortgesetzt werden, heilt eingewurzelte Otomycosis in der Regel nicht. Dies könnte nur ausnahmsweise von Erfolg sein, in ganz leichten Fällen, wo die Pilze noch nicht von den tieferen Epidermislagen umwuchert sind. Das Nachwachsen der Pilzbeschläge auf Trommelfell und Gehörgangswände geschieht mit einer überraschenden Geschwindigkeit, innerhalb weniger Tage. Um die Pilzsporen, welche bei der gründlichsten Reinigung nicht zu entfernen sind, zu tödten, bedarf man der parasiticiden Mittel. Die Auswahl unter denselben ist ziemlich reichhaltig. Bei der Beurtheilung der Wirkung derselben kommt viel darauf an, in welcher Weise die vorausgehende Reinigung des Gehörgangs gehandhabt wird. Das sicherste Mittel bleibt wirkungslos, wenn es ungenügend applicirt wird. In einzelnen Fällen trotzt das Leiden lange und hartnäckig jeder Therapie. Von den zahlreich empfohlenen Mitteln lassen Carbolsäure und Salicylsäure (1—2 %), Borsäure (3—4 %), Lösungen von Calcaria hypochlorosa (0,4 %) zuweilen ganz im Stich. Für den Augenblick schnell hülfreich, besonders für die subjectiven Beschwerden, erweist sich der

[1]) Wien. med. Wochenschr. 1870. Nr. 28.

zuerst von Küchenmeister [1]) empfohlene verdünnte Alcohol, indessen sind Recidive danach gewöhnlich, weil selbst längere Einwirkung von Alcohol die Keimkraft der Sporen nicht aufhebt.

Der absolute Alcohol wird nicht immer gut ertragen, sondern verursacht zuweilen beträchtliche Reizung und verschlimmert die begleitende Entzündung. Am meisten bewährt und in den hartnäckigsten Fällen bei der nöthigen Consequenz zur Heilung führend, fand ich 0,6 % Lösungen von Kali hypermanganicum. Die bräunlichen Beschläge, die dadurch im Gehörgang entstehen, muss man ruhig sitzen lassen, bis sie sich von selbst abstossen. Unter denselben findet kein Nachwachsen der Pilze statt. Die Anwendung muss sehr lange fortgesetzt werden, 6—8 Wochen und länger, wenn eine dauernde Heilung erzielt werden soll.

Vor jedem erneuten Eingiessen der Lösung in den Gehörgang, was am besten des Abends geschieht, wird das Ohr mit lauwarmem Wasser ausgespritzt, hinterher mit Borwatte zugestopft. Spirituöse Lösungen von Kali hypermanganicum bieten keinen Vortheil vor wässerigen und veranlassen noch leichter wie diese schmerzhafte entzündliche Reizung des Gehörgangs, auf deren Dauer die Einträufelung stets zu unterbrechen ist.

Wegen der Langwierigkeit und Umständlichkeit dieser von mir bewährt gefundenen Behandlung mit Kali hypermanganicum machte ich im Laufe des letzten Jahres einige Versuche mit der neuerdings von Theobald empfohlenen Therapie: Einstäubung von Zincum oxydatum und Acidum boricum $\overline{aa}$ nach Ausspritzung und Austrocknung des Gehörgangs. Der Erfolg war schnell und zufriedenstellend, ob von Dauer, vermag ich noch nicht zu beurtheilen. Versuche mit Einstäubung der Borsäure allein hatten ein negatives Resultat und veranlassten Entzündung. Ueber das von Blake als besonders wirksam empfohlene Natron subsulfurosum (0,13 : 30 Wasser) habe ich keine eigene Erfahrung. —

Dass gelegentlich auch Insekten (Musca, Pulex, Myriapoden) und deren Larven in den Gehörgang des Lebenden gerathen und von da, bei vorher bestehenden Zerstörungsprocessen, auch in das mittlere Ohr eindringen können, sei nur der Vollständigkeit wegen an dieser Stelle nebensächlich bemerkt, ebenso, dass sich im Eiter des Gehörgangs häufig zahlreiche Bacterien und Vibrionen finden. Die Insekten sind unter Fremdkörper Cap. XVII. besprochen.

§ 22. Von Neubildungen

im äussern Gehörgang kommen ausser Polypen, die wir im Zusammenhang mit den Mittelohrpolypen besprechen wollen (§ 36), vor: Exostosen, Milium, Atherom, Cholesteatom, Angiom, Papillom, Epiteliom, Enchondrom, Sarcom, Cylindrom.

Exostosen.

Der Gehörgang ist ein Prädilectionsort für die Entwicklung von Exostosen und zwar gehen sie am häufigsten von der hintern-obern

[1]) Parasiten. 2. Abth. Leipzig 1855. S. 120.

Wand desselben aus, am Beginn des knöchernen Gehörganges oder dicht vor dem Trommelfell (Fig. 43), am seltensten von der vorderen Wand. Sie sind am häufigsten mit breiter Basis aufsitzend, viel seltener gestielt, nicht unähnlich verknöcherten Polypen mit glatter oder höckriger Oberfläche, in ihrem Bau entweder elfenbeinartig oder spongiös. Aus der spongiösen Exostose kann die elfenbeinartige werden, vielleicht auch umgekehrt. Beide sind nur Entwicklungsstadien desselben Zustandes. Meist sind mehrfache Exostosen (Fig. 44) vorhanden und gleichzeitig in beiden Gehörgängen; zuweilen ganz symmetrisch in Bezug auf Form und Sitz. Durch dieselben kann das Lumen des Gehörganges fast ganz oder ganz aufgehoben werden (Fig. 45) und sie können solche Grösse erreichen, dass sie ohne Spiegel am Ohreingange sichtbar sind. Solange noch eine schlitzförmige Oeffnung des Gehörganglumens übrig bleibt, ist keine Beschwerde damit verbunden,

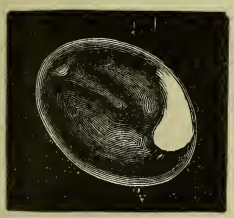

Fig. 43. Exostose an der hintern Wand des Gehörgangs, nahe vor dem Trommelfell.

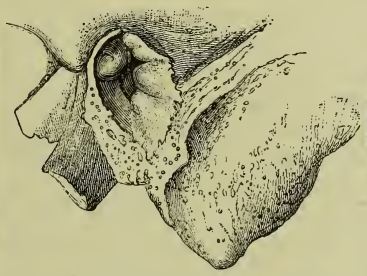

Fig. 44. Mehrfache Exostosen des Gehörgangs. Nach Welker (Archiv für Ohrenheilkde. Bd. I. Taf. II. Fig. 7).

Fig. 45. Exostosen im Gehörgang.
a vor der Operation,
b nach der Operation.
(Nach Lucae, Archiv für Ohrenheilkde. Bd. XVII. S. 255.)

vor allen Dingen durchaus keine Hörstörung bemerkbar. Sehr leicht aber kommt es zu solchen unter diesen Verhältnissen entweder durch Ansammlung und Retention von Drüsensecret und Epidermismassen hinter oder zwischen den Exostosen, oder durch einen entzündlichen Zustand des Hautüberzuges, mit luftdichtem Verschluss des Gehörganges. Dieser Zusammenhang der Dinge wird bei der Beschränktheit des Gesichtsfeldes in der Tiefe häufig verkannt und führt zu diagnostischen Irrthümern. In Bezug auf die Aetiologie ist nur festgestellt, dass diese Exostosen häufiger beim männlichen Geschlechte und hereditär vorkommen. Welcker fand sie auffallend oft an den Schädeln überseeischer Racen. Dass chronisch entzündliche Processe im mittleren und äusseren Ohr, Ostitis und Periostitis, die Entstehung begünstigen, wie schon von Wilde und Rau hervorgehoben wurde, ist allseitig zugestanden, doch mögen die hierbei als „Exostosen“ bezeichneten buckelförmigen, halbkugligen oder spitzigen Knochenauswüchse wohl nur die Bedeutung der Osteophyten haben. Besonders wichtig ist die häufige Coincidenz von Exostosen mit Mittelohreiterung. In vielen andern Fällen finden sich Exostosen ohne jede voraufgegangene Entzündung im Ohre bei Menschen, die überhaupt nie krank gewesen sind und wo durchaus keine Ursache für die Entstehung nachweisbar ist. Die früher besonders betonten ätiologischen Momente, wie Gicht, Rheumatismus (Toynbee) und Syphilis sind von den Beobachtern der Neuzeit als nicht hinreichend begründet erkannt.

Subjective Symptome treten bei Exostosen erst hervor, wenn sie zu Abschluss des Gehörganges führen; dann entstehen die bei Verschluss des Gehörganges bekannten Symptome, zuweilen ziemlich plötzlich, Taubheit, Ohrensausen, Druckgefühl, Schwindel. Durch Druck der Exostose gegen die gegenüberliegende Knochenwand des Gehörgangs oder durch zwei sich entgegenwachsende Exostosen, wie in Fig. 45, kann unter lebhaften Schmerzen eine Entzündung im Gehörgang entstehen, die zu Granulationswucherungen auf den Druckflächen führt und durch Retention des Eiters hinter der verengten Stelle sehr bald Perforation des Trommelfells und Eiterung der Paukenhöhle im Gefolge hat.

Zur Diagnose dient ausser der Besichtigung die Berührung mit der Sonde. Eine Verwechslung mit andern Geschwülsten ist kaum denkbar. Die Empfindlichkeit der Exostose bei Berührung mit der Sonde ist um so grösser, je tiefer sie sitzt. Dies mag abhängen von der grössern Empfindlichkeit des dünneren Hautüberzuges im innern Theil des Gehörgangs überhaupt, obwohl der Hautüberzug der Exostose selbst so verdünnt angetroffen wird, dass die Knochenfarbe durchscheint. Dabei kann der Hautüberzug reich an erweiterten Gefässen sein. Viele Exostosen lassen sich diagnosticiren ohne Spiegeluntersuchung. In Bezug auf den Verlauf sind grosse Verschiedenheiten bemerkbar. Manche Exostosen scheinen stationär zu sein, zeigen wenigstens nach Jahren keine merkliche Veränderung ihrer Gestalt und Grösse, andere vergrössern sich schnell. Eine spontane Verkleinerung zeigen nur jene als Osteophyten zu betrachtenden Knochenauswüchse, welche durch chronische Eiterungen des Mittelohres hervorgerufen sind, wenn es gelingt, den Eiterungsprocess zu heilen. Gelingt dies nicht, so bilden grosse Exostosen mit drohendem knöchernen Verschluss eine sehr gefährliche Complication der Mittelohreiterung wegen der dadurch begünstigten Eiterretention im Mittelohr. Wird nicht rechtzeitig durch Entfernung der Exostosen für Abfluss des Eiters gesorgt, so kann der Tod durch Meningitis purulenta erfolgen. Beispiele der Art, auch solche, wo in extremis noch die Operation versucht wurde, aber zu spät, sind in grösserer Zahl mitgetheilt.

Therapie. Kleinere Exostosen, welche keine erhebliche Verengung des Gehörgangslumens herbeiführen, bedürfen keiner Behandlung. Die dabei leicht vorkommende Verstopfung des verengten Gehörgangs erfordert Erweichung und Ausspritzung der verstopfenden Massen, die meist aus Epidermis besteht. Ist der Hautüberzug der Exostose dabei entzündlich gelockert und geschwollen, so ist durch Bepinselung mit Lapislösung den zu häufigen Recidiven der Verstopfung leicht abzuhelfen. Ist eine hochgradige Verengung des Gehörgangs durch die Exostose herbeigeführt, so dass nur noch ein feiner Schlitz des Lumens restirt oder ist es bereits zum Abschluss des Gehörgangs gekommen mit den oben erwähnten Symptomen, so ist die Verkleinerung oder Entfernung der Exostose indicirt, und zwar dringend, wenn dahinter eine Eiterung im Mittelohr besteht, und bereits Zeichen von Eiterretention vorhanden sind. Als Heilmittel der Taubheit und der begleitenden Symptome wird die operative Entfernung meist nur in Frage kommen, wenn der knöcherne Abschluss doppelseitig besteht, oder wenn das zweite Ohr aus andern Ursachen unheilbar taub ist.

Zur Vermeidung überflüssiger Operationen ist es vielleicht nützlich, hier noch einmal hervorzuheben, dass es nicht ganz selten an der obern Wand des Gehörgangs nahe vor dem Trommelfell Exostosen giebt, die völlig symmetrisch auf beiden Seiten vorhanden sind und bei Jahre lang fortgesetzter Beobachtung durchaus keine Neigung zur Vergrösserung erkennen lassen. Es ist wahrscheinlich, dass es sich hierbei um congenitale Exostosen handelt, die ursprünglich vom Annulus tympanicus ihren Ausgang genommen haben, oder wie Moos annimmt, „aus irritativen Vorgängen zu der Zeit, zu welcher der Annulus tympanicus mit der Schuppe des Schläfenbeins verwächst, hervorgehen."

Die zur allmäligen Verkleinerung der Exostosen des Gehörgangs von Toynbee empfohlene Behandlung — Jod örtlich und innerlich — hat sich als erfolglos erwiesen. Wo sie genutzt haben soll, handelt es sich vielleicht um die Folgen chronischer Periostitis ossificans, wo man in seltenen Ausnahmsfällen auch eine spontane Rückbildung erfolgen sieht oder zuweilen auch eine Verkleinerung durch periodisch wiederholte Blutentziehungen mit dem künstlichen Heurteloup'schen Blutegel am Warzenfortsatz (v. Tröltsch)[1]) oder mit natürlichen Blutegeln an den Gehörgang erzielt. In ähnlichen Fällen knöcherner Verengerung des Gehörgangs durch Otitis mit drohendem Verschluss mag auch der von Stromeyer (l. c. II. S. 93) empfohlene innerliche Gebrauch des Jodkaliums Nutzen gebracht haben. Von diesen Mitteln wird man einen versuchsweisen Gebrauch nicht machen dürfen, wo Lebensgefahr vorliegt, wie bei bestehender Eiterretention, wohl aber bei solchen Exostosen, deren schnelles Wachsthum mit Verschluss des Gehörgangs droht, ohne dass eine Complication mit Mittelohreiterung bereits vorliegt.

Das schnellste und sicherste Verfahren zur Entfernung obturirender, breit aufsitzender Exostosen ist die operative Entfernung mit Hohlmeissel und Hammer. Ist der Sitz der Exostose ein sehr tiefer, so lässt sich nach meiner Erfahrung (Arch. f. Ohrenheilk. XVIII S. 64, 2. Anmerkung) die Operation wesentlich dadurch erleichtern, dass man zuvor die Ohrmuschel mit dem knorpligen Gehörgang von hinten ablöst und nach vorn umklappt (vgl. § 77). Dadurch bekommt man die Exostosen deutlich zu Gesicht und kann ohne jede Schwierigkeit so viel als nöthig erscheint mit dem Meissel entfernen. Freilich muss die Blutung, die anfangs in sehr störender Weise das Gesichtsfeld im Gehörgang verdeckt, erst vollständig sistirt sein. Wird unter den gewöhnlichen antiseptischen Cautelen operirt und die Ohrmuschel genau wieder angenäht, so erfolgt die Heilung per primam und die Reaction gegen den Eingriff ist eine sehr unbedeutende.

Nach unsern bisherigen Erfahrungen darf die operative Entfernung obturirender Exostosen des Gehörgangs mittelst Hohlmeissel und Hammer als gefahrlos betrachtet werden und als ein Mittel, welches dauernde Heilung herbeiführt und lebensgefährliche Folgezustände bei gleichzeitig bestehender Mittelohreiterung abzuwenden im Stande ist. Es ist dies als eine Erweiterung unseres therapeutischen Könnens lebhaft zu begrüssen, denn noch bis zu Toynbee's Zeiten galt die

[1]) Lehrbuch, 7. Aufl. S. 145.

operative Entfernung der Exostosen des Gehörgangs für gefährlich und verwerflich. Die ersten schüchternen Versuche chirurgischer Behandlung derselben, die von Erfolg gekrönt waren, gingen von Bonnafont aus (Druck), nachdem schon einige Decennien früher Syme das Abbrechen gestielter Exostosen als leicht ausführbar gezeigt hatte. Die erste Empfehlung des Hohlmeissels, offenbar aber nicht auf Grund eigener Benützung, findet sich bei Lincke (l. c.).

Gegenüber dieser Meisseloperation, die ich mit den schmalsten und feinsten Hohlmeisseln ausführe, wie ich sie zur Eröffnung des Antrum mastoideum benutze, die nöthigenfalls auch gekrümmt oder mit winklig abgebogenem Handgriff (Fig. 46) benutzt werden können, haben die übrigen Verfahren, die in Anwendung gezogen sind, um auf langsamerem Wege eine Verkleinerung der Exostosen herbeizuführen, nur noch einen historischen Werth. Ich rechne dahin die Compression mit allmälig dickeren Elfenbein- oder Laminariastäben, das Feilen, Bohren, die Electrolyse, die Galvanocaustik.



Fig. 46. Meissel mit winklig abgebogenem Handgriff, nach Kessel.

Mit letzterer ist es, wie mich auch eigene Operationsversuche gelehrt haben, wohl möglich, gute Erfolge zu erzielen, dadurch, dass Ostitis hervorgerufen wird und ein Stück der Exostose sich necrotisch exfoliirt, aber das Verfahren ist sehr viel langwieriger und schmerzhafter wegen der wochenlang andauernden entzündlichen Reaction, als die Meisseloperation. Bei gestielten Exostosen, die auch von solcher Grösse vorkommen, dass ein völliger Abschluss des Gehörgangs dadurch herbeigeführt wird, gelingt es zuweilen mit einem stumpfen hebelartigen Instrument, den Stiel abzubrechen, wie Syme zuerst gethan zu haben scheint. Die in Abbildung (Fig. 47) beigefügte Exostose, welche Taubheit seit 2 Jahren verursacht hatte (Uhr nur bei festem Andrücken hörbar), ist auf diese Weise durch Abbrechen des Stieles von Herrn Dr. Weitz in Pyrmont, einem meiner früheren Assistenten, 1879 aus dem Gehörgang eines ca. 50jährigen Mannes entfernt worden, unter vollständiger Restitution des Gehörs. (Uhr auf 1,2 m Distanz.) Sie wiegt 0,319 g und ging von der hintern Wand aus. Die Stelle, wo die Insertion des Stieles abgebrochen wurde, ist in der Abbildung deutlich erkennbar, ferner eine Usur an der Stelle, wo die Exostose gegen die gegenüberliegende Gehörgangswand angedrückt hatte.

Häufig sind Exostosen im Gehörgang complicirt mit acutem oder

chronischem Catarrh der Paukenhöhle, die besonderer Behandlung bedürfen. Besonders die erstere Complication ist in diagnostischer und therapeutischer Hinsicht von hohem Interesse.

Milium kommt ähnlich wie am Augenlid als weisses, rundes, hirsekorngrosses Knötchen in der Gehörgangswand vor. Es entsteht aus einer verstopften Talgdrüse, bleibt symptomlos und erfordert keine Therapie.

Atherom ist zuerst von Pappenheim[1]) gefunden. Es sass mit einem schmalen Stiele der Haut auf, verstopfte den Gang und bestand aus einer Hülle aus Corium und Epidermis und einem weissen, matt-glänzenden Inhalt von Cholestearin, Epithelzellen, Fettkugeln und Kalkkrystallen. Von neueren Beobachtern sind ähnliche Fälle mitgetheilt worden[2]). Wenn die Symptome des Gehörgangsabschlusses bestehen, kann es mit dem Balge exstirpirt werden. Die von Toynbee unter dem Namen Sebaceous tumours (Balggeschwülste) beschriebenen Geschwülste sind nicht den Atheromen, sondern den Cholesteatomen zuzurechnen.

Cholesteatome, primär im Gehörgang entstanden, sind zwar in grösserer Zahl beschrieben, doch bleibt es zweifelhaft, ob es sich nicht dabei um sog. Cholesteatome der Paukenhöhle resp. des Antrum mastoideum gehandelt hat, welche nach Zerstörung des Trommelfells oder der hinteren Wand des Gehörgangs bis in den Gehörgang vorgedrungen waren. Toynbee schreibt allerdings seinen „Sebaceous tumours“ eine feste bindegewebige Umhüllungsmembran zu, welche vom Grunde des äusseren Gehörganges, nahe dem Trommelfell ausgehen soll (?) und meint, dass durch die Geschwulst der Gehörgang erheblich erweitert und schliesslich der Knochen nach innen durch Druckatrophie perforirt werden könne. Das Trommelfell soll dabei nach ihm oft intact bleiben können und gegen die Labyrinthwand angedrängt, in anderen Fällen aber auch perforirt werden und durch die Oeffnung einen Anhang der Geschwulst in die Paukenhöhle hindurchtreten lassen.

Fig. 47. Gestielte Exostose des Gehörgangs. Nicht ganz doppelte Grösse.

Therapie beim Cholesteatom des Mittelohres.

Angiom kann in sehr seltenen Fällen auf die zwei äusseren Drittel des Gehörganges beschränkt vorkommen und denselben ausfüllen (in einem Fall mit heftigem Reflexhusten), häufiger findet es sich mit Gefässgeschwülsten der Ohrmuschel combinirt.

Die Therapie besteht, wenn die Exstirpation nicht ausführbar ist, und die Compression resultatlos bleibt, in Aetzungen mit Acidum nitricum fumans oder Electropunctur. Die galvanocaustische Schlinge kann zu starken Blutungen führen und ist deshalb zu widerrathen, das Setaceum candens ist von Middeldorpf in anderen Fällen mit Erfolg benutzt worden.

Papillom. Gestielte Warzen mit normaler Cutis überzogen (Haare, Talg und Schweissdrüsen) sind äusserst selten. v. Tröltsch[3]) fand sie 2 mal von der oberen Wand ausgehend, einmal ziemlich nahe dem Trommelfelle.

---

[1]) Specielle Gewebelehre des Gehörgangs. 1840. S. 146.
[2]) Buck, Diagnosis and treatment of ear diseases. Newyork 1880. S. 123.
[3]) Lehrbuch, 6. Aufl. S. 504.

Ich sah ein grosses Papillom an der obern Wand des knorpligen, sonst normalen Gehörgangs bei einem 56jährigen Weibe.

Condylomata lata im Gehörgang secundär Syphilitischer, häufiger bei Weibern, können manchmal zu sehr heftigen Schmerzen mit Verschwellung des Gehörgangs Veranlassung geben.

Epiteliom ist einige Mal, als primär im Gehörgang entstanden, gefunden worden, zuerst von Kessel [1]) an einem anatomischen Präparat in Gestalt einer höckrigen Warze, später von Brunner [2]) bei einer alten Frau an der vordern Wand. Der als primärer Epitelkrebs des Gehörgangs gedeutete Fall von Delstanche [3]) ist in Bezug auf seinen Ausgang mindestens zweifelhaft. In den Fällen, die ich selbst gesehen habe, handelte es sich stets um ein Uebergreifen eines Epitelioms der Ohrmuschel oder der Paukenhöhle auf den Gehörgang.

Enchondrom kann vom Knorpel des Gehörgangs seinen Ausgang nehmen und Parotistumor vortäuschen [4]). Ein verknöchertes Chondrom im äussern Gehörgang, im Verlaufe einer Otitis media purulenta entstanden, entfernte Gruber [5]) mit dem Meissel. Sarcom, und zwar Osteo-Sarcom vom Periost des Gehörgangs ausgehend ist von Buck [6]) beschrieben worden. 4 Monate nach der Exstirpation kein Recidiv.

Als Cylindroma (Schlauchknorpel-Geschwulst) ist einmal von H. Meckel v. Hemsbach eine Geschwulstform beschrieben worden (Charité-Annalen. Bd. VII, S. 105, Fall 2), die nach der heutigen Terminologie als Myxoma cartilagineum (?) zu bezeichnen sein würde.

Bei einem Mann von ca. 40 Jahren hatte sich allmälig ohne besondere Symptome seit einem Halbjahr eine subcutane Geschwulst vor und unter dem äusseren Gehörgang gebildet. Sie wurde von v. Bärensprung exstirpirt. Die knorplige Wand des Gehörganges bildete den Boden der Geschwulst. Nach dem Gehörgang hin waren nur kleine flache gelbliche Knötchen gebildet; nach der äusseren Fläche des Gehörganges dagegen war eine fast wallnussgrosse, gelblich durchscheinende enchondromartige Masse gewuchert, welche aus zahlreichen scharf begrenzten Läppchen bestand. Microscopisch zeigte sich überall gleichmässiger Bau der reinen Schlauchknorpelmassen.

Concretionen aus kohlensaurem und phosphorsaurem Kalk, analog den Nasensteinen, an Ort und Stelle entstanden, sind einige Mal im Gehörgang gefunden. Bei Pferden sollen derartige Concretionen von elfenbeinartiger Beschaffenheit häufiger im Gehörgange vorkommen. —

§ 23. Neurosen des Gehörgangs.

Völlige Anästhesien des Gehörganges neben Anästhesie der concaven Seite der Ohrmuschel werden gefunden bei Lähmung des dritten Astes der Portio major des Quintus. Romberg (Nervenkrankheiten. 3. Auflage, S. 302) beschreibt einen solchen Fall, wo selbst

[1]) Arch. f. Ohrenheilkde. IV. S. 284. 1869.
[2]) Arch. f. Ohrenheilkde. V. S. 28. 1870.
[3]) Delstanche, Arch. f. Ohrenheilkde. XV. S. 21.
[4]) Launay, Gaz. des hôp. 1861. 46.
[5]) Gruber, Wien. med. Presse. 1880. Nr. 7—9.
[6]) Diagnosis and treatement of ear diseases. Newyork 1880. S. 120.

das Hineinhalten einer brennenden Kerze in den Gehörgang keine Empfindung verursachte.

Unvollständige Anästhesien sind häufiger als Symptom von central bedingter Nerventaubheit (Hysterie, Hirntumoren) und als Folge inveterirten Eczems mit Hypertrophie des Corium.

Hyperästhesie vor, während und nach Entzündungen bedarf hier keiner Erwähnung, dagegen das Vorkommen isolirter Gehörgangs-Hyperästhesie ohne irgend welche wahrnehmbare Veränderung der Hautauskleidung. Sie findet sich als Neuralgie und als Pruritus cutaneus.

Die Neuralgie kommt isolirt auf das Gebiet des N. auriculotemporalis vom dritten Aste des Trigeminus vor, der an der vorderen Seite zwischen knöchernem und knorpligem Abschnitt eindringt. Der Schmerz ist beschränkt auf den äussern Gehörgang und die Schläfen gegend. Ein Schmerzpunkt ist an der Schläfe da, wo der N. auriculotemporalis sich über den Jochbogen hinzieht. Die gewöhnlichste Veranlassung ist kalter Wind.

Therapeutisch sind subcutane Morphiuminjection hinter oder unter der Ohrmuschel und gegen Recidive Schutz des Ohres durch eine Ohrenklappe empfehlenswerth.

Pruritus cutaneus als eine primäre und selbständige Krankheit der sensibeln Hautnerven ist ziemlich selten, viel häufiger accidentell und secundär bei Otomycosis, bei chronischem Eczem und bei zahlreichen Bacterien und Vibrionen im spärlichen eitrigen Secret bei Otitis externa diffusa chronica, zuweilen auch neben chronischen Entzündungen des Mittelohrs.

Das oft kaum erträgliche Jucken, welches gewöhnlich intermittirend, seltener anhaltend bei sonst ganz gesunden Individuen im mittleren Lebensalter auftritt, zwingt die Befallenen zu fortwährendem Bohren und Stochern im Ohre, wodurch sehr bald Hyperämien mit vermehrter Abschilferung der Haut, Excoriationen oder diffuse Entzündungen des Ganges herbeigeführt werden. Sind diese Folgezustände bereits eingetreten, was gewöhnlich der Fall ist, wenn die Kranken sich zur Untersuchung stellen, so lässt sich die Diagnose nicht gleich mit Sicherheit stellen, doch wird sie keineswegs durch dieselben ausgeschlossen, wie Gruber[1]) will, nach dem ausser dem Pruritus keine andern subjectiven und objectiven Symptome vorhanden sein dürfen.

Nach Romberg (Nervenkrankheiten, 3. Auflage, S. 125) giebt sich der Pruritus im Gebiete des Ramus auricularis vagi durch gleichzeitigen Reiz zum Husten und zum Erbrechen zu erkennen.

Therapie. Das Kratzen und Stochern im Ohr muss durchaus unterlassen werden, was freilich leichter gesagt als gethan ist. Als Palliativmittel dient Eingiessen von lauwarmem Wasser oder verdünntem Alcohol. Nachhaltiger wirkt Einstäuben von Alaunpulver, oder Einführen von Baumwollentampons, die mit Alaunpulver bestreut sind. Noch sicherer Auspinselung oder Abreibung der Haut mit starken Lapislösungen (4—10 %), was der Arzt selbst machen soll, damit Verletzungen dabei vermieden werden. Coincidiren Menstruationsanomalien, so sind solche bei der Behandlung zu berücksichtigen. Handelt es sich

[1]) Pruritus cutaneus des Gehörgangs. Allg. Wien. medic. Ztg. 1868. Nr. 52.

um vollsaftige Individuen mit Neigung zu Kopfcongestionen, passen Säuren innerlich. Als Specificum in sehr hartnäckigen Fällen kann Solutio Fowleri innerlich versucht werden.

Parästhesien verschiedenster Art kommen im Gehörgang bei Hypochondrie und Hysterie vor.

Capitel V.

Krankheiten des Trommelfells.

§ 24. Bildungsfehler.

Das Vorkommen des congenitalen Defectes des Trommelfells als isolirte Missbildung, ohne gleichzeitigen Defect des knöchernen Gehörganges, ist zweifelhaft. Itard und Cl. Bernhard, neuerdings Bonnafont [1]) und Erhard [2]) wollen Beispiele davon gesehen haben, wo keine Grenzlinie zwischen Gehörgang und Paukenhöhle vorhanden war und sich die Auskleidung beider von völlig gleicher Farbe und Beschaffenheit zeigte. Verwechslungen mit erworbenem Defect des Trommelfells sind um so leichter möglich, weil der Epidermisüberzug des Gehörgangs sich dabei gern über die Paukenschleimhaut fortsetzt. Sicher ist, dass der Defect öfters als congenital angenommen worden ist, wo er offenbar nur durch Krankheit erworben war, z. B. in dem Falle von Elsässer [3]). In jedem Falle muss er als ausserordentlich selten betrachtet werden. Mir selbst ist kein Beispiel davon aus eigener Anschauung bekannt.

Ebenso zweifelhaft ist das Vorkommen von congenitaler Duplicität des Trommelfells. Die mitgetheilten Beispiele davon (Duverney, Köhler, Oberteuffer) beziehen sich auf membranöse Neubildungen im Gehörgang.

Da nach Huschke das Trommelfell im frühesten Embryonalleben gänzlich fehlt und später oben sich zuletzt schliesst, so kann es in seltenen Fällen vorkommen, dass beim Erwachsenen am oberen Rande eine Hemmungsbildung in Gestalt einer Lücke zur Beobachtung kommt. Dieselbe wäre in Analogie zu setzen mit dem Coloboma iridis oder der Lippen- und Gaumenspalte. Sie entsteht dadurch, dass das eigentliche Trommelfell und die Membrana flaccida nicht vollständig zusammenwachsen. Solche Lücken finden sich zuweilen doppelseitig und neben andern Hemmungsbildungen (gespaltener Uvula, v. Tröltsch). Das sogenannte Foramen Rivini (1717 von Prof. Rivinus in Leipzig beschrieben, vorher aber schon [1652] von Marchetti in Padua), war lange Zeit ein Gegenstand lebhafter Controverse [4]). Es wurde als ein

[1]) Lehrbuch. II. Aufl. S. 275.

[2]) Rationelle Otiatrik. S. 14.

[3]) Hufeland's Journal der pract. Heilkunde. 1828. Heft 7. S. 123. Note.

[4]) Geleugnet wurde die Existenz des Foramen Rivini von Hildebrandt, Mayer, Meckel, Rudolphi, Cornelius, Cloquet, Linke, Engel, bezweifelt von Ruysch, Pauli Walter, Casselbohm, Haller, vertheidigt von Colle, Marchetti, Glaser, Rivinus, Munnicks, Cheselden, Teichmeyer, Scarpa, Berres. Als nur ausnahmsweise vorkommende Bildungshemmung wurde das Loch erklärt von Huschke, Hyrtl, Dursy.

normales Attribut des Trommelfells beschrieben, sogar noch in neuester Zeit von Prof. Bochdalek in Prag (1866) [1]). Bald wurde es in die Mitte der Membran verlegt, bald nach oben.

Ein constantes „Foramen Rivini" existirt nicht. In den meisten Fällen, wo ein solches Loch existirt, und das ist in der functionell bedeutungslosen Membrana flaccida gar nicht selten der Fall, ist es Folge von voraufgegangenen Eiterungen oder ein Artefact, nur in sehr seltenen Fällen beim Menschen, häufiger bei Thieren (Insektenfressern) eine angeborene Hemmungsbildung [2]). Wird ein solches angeborenes Loch oben, vor, über oder hinter Proc. brevis mallei frühzeitig erkannt, so könnte durch zweckmässigen Schutz des Ohres vor kaltem Luftzug und Eindringen von kaltem Wasser beim Baden manche Entzündung der Paukenhöhle verhütet werden.

Anomalien der Gestalt, Grösse und Neigung sind häufig, aber irrelevant.

Von Anomalien der Neigung ist hervorzuheben die auffallend senkrechte Stellung des Trommelfells, wie sie häufiger bei musikalisch sehr begabten Menschen gefunden wird, und die nahezu horizontale Lagerung des Trommelfells (beim Neugeborenen normal), wie sie bei Erwachsenen mit angeborener Taubstummheit und bei Cretinismus vorkommt. v. Tröltsch [3]) vermuthet, dass man aus dem Grade der Neigung des Trommelfells am Lebenden möglicherweise bestimmte Anhaltspunkte gewinnen könnte über den höheren und niederen Stand des Keilbeines und die Ausbildungsgeschichte des Schädels überhaupt, dass also ein gesetzmässiger Zusammenhang zu bestehen schiene zwischen Anomalien der Neigung des Trommelfells und der Entwickelung des Schädels. An normalen Gehörorganen Erwachsener bebestimmte v. Tröltsch die durchschnittliche normale Grösse des Neigungswinkels des Trommelfells, d. h. des Winkels, welchen dasselbe mit der oberen (oder hinteren) Gehörgangswand macht auf 140°.

Die angeborenen Anomalien der Neigung dürfen nicht verwechselt werden mit erworbenen Anomalien der Wölbung, was bei der Untersuchung am Lebenden von Ungeübten häufig geschieht.

Der Hammergriff kann der Lamina propria in falscher Richtung eingefügt sein, z. B. nach vorn und unten gerichtet sein, in seiner ganzen Länge oder erst mit seinem unteren Ende, säbelförmig gekrümmt sein.

§ 25. Traumatische Verletzungen des Trommelfells.

Als die wichtigsten Verletzungen des Trommelfells haben wir die Rupturen desselben zu besprechen. Sie fanden sich in meinem Beobachtungskreise etwa in 1% aller Ohrenkranken, in den meisten

---

[1]) Prager Vierteljahrsschr. 1866. Bd. I. S. 33—46. Bochdalek jun. bestätigte (Oesterr. Zeitschr. für Heilkde. 1866. Nr. 32, 33) die Rivini'schen Oeffnungen, resp. Kanäle. Nur ein vorderer Kanal soll ganz constant sein und in die vordere Trommelfelltasche münden. Die äussere Oeffnung am Trommelfell soll umgeben sein von einem wulstigen, deutlich fasrigen Ring (microscopisch).

[2]) Bonnafont, (Traité etc. S. 273) hat 2mal congenitale Oeffnungen im Trommelfell gesehen.

[3]) Lehrbuch. V. Aufl. S. 39.

grösseren statistischen Uebersichten anderer Beobachter in erheblich geringerer Zahl.

Wir unterscheiden nach der Ursache in Rupturen durch directes und indirectes Trauma. Bei den ersteren kommt der verletzende Körper in unmittelbare Berührung mit dem Trommelfell, bei den letzteren handelt es sich um Folgen von Erschütterung der Schädelknochen mit oder ohne Fractur des Schläfenbeins oder um plötzliche Luftdruckschwankungen.

a. Directe Rupturen des Trommelfells.

Durch die Länge und den gewundenen Verlauf des Gehörganges ist das Trommelfell vor directen Durchstossungen durch eindringende spitzige Fremdkörper ziemlich geschützt. Doch passirt es trotzdem nicht selten, dass biegsame spitzige Gegenstände, wie Strohhalme, Schilfstengel, Holzsplitter, Baumzweige so tief in den Gehörgang hineingelangen, dass sie das Trommelfell erreichen und durchstossen; dass ferner beim Kratzen im Gehörgang, was manche Personen mit wahrer Leidenschaft betreiben mit Stricknadeln, Haarnadeln, Zahnstochern, Bleistiften, Federhaltern, Schieferstiften, Ohrlöffeln und ähnlichen Dingen, durch eine plötzliche passive Bewegung des Kopfes oder des Armes der Fremdkörper gewaltsam hineingestossen und das Trommelfell rupturirt wird. Durch unvorsichtigen Gebrauch der Sonde ohne gleichzeitige Beleuchtung des Ohres und durch ungeschickte Extractionsversuche fremder Körper aus dem Gehörgange wird auch von Seiten solcher Aerzte, welche mit der Untersuchung des Ohres nicht vertraut sind, manche Ruptur des Trommelfells herbeigeführt. Ich habe eine grosse Anzahl solcher Fälle frisch nach der Verletzung gesehen, eine noch grössere Anzahl aber chronischer Mittelohreiterungen behandelt, deren Entstehung nach der Anamnese zweifellos auf verunglückte Extractionsversuche eines Fremdkörpers zu beziehen war. Doch haben wir davon noch einmal ausführlicher bei den „Fremdkörpern“ (Cap. XVII.) zu sprechen.

Auch nach unvorsichtigem Gebrauch von Spritzen mit langen spitzigen Ansatzröhren habe ich Ruptur des Trommelfells (vorn-unten) gesehen. Dass bei Einführung von Bougies durch die Tuba die Spitze der Bougie unter pathologischen Lageverhältnissen des Trommelfells dasselbe in seltenen Fällen durchstossen kann, ist schon § 5 erwähnt.

Der Ort, die Grösse und Gestalt der Ruptur ist sehr wechselnd und richtet sich nach der Form und Beschaffenheit des eingedrungenen Körpers und nach der Gewalt, mit welcher er eindrang. Auch die individuell sehr wechselnde Formation des Gehörgangs, die Wölbung des Trommelfells und seine Neigung zur Gehörgangsaxe ist dabei von entscheidendem Einfluss. Spitze Körper machen im Allgemeinen eine rundliche feine Oeffnung, stumpfe ausgedehntere Zerreissungen, welche die Hälfte oder selbst das ganze Trommelfell umfassen können. Die Ränder grösserer Rupturen sind meist unregelmässig, fetzig und blutig suffundirt.

Die Mehrzahl der von mir gesehenen directen Rupturen des Trommelfells betraf das hintere Segment des Trommelfells und zwar

meist den hintern-oberen Quadranten. Diese Thatsache steht im Widerspruch mit den übereinstimmenden Angaben über den Sitz der Ruptur bei den älteren Autoren, welche den hintern-untern Quadranten als den gewöhnlich betroffenen bezeichnen. In noch grösserem Widerspruch befinde ich mich aber mit meinen Beobachtungen am Lebenden mit einigen von Zaufal[1]) angestellten Leichenversuchen in dieser Beziehung, der unter 7 Gehörorganen 6mal die Ruptur in der vordern Hälfte des Trommelfelles vorfand. Zaufal giebt für diese Thatsache, die eigentlich dem Gegentheil von dem entspricht, was man bei der grösseren Blossstellung und dem stärkern Nachauswärtsliegen der obern und hintern Partie des Trommelfells erwarten sollte, die gewiss richtige Erklärung, dass das Ende des eindringenden Fremdkörpers oder Instrumentes auf der schiefen Ebene der hintern Hälfte des Trommelfells abgleitet, die Direction nach vorn und unten erhält und in Folge dessen direct die Fläche der vorderen Hälfte trifft, wegen der nahezu rechtwinkligen Stellung derselben zur hintern Hälfte. Dieses Abgleiten an der schiefen Ebene des Trommelfelles setzt aber immer voraus, dass der eindringende Fremdkörper biegsam und elastisch ist, sonst wird er das hintere Segment als das zunächst exponirte durchdringen müssen.

Die Rupturstelle vorn-unten sah ich beim Eindringen von Schilfstengeln, Strohhalmen und anderen spitzigen Gegenständen ins Ohr nur dann, wenn der Gehörgang ungewöhnlich weit und gerade verlaufend war.

b. Indirecte Rupturen des Trommelfelles

kommen zu Stande, wie schon seit Morgagni bekannt ist, durch Schlag oder Fall auf den Kopf, wobei die Schädelknochen entweder nur stark erschüttert oder gleichzeitig fracturirt sind; bei Hufschlag gegen den Unterkiefer mit gleichzeitiger Fractur der vorderen Gehörgangswand. Der Ort und die Gestalt der Ruptur in solchen Fällen sind sehr mannigfach. Die länglich ovale Form der Ruptur ist vorwiegend. Es können aber auch lappenförmige Wunden des Trommelfells entstehen. Der ausgeschlagene Lappen kann nach innen umgeklappt sein, wie es Wendt zuerst beschrieben hat[2]). Gewöhnlich sind stärkere Extravasationen von Blut im Trommelfell oder in der Paukenhöhle dabei. Bei Fractur des Schläfenbeins pflegt sich die Fissur der oberen Gehörgangswand von oben auf das Trommelfell fortzusetzen.

Auch Ablösungen des Trommelfells an seiner peripherischen Insertion am Sehnenring sind nach Schlag und Fall auf den Kopf beobachtet worden. Ebenso häufig kommen indirecte Rupturen des Trommelfells zu Stande durch plötzliche übermässige Luftdruckschwankungen, und zwar sowohl durch Verdichtung als Verdünnung der das Trommelfell von beiden Seiten umgebenden Luftmasse. Doch passirt dies sehr selten und nur bei excessiven Druckschwankungen (Explosionen von Dynamit, chlorsaurem Kali, Platzen von Granaten,

---

[1]) Arch. f. Ohrenheilkde. Bd. VIII. S. 35—38.

[2]) Tageblatt der Versammlung deutscher Aerzte und Naturforscher. 1872. S. 230.

Kanonenschüssen) in grosser Nähe bei völlig normalem Trommelfell[1]). In der grossen Mehrzahl der Fälle besteht vorher Atrophie, Narbenbildung, Kalkablagerung im Trommelfell, wodurch die Widerstandskraft und Elasticität des Trommelfells wesentlich beeinträchtigt war. Von Einfluss auf leichteres oder schwereres Zustandekommen der Rupturen bei Luftverdichtung vom Gehörgange aus ist die Weite des Gehörgangs und der Neigungswinkel des Trommelfells zur Gehörgangsaxe. Je weiter der Gehörgang und je senkrechter die Lage des Trommelfells ist, desto leichter kommt die Ruptur zu Stande. Nach v. Tröltsch (Lehrbuch, 6. Auflage, S. 146) soll auch Unwegsamkeit der Tuba Eustachii die Entstehung einer Ruptur begünstigen, weil die in der Paukenhöhle enthaltene Luft bei der Erschütterung des Trommelfells nicht durch die Tuba zu entweichen vermag.

Die gewöhnlichsten Ursachen sind gut, aber unglücklich applicirte Ohrfeigen (Fig. 48 und 49). Schon oft und mit Recht ist darauf hingewiesen worden, dass diese Art der Züchtigung eine ungeeignete und gefährliche ist. Es kommt gar nicht auf die dabei

Fig. 48. Ruptur des linken Trommelfells durch Schlag auf das Ohr, nach Toynbee.

Fig. 49. Ruptur des linken Trommelfells durch Ohrfeige, nach Politzer.

gebrauchte Gewalt an, sondern auf das unglückliche Zusammentreffen von hermetischem Abschluss des Ohres durch die Hand mit verminderter Resistenz des Trommelfells. Die Fälle, wo chronisch gewordene Mittelohreiterungen mit ihren fatalen Consequenzen in ihrer Entstehung auf Ohrfeigen zurückdatirt werden, gehören in der Praxis nicht zu den Seltenheiten, und es sollten deshalb Lehrer und Erzieher von den Aerzten eindringlich auf diese Gefahr aufmerksam gemacht werden. Meist ist das linke Ohr das betroffene; ist es das rechte, so

---

[1]) Ein wie starker Druck von aussen erforderlich ist, um ein normales, menschliches Trommelfell zu zerreissen, ist nicht bekannt, da die an Leichen gewonnenen Resultate nicht für das Trommelfell des Lebenden massgebend sein können, um so weniger, wenn an Trommelfellpräparaten experimentirt wurde, die schon einige Wochen in Alcohol gelegen hatten, wodurch das Gewebe schrumpft und fester wird. Für solche fand Schmiedekam (Dissert. inaug. Kiel 1868. S. 6) den Druck einer Quecksilbersäule von 143 cm (circa 1,75 Atm.) zur Sprengung erforderlich. Der Einriss verlief parallel dem Hammergriff in der vorderen Trommelfellhälfte. Bei den von J. Gruber (Lehrbuch. S. 333) angestellten Leichenversuchen, bei denen durch Luftdruck von der Tuba oder vom Gehörgange aus eine Ruptur vergeblich erzielt wurde, fehlt die genauere Angabe über den verwendeten Atmosphärendruck.

wurde die Ohrfeige von hinten applicirt oder der Schläger war linkshändig. Der Sitz der Ruptur ist hierbei stets in der intermediären Zone zwischen Hammergriff und Sehnenring des Trommelfells, häufig vorn unten. Die Gestalt ist lineär oder eine klaffende Spalte, deren Ränder mit Blutcoagulum bedeckt sein können. Bei atrophisch verdünntem Trommelfell pflegt ein ovales oder rundliches Loch zu entstehen. Wegen stärkerer Extravasate ist manchmal auch bei frisch zur Untersuchung kommenden Verletzungen die Rupturstelle selbst nicht bestimmt sichtbar, wenn die Rissstelle dicht vor und parallel dem Hammergriff liegt, so dass sie von demselben beschattet wird; auch wenn sie innerhalb der Grenzen des dreieckigen Lichtreflexes liegt, kann ihr deutliches Erkennen schwierig sein, wenn kein Blutaustritt stattgefunden hat.

Für alle Fälle ist die Ruptur sehr leicht durch die Auscultation des Ohres zu erkennen beim Schnäuzen oder beim Valsalva'schen Versuche, noch sicherer bei der Luftdusche durch den Catheter.

Zweimal sah ich nach Ohrfeigen eine doppelte Ruptur (dasselbe mehrmals nach Explosion von Dynamitpatronen).

Ausser durch Schlag mit der Hand sah ich Rupturen entstehen durch Schneebälle, Bälle von Seetang gegen das Ohr geworfen, Sprung ins Wasser mit seitlichem Aufschlagen des Kopfes auf die Wasserfläche, durch Stoss mit dem Fusse gegen das Ohr beim Baden (Fig. 50). In allen diesen Fällen war die plötzliche Luftverdichtung im Gehörgang die Ursache des Einrisses.

Fig. 50. Doppelte Ruptur des rechten Trommelfells durch Fall auf das Ohr, nach Politzer.

Bei Luftverdichtung von innen, wie wir sie zu diagnostischen und therapeutischen Zwecken benutzen, werden ebenfalls Rupturen beobachtet, aber nur, wenn es sich um pathologische Veränderungen im Trommelfell handelt, welche die Widerstandskraft desselben herabsetzen, z. B. um atrophische Stellen, Narben, fettige Entartung. Besonders leicht reissen Trommelfelle, die zum Theil mit der Labyrinthwand verwachsen sind, an dem noch beweglichen Stück. Hierbei ist im Moment des Einreissens zuweilen ein lautes, weithin hörbares knallendes Geräusch vernehmlich, ohne dass der Kranke Schmerz dabei zu erkennen giebt. Bei jeder Art plötzlicher Luftverdichtung, gleichgültig, ob mittelst des Politzer'schen Verfahrens oder bei der Luftdusche durch den Catheter, kommt dies Ereigniss vor, und so sehr der Knall im Ohr in manchen Fällen den Kranken im Augenblick erschreckt, so unbedeutend ist es gewöhnlich in seinen Folgen. Nicht selten fällt sogar mit dem Eintritt dieser Art von Ruptur eine nicht unerhebliche Besserung des Gehörs zusammen, die freilich mit dem Verheilen der Rissstelle schnell wieder verschwindet. Beim gewaltsamen Schnäuzen, beim Niesen und Erbrechen reisst nur ein entzündlich erweichtes oder atrophisches Trommelfell, niemals ein vorher gesundes, auch beim Keuchhusten, wo die Hustenanfälle Stauungshyperämie mit Extravasaten in Trommelfell und Paukenschleimhaut veranlassen, betrifft die Ruptur wohl nur ein vorher schon erkranktes Trommelfell. Ob

auch durch Asthma, wie Tulpius behauptet, Ruptur erfolgen kann, ist durch keinen Beobachter in der Neuzeit bestätigt.

Die von Wilde zuerst gefundene Ruptur bei Erhängten, deren Erörterung hier nicht am Platze ist, weil sie nur von gerichtsärztlichem Interesse ist, entsteht ebenfalls durch eine übermässige Luftverdichtung in der Paukenhöhle [2]). Für diese Erklärung spricht der nach aussen umgeschlagene Rand des losgetrennten Trommelfelllappens, welcher sich an einem in meinem Besitz befindlichen Präparat deutlich erkennen lässt. (Patholog. Anatomie des Ohres S. 69 Fig. 53.)

Durch Luftverdünnung vom Gehörgange aus entstehen Rupturen bei Luftschiffern, durch plötzliches Herausschnellen des fest in das Ohr hineingepressten Fingers, durch Kuss aufs Ohr [1]), durch unvorsichtige Verwendung der Luftverdünnung (Aspiration vom Gehörgange aus) zu therapeutischen Zwecken.

Symptome. Zu den subjectiven Symptomen gehören:

1) Schmerz, äusserst heftig und Stunden lang anhaltend, wenn das Trommelfell vorher gesund war; unbedeutend oder ganz fehlend, wenn das Trommelfell vor der Verletzung bereits pathologisch verändert, atrophisch oder fettig entartet war. In Folge des Schmerzes kann es bei nervösen Personen zu Ohnmacht, Erbrechen, Convulsionen kommen.

2) Schwindel, folgt sofort der Verletzung und kann gefolgt sein von länger anhaltendem Gefühl von Völle und Schwere im Kopf; kann übrigens Tage lang andauern.

3) Ohrensausen, nicht immer. Wenn lange anhaltend und die Verheilung der Ruptur überdauernd, abhängig von Bluterguss in die Paukenhöhle oder Commotion des Labyrinths.

4) Hörstörung. Verminderung der Hörweite und Aufhebung des Vermögens, die Schallrichtung zu beurtheilen.

5) Verstärkung der durch den Schädel zugeleiteten Töne und Geräusche nach dem verletzten Ohre.

Die objectiven Symptome sind:

1) Blutung. Aeussere Blutung braucht gar nicht bemerkbar zu sein. Nur in der Tiefe des Gehörganges oder an den Rändern der Ruptur pflegt ein kleines Blutgerinnsel sichtbar zu sein.

2) Die mit dem Ohrspiegel deutlich erkennbare Rupturstelle. Die Ränder erscheinen gewöhnlich wenigstens partiell mit Blutcoagulum bedeckt, was nur bei atrophischen Trommelfellen vermisst wird. Das Trommelfell sonst erscheint ohne pathologische Veränderung ausser einer Injection der Hammergefässe, zuweilen aber auch mit Ecchymosen. Durch die Lücke hindurch kann die innere Paukenhöhlenwand sichtbar sein als eine knochengelbe, feucht glänzende Fläche.

3) Durchzischen der Luft beim Schnauben, Valsalva'schen Versuch oder anderen Methoden der Lufteintreibung von der Tuba aus. Der Ton beim Durchzischen der Luft durch die Rissstelle hat etwas charakteristisches durch seinen weichen hauchenden Charakter, der

---

[1]) v. Tröltsch, Lehrbuch. VI. Aufl. S. 145.
[2]) Zaufal, l. c. S. 45.

nur fehlt bei gleichzeitiger Erfüllung der Paukenhöhle mit Blut oder bei schon vorher bestandener catarrhalischer Entzündung des Mittelohres.

4) Ein auf Distanz mehrerer Meter hörbares Knallen oder Knacken im Moment der Entstehung, was durch die mit indirecten Rupturen von aussen verbundenen Geräusche meist übertönt wird, sehr laut aber objectiv wahrnehmbar ist bei Rupturen durch Luftdruck von der Tuba aus und bei manchen directen Rupturen.

Ad Blutung. Gewöhnlich unbedeutend. Wenn profus, nicht abhängig von der Ruptur des Trommelfells, sondern von einer anderweitigen Läsion, Fractur des Gehörgangs oder Fissuren und Fracturen der Schädelbasis. Ausnahmsweise kann jedoch die directe Ruptur des Trommelfells allein zu starker Otorrhagie Veranlassung geben, ohne dass Knochenverletzung besteht [1]). Ich sah starke Blutung nach Einstossen von Strohhalmen.

Ad Hörstörung. Waren Trommelfell und Gehör vor der Verletzung normal, so verursacht jede Ruptur nothwendig eine Gehörsabnahme. Diese kann aber bei Einrissen und kleinen Löchern sehr unerheblich sein, so dass sich der Betroffene derselben bei der Integrität des zweiten Ohres kaum bewusst wird, und dass erst eine genaue Hörprüfung bei Verschluss des gesunden Ohres dieselbe aufdeckt. Besteht völlige Taubheit, so ist diese von Complication mit Lähmung des Acusticus bedingt. Waren Trommelfell und Gehör vor der Verletzung nicht normal, aber der Zuleitungsapparat in der Paukenhöhle und der Nervenapparat functionstüchtig, so kann auf die Ruptur eine temporäre Hörverbesserung folgen, wie dies häufiger beobachtet wird bei den durch Luftdruck von innen bewirkten Rupturen.

Prognose. Die Regel ist die, dass bei einfachen Rupturen des Trommelfells ohne Complication mit tieferen Verletzungen und ohne Commotion des acustischen Endapparates völlige Heilung erfolgt, auch in functioneller Beziehung.

Die Heilung erfolgt je nach der Gestalt oder Grösse der Risstelle mit oder ohne Narbenbildung. In der klaffenden Rupturstelle erscheint zuerst ein graugelbliches Häutchen, welches nach Politzer von der Schleimhautschicht des Trommelfells, nach Zaufal von der Cutisschicht, also von aussen sich hinüberlegt. In vielen Fällen sieht man Gefässbildung in der nächsten Umgebung der Rupturstelle den Reparationsprocess begleiten und eine Zeit lang überdauern. Die Dauer der Heilung schwankt zwischen 3 Tagen und 6 Wochen. Bei atrophischen Trommelfellen dauert die Heilung am längsten. Als Abweichungen von diesem normalen Heilungsverlauf sind zu nennen Zurückbleiben von subjectiven Geräuschen im Ohr trotz Heilung der Ruptur und trotz völliger Wiederherstellung normalen Gehörs. Diese Geräusche können die Verletzung Monate lang überdauern, um schliesslich ganz allmälig an Intensität abzunehmen und zu verschwinden. In vielen Fällen directer und indirecter Rupturen bleiben sie aber permanent als lästige Zugabe für das ganze Leben. Bleibt Taubheit mit permanentem Ohrgeräusch nach Vernarbung der Ruptur zurück, so hängt diese ab von gleichzeitigen Läsionen innerhalb der Paukenhöhle. Bei

[1]) Gaz. des hôpit. 1869. S. 67.

Vernachlässigung passender Therapie und bei dyscrasischen Individuen kommt es zu Mittelohreiterungen mit ihren Consequenzen und Gefahren für Gehör und Leben, die durch zweckmässige Therapie im Anfang verhütet, aber auch noch nach Wochen und Monaten beseitigt werden können. Dass nach Rupturen in Folge von Ohrfeigen protrahirte Eiterungen, bleibende Defecte im Trommelfell, polypöse Granulationen und Caries im Schläfenbeine entstehen, gehört nicht zu den Seltenheiten. Auch sind Fälle bekannt, in denen Ohrfeigenruptur secundäre eitrige Meningitis und den Tod veranlasst hatte [1]). Als Complicationen directer Ruptur des Trommelfells sind Trennungen und Dislocationen der Gehörknöchelchen beobachtet, ferner Fractur des Hammergriffes, Fractur des Steigbügels mit und ohne Abfluss von Liquor cerebrospinalis. Nach den Experimenten an der Leiche (Zaufal) wäre auch eine Verletzung der Carotis communis leicht möglich.

Die Fractur des Hammergriffes neben ausgedehnter Zerreissung des Trommelfells wurde zuerst von Menière [2]) nach zufälligem Hineinstossen eines Baumzweiges in den Gehörgang beobachtet. Es erfolgte Heilung ohne jede Kunsthülfe. Seitdem sind eine Reihe ähnlicher Fälle beschrieben worden. Toynbee [3]), v. Tröltsch [4]) (Einstossen eines Stahlfederhalters), Hyrtl [5]) (im Ohre eines Prairiehundes), Roosa [6]) Turnbull [7]), Bürkner [8]), Politzer [9]) (nach Extraction eines Fremdkörpers). Bei dem letzten Falle konnte bei der Aspiration durch den Siegle'schen Trichter eine ausgiebige Beweglichkeit des untern Bruchendes erkannt werden, während der obere Theil des Hammergriffes unbeweglich blieb. Heilung kann erfolgen durch Callusbildung und bleibende Gestaltsveränderung hinterlassen, kolbige Anschwellung, schiefe Lage, Winkelstellung (Fig. 51), Verdrehung um die Längsaxe, oder die Bruchstücke bleiben unvereinigt. Wendt fand an der Leiche die getrennten Knochenenden in einem Falle durch Bindegewebe verbunden.

Therapie der Trommelfellruptur besteht in luftdichter Occlusion des Ohrs und Vermeidung jeder absichtlichen Lufteintreibung in das Ohr durch gewaltsames Schnäuzen. Schon W. Wilde gab den Rath, dass man das verletzte Ohr ganz in Ruhe lassen, und nur für den Fall, dass stärkere Entzündung nachfolgt, antiphlogistisch verfahren solle. Jede ärztliche Vielgeschäftigkeit ist hierbei verwerflich. Insbesondere nachtheilig wirken Einspritzungen von Wasser, Eintreiben von Dämpfen, häufige Ausführung des Valsalva'schen Versuchs. Erstere vermehren die Hyperämie im Trommelfell und treiben Wasser in die gesunde Paukenhöhle, wodurch Entzündung entsteht, letzterer verhindert die Verklebung und Zusammenheilung der Rissstelle. Auch das von

---

[1]) Gruber, Monatsschr. f. Ohrenheilkde. 1879. Nr. 5. S. 83.
[2]) Gaz. médicale de Paris. 1856. Nr. 50.
[3]) Catalogue 1857. Nr. 630.
[4]) Lehrbuch, I. Aufl. 1862.
[5]) Wien. medic. Wochenschr. 1862. Nr. 11.
[6]) Englische Uebersetzung der 4. Auflage des Lehrbuchs von v. Tröltsch, Newyork 1869. S. 152.
[7]) The medic. and surg. report. Philadelphia 1879.
[8]) Bürkner, Arch. f. Ohrenheilkde. XIV. S. 230.
[9]) Lehrbuch. Bd. II. S. 753. 1882.

Triquet angerathene Aufpinseln von Gummilösung auf das Trommelfell und dem gleichwerthige Vorschläge sind mindestens überflüssig. Um den Eintritt stärkerer reactiver Entzündung zu verhüten, muss der Kranke sich so verhalten, wie jeder andere Kopfverletzte. (Ruhe, Abstinenz von Alcoholicis und Rauchen, Sorge für offenen Leib etc.) Kommt es trotzdem, häufiger nach indirecten als nach directen Rupturen, zu stärkerer Entzündung des ganzen Trommelfells, welches dann rosenroth und geschwollen erscheint, so sind Blutegel vor dem Tragus und salinische Abführmittel indicirt. Bei Eintritt von Eiterung der Paukenhöhle, die nur bei ungünstigen constitutionellen Verhältnissen einen chronischen Verlauf anzunehmen pflegt, ist die in § 35 speciell erörterte Therapie derselben in Anwendung zu ziehen. Bei Vernachlässigung dieser therapeutischen Grundsätze folgen auf Trommelfellruptur gar nicht selten langwierige Eiterungen, die zu bleibendem Verlust des Gehörs führen und ausserdem alle Gefahren mit sich bringen können, die wir von den chronischen Eiterungen des Ohres kennen.

Ausser den Rupturen haben wir als minder erhebliche Folgen von directer Verletzung die Excoriationen am Trommelfell zu nennen, die sich am häufigsten an der hintern Trommelfellhälfte vorfinden, und ferner als Folge indirecter Gewalteinwirkung die Commotion des Trommelfells mit consecutiver Myringitis traumatica (Zaufal) und die Blutextravasate in die Substanz des Trommelfelles. Letztere kommen vor in Gestalt von punktförmigen Ecchymosen, flächenartigen interlamellären Extravasaten, Hämatomen und hämorrhagischen Infiltrationen und zwar sowohl in der Cutisschicht als in der Schleimhautschicht solirt, zuweilen auch in beiden gleichzeitig. Die genaue Entscheidung über den Sitz des Extravasates ist am Lebenden häufig unmöglich. Am leichtesten zu erkennen sind subepidermoidale Extravasate (theils punktförmig, strichförmig, theils sichelförmig). Die frei auf der Oberfläche der Schleimhaut liegenden Extravasate folgen nach Zaufal (l. c.) dem Verlaufe des Hammergriffes, des Trommelfellrandes oder der Ansatzlinie der Falten, können auch die v. Tröltsch'schen Taschen vollkommen erfüllen, und schimmern bei guter Beleuchtung durch das transparente Trommelfell hellroth hindurch, haben meist scharfe Grenzen und erscheinen oft band-, kreis- oder bogenförmig. Bei den subepidermoidalen Extravasaten lässt sich eine ganz eigenthümliche, zuerst von v. Tröltsch[1]) beschriebene Locomotion beobachten. Sie wandern nämlich im Laufe einiger Wochen gegen die Peripherie des Trommelfells, meist dem Gesetze der Schwere entgegen, gegen den hintern obern Rand desselben und von da gehen sie auf die Haut des Gehörgangs über. Die Ursache dieser eigenthümlichen Erscheinung ist nicht hinreichend aufgeklärt. Am wahrscheinlichsten hängt sie zusammen mit dem excentrischen Wachsen des Epidermisüberzuges. Blutextravasate im Trommelfell bedingen keine merkliche



Fig. 51.
Fractuirter Hammergriff.

[1]) Lehrbuch, 5. Aufl. S. 131. Anmerk.

Hörstörung und erfordern keine Therapie. Die traumatische Myringitis wird nach den Regeln behandelt, welche für andere Formen der acuten Trommelfellentzündung gelten. Besonderer Werth muss auf einen frühzeitigen Occlusivverband gelegt werden.

§ 26. Entzündungen und deren Ausgänge.

Entzündungen des Trommelfells sind ungemein häufig, aber relativ selten (kaum 1 %) als primäre und selbstständige Erkrankungen. In den meisten Fällen sind sie als secundäre Folgezustände von Entzündungen der Paukenhöhle oder des äussern Gehörgangs zu betrachten.

Acute Entzündung des Trommelfells (Myringitis acuta) ist fast immer einseitig, beginnt plötzlich und nach einer bestimmt nachweisbaren äussern Ursache. Die häufigsten derselben sind: kalter Luftzug, kaltes Bad, kalte Dusche, kalte Ueberschläge auf den Kopf ohne Verschluss des Gehörgangs, Einbringen von spirituösen Flüssigkeiten in den Gehörgang (Schnaps, Chloroform) oder ätherischen Oelen auf Watte (ein sehr gebräuchliches aber verwerfliches Mittel gegen Zahnschmerzen); Eingiessen oder zufälliges Eindringen kochender oder ätzender Flüssigkeiten. Die bei Tuberculösen vorkommende primäre Myringitis wird unter den Neubildungen (§ 27) besprochen werden.

Subjective Symptome: Schmerz, Völle im Ohr, heftiges Sausen. Der Schmerz dauert gewöhnlich nur einige Tage und hört auf mit Eintritt einer serösen, zuweilen serös-blutigen Absonderung. Der Schmerz kann gelindert oder sistirt werden durch festes Zudrücken des Gehörgangs mit dem Finger, vielleicht weil durch die Compression der Luft im Gehörgang die Hyperämie der Trommelfellgefässe vorübergehend verschwindet, wie man dies durch den Siegle'schen Trichter leicht beobachten kann. Wenn Eiterung nachfolgt, ist dieselbe spärlich und von kurzer Dauer. Bei tuberculöser Myringitis (§ 27) fehlt jedes Schmerzgefühl. Nach Verbrühungen und ätzenden Flüssigkeiten kann der Schmerz Wochen lang andauern.

Objective Symptome. Durch Hyperämie (zuerst nur längs des Hammergriffs und im peripherischen Gefässnetz, später auch in den radiär verlaufenden Gefässen) und seröse Durchfeuchtung der Cutisschicht erscheint bei der acuten Form der Myringitis die Membran abgeflacht und der Hammergriff undeutlich. Die Lage des letzteren ist nur durch einen rothen Gefässstrang kenntlich. Der Epidermisüberzug wird macerirt, hebt sich ab und zerfällt. Dadurch tritt das Corium frei zu Tage, welches geröthet, aufgelockert und geschwellt erscheint. Der Gehörgang, wenn er anfangs unbetheiligt erschien, participirt in der nächsten Nähe des Trommelfells secundär an der Entzündung. Dadurch verschwindet die scharfe Begrenzung zwischen Trommelfell und Gehörgang, und wegen der Schwellung des letzteren erscheint das Trommelfell kleiner. Mitunter enstehen Ecchymosen und interlamelläre Abscesse im Trommelfell. In seltenen Fällen kommt es zur perforirenden Geschwürsbildung des Trommelfells. Kochende

oder ätzende Flüssigkeiten verursachen grosse Defecte und Zerstörungen des Trommelfells, die schwer heilen.

Diagnose. Nur im Beginn der Entzündung ist Verwechslung zwischen Myringitis und acuter Entzündung der Paukenhöhle möglich. Entscheidend ist das Resultat der Hörprüfung und die Auscultation des Mittelohrs. Die auf das Trommelfell beschränkte Entzündung veranlasst keine wesentliche Beeinträchtigung des Gehörs.

Prognose. Gewöhnlich schnell und günstig verlaufend in sechs bis acht Tagen. Verdickung und Glanzlosigkeit bleiben für längere Zeit zurück. Bei Eintritt von Perforation und Hinzutreten von Paukeneiterung ist lethaler Ausgang durch Meningitis oder Sinusthrombose möglich.

Therapie. Die Prophylaxe ergiebt sich unter Berücksichtigung der oben angeführten Aetiologie von selbst. Im Beginn der Myringitis sind Blutegel vor den Tragus applicirt, gefolgt von Ableitung auf die Darmschleimhaut durch kräftig wirkende Abführmittel, gewöhnlich von schnellem und sicherem Erfolg für die Schmerzen. Um das Wiederkehren derselben zu verhüten, sind Ruhe und Vermeiden von allem, was Congestion zum Kopf hervorrufen kann, nothwendig. Starkes Schnauben und Niesen kann bei dem entzündlich erweichten Gewebe des Trommelfells einen Einriss herbeiführen und ist deshalb nach Möglichkeit einzuschränken. Hilft das Ansetzen der Blutegel nichts oder nur vorübergehend gegen die Schmerzen, so ist nach meiner Erfahrung das sicherste Mittel, um Linderung zu schaffen und den Verlauf des Processes erheblich abzukürzen, die Paracentese des Trommelfells. Dieselbe wirkt durch Entspannung des Gewebes und vielleicht auch durch directe Depletion der Trommelfellgefässe. Die Oeffnung schliesst sich sehr bald wieder, und es kommt nicht zur Ulceration des Trommelfells. Ich habe von diesem Mittel nur in den schwersten Fällen Gebrauch gemacht, wo eine starke Schwellung des dunkelblaurothen Trommelfells gewöhnlich am stärksten im hintern obern Quadranten vorhanden ist.

Kommt es zu Eiterung der Trommelfelloberfläche und hört dieselbe bei sorgfältiger Reinigung und Occlusionsverband nicht von selbst in einigen Tagen auf, so ist die Anwendung schwach adstringirender Lösungen, am besten von Bleilösungen (Liq. plumbi hydrico-acet. gtt. V-X ad 30,0 Aq. dest.) indicirt und von sicherem Erfolge. Tritt Perforation ein und geht die Eiterung auf die Paukenhöhle über, so ist nach den bei der Otitis media purulenta gegebenen Regeln zu verfahren.

Acute circumscripte Entzündung des Trommelfells führt zur Bildung von Blasen mit serösem Exsudat und von Abscessen. Bei den Erkrankungen des Gehörgangs ist bereits angeführt, dass sich acute Erkrankungen der Haut zuweilen auch bis auf den Hautüberzug des Trommelfells erstrecken, so dass auch Blasenbildungen bei Eczem und Pemphigus auf demselben gesehen werden können. Exsudatblasen auf dem Trommelfell, am häufigsten an der Randzone des hintern obern Quadranten, dürfen nicht mit sackartigen Ausstülpungen des Trommelfells durch Exsudation in der Paukenhöhle verwechselt werden. Von mehr Interesse ist das Vorkommen interlamellärer Abscesse

im Trommelfell (Fig. 52). Sie sind selten; zuerst von W. Wilde[1]) beschrieben. Bei den in der Literatur als „Trommelfellabscesse" bezeichneten Erkrankungen liegt häufig Verwechslung vor mit Vorwölbungen oder Ausstülpungen des Trommelfells durch Paukenexsudat. Ich habe sie vereinzelt und multipel gesehen als flachgewölbte Erhabenheiten von gelber Farbe und mattem, wachsartigen Glanze. Durch Druck mit dem Sondenknopfe lässt sich eine Delle eindrücken, wie (Fig. 51) auf dem central gelegenen Abscess erkennbar ist. Das übrige Trommelfell kann gleichzeitig hyperämisch und geschwollen sein.

Sich selbst überlassen, kann der Eiter zur Resorption kommen, oder der Abscess bricht auf und hinterlässt ein Ulcus oder eine Perforation (Fig. 53). Wegen dieser Möglichkeit ist das Anstechen des Abscesses, wobei sich ein Tropfen Eiter entleert, zu empfehlen. Dass diese Abscesse zur Ursache von Verkalkungen im Trommelfell werden

Fig. 52. Interlamelläre Abscesse im Trommelfell.



Fig. 53. Von aussen nach innen perforirendes Geschwür im centralen Theil des Trommelfells.

können bei allmäliger Eindickung und partieller Resorption des Eiters, will ich nicht in Zweifel ziehen, indessen ist es jedenfalls die seltenste Ursache der so häufig vorkommenden Verkalkungen im Trommelfell.

Als primäre croupöse Entzündung des Trommelfells und knöchernen Gehörgangs, die eine von Diphtherie unabhängige locale Affection darstellt, beschrieb Bezold[2]) wiederholte Ausscheidung von geronnenen Faserstoffmembranen, die sich auf der äussern Fläche des Trommelfells oder dem knöchernen Gehörgang oder auf beiden zugleich localisiren. Die Auflagerungen characterisirten sich macroscopisch durch „ihr gelblich gallertartiges Aussehen und ihren elastischen Widerstand beim Zerzupfen mit Nadeln", waren an einzelnen Stellen blutig suffundirt. „Microscopisch zeigten sie das gleiche Fasernetz wie die Pseudomembranen in der Trachea und eine Menge von Micrococcenheerden; der microscopische Querschnitt zeigte überwiegend amorphe Faserstoffmassen mit Haufen von Micrococcen und in der Tiefe, wo die Membran dem Trommelfell auflag, auch Eiterzellen. Hie und da zwischen Faserstoff und Eiter gut erhaltene Pflasterepitelien von der äussern Trommelfelloberfläche, manchmal auch Anhäufungen von rothen Blutkörpern." „Der oberflächliche Sitz der Pilzhaufen

[1]) l. c. Deutsche Uebersetzung. S. 264.
[2]) Virchow's Archiv. Bd. LXX. Heft 3. S. 348. 1877.

spricht für deren nebensächliche, secundäre Bedeutung; sie sind wahrscheinlich erst auf dem Faserstoff zur Entwicklung gelangt.“ „Für die ziemlich leicht vom Trommelfell abhebbare Membran ist wohl die Abstammung aus den Blut- und Lymphgefässen wahrscheinlich.“

Therapeutisch soll die mechanische Entfernung der Membranen zur Heilung hinreichen.

Chronische Trommelfellentzündung (Myringitis chronica) ist etwas häufiger als die acute, ebenso wie diese überwiegend häufig einseitig. Sie kommt vorzugsweise bei Scrofulose vor, und zeigt einen oft sehr protrahirten Verlauf. Sie kann mit oder ohne acutes Stadium beginnen.

Die subjectiven Symptome sind sehr geringfügig, Schmerz kann ganz fehlen, die Gehörsabnahme wird wegen der Einseitigkeit des Leidens meist nicht bemerkt, nur Eiterung und zeitweises Jucken.

Objectiv sind die Gehörgangswände in der äussern Hälfte von völlig normalem Aussehen, in der innern Hälfte, in der Nachbarschaft des Trommelfelles, gewöhnlich mit schwärzlichen Krusten bedeckt, aber nirgends mit frischem Eiter. Das Trommelfell erscheint mit Eiter bebedeckt, verdickt, abgeflacht, gelblichgrau, mit radiär verlaufenden varicösen Gefässen, zuweilen mit polypösen Excrescenzen. Vom Hammer ist nichts erkennbar, als höchstens der Proc. brevis. In der Substantia propria sind Fett- und Kalkeinlagerungen, in der Schleimhautplatte Infiltration mit rundlichen Zellen, Cystenbildung.

Als Myringitis villosa beschrieb zuerst Nassiloff[1]) eine Form der chronischen Entzündung, bei der sich neben einer Neubildung von gefässreichem Bindegewebe in der Cutis und Membrana propria, durch welche die Trommelfellfasern fast gänzlich verdrängt werden können, neben reichlicher Gefässbildung an der äussern Oberfläche papilläre Auswüchse oder Zotten von 0,06—0,25 mm entwickeln. Nach Nassiloff sind diese Zotten bedeckt von einem geschichteten Pflasterepitel, nach Kessel[2]) von einem einschichtigen Cylinderepitel mit eigenthümlichen Formverschiedenheiten. Beide sind wahrscheinlich nur verschiedene Entwicklungsstufen gleicher Neubildungen und der polypösen Form der Schleimhautentzündung analog.

Als eine andere Form chronischer Myringitis ist desquamative Entzündung des Trommelfells (Myringitis sicca, de Rossi) zu nennen, die dadurch characterisirt ist, dass sich an der ganzen äussern Oberfläche des Trommelfells, oft hartnäckig recidivirend, schwielenartige Verdickungen der Epidermis in lamellösen Auflagerungen bilden. Sie können von recht beträchtlicher Dicke sein (mehrere Millimeter), so dass die daraus resultirende Belastung des Trommelfells Veranlassung zu erheblichen Beschwerden giebt. Das ganz isolirt, ohne tiefere Erkrankung des Ohrs, aber auch bei gleichzeitiger Erkrankung des Mittelohrs vorkommende Leiden führt zu recidivirenden Epidermispfröpfen im Gehörgange und ihren bekannten Folgen.

Prognose. Das Leiden ist oft sehr hartnäckig und selbst nach anscheinender Heilung kommen Recidive. Indessen lässt sich durch grosse Ausdauer in der Behandlung mitunter viel erreichen. Verdickungen des Trommelfells bleiben in der Regel zurück.

---

[1]) Medic. Centralblatt. 1867. Nr. 11.
[2]) Arch. f. Ohrenheilkde. V. S. 250.

Therapie. Bei der langen Dauer der Behandlung ist ein öfteres Wechseln mit adstringirenden Einträufelungen und Bepinselungen des Trommelfells (Plumb. aceticum, Zinc. sulfuricum) rathsam. Gegen sehr hartnäckige Oberflächeneiterung ohne Perforation fand ich Bepinselungen mit Chromsäure-Lösungen (1 : 2 Aq. dest.) sehr wirksam. Gegen zurückbleibende Verdickung der Cutisschichte des Trommelfells empfiehlt sich neben Anwendung von Jod in Salbenform oder Aufpinselung von Jodtinctur um das Ohr Bestreichen des Trommelfells mit Jod-Glycerinlösungen, kaustischen Lapislösungen oder Sublimatlösungen (0,05 : 0,20 auf 30 Gramm Wasser nach v. Tröltsch). Breit aufsitzende Granulationen, wie sie sich am häufigsten am hintern obern Quadranten entwickeln, müssen mit Lapis in Substanz touchirt, stärker prominirende, gestielte polypöse Granulationen mit der Wilde'schen Schlinge abgeschnürt werden.

Bei desquamativer Myringitis ist nach Erweichung der lamellösen Epidermisschwarten durch alkalische Lösungen die vorsichtige Entfernung derselben durch Abziehen mit der Pinzette zu bewirken, und die freigelegte Trommelfelloberfläche wiederholt mit 1—2 % Lapislösungen zu bepinseln. Dadurch wird zwar nicht auf einmal das Leiden dauernd beseitigt, aber das Recidiv kommt seltener und bei Ausdauer in der Wiederholung wird auch schliesslich eine völlig gesunde Epidermisproduction dadurch herbeigeführt.

Als Ausgänge der Trommelfellentzündung sind zu nennen: Trübungen, Verdickungen, Abflachungen, Kalkablagerungen, Granulationen, Geschwürsbildung, Perforationen, Atrophie. Die seltene isolirte oberflächliche Geschwürsbildung findet sich neben Hyperämie und Schwellung des Trommelfells und erscheint als eine seichte Vertiefung, deren unebener, rauher, schmutzig röthlicher Grund mit missfarbigem Detritus oder Krusten aus eingetrocknetem Eiter bedeckt ist. Sie kann Ursache hartnäckiger Otorrhoe sein und wird geheilt durch Abspülung und öfteres Touchiren des Geschwürs mit Lapis mitigatus oder Cuprum sulfuricum.

§ 27. Neubildungen.

Epiteliale Neubildungen kommen vor an der Hautplatte und an der Mucosa. Erstere erscheinen in seltenen Fällen als circumscripte, harte, glänzend weisse, perlartige Körner[1]) von Hirsekorn- bis Stecknadelkopfgrösse, zuweilen in grösserer Zahl (Fig. 54 und 55). Sie sind von knorpelartiger Consistenz und enthalten in einer sehr festen Hülle eine gelbliche, breiartige Masse (Pflasterepitel, Cholestearinkrystalle und körnigen Detritus), unterliegen übrigens, wie Extravasate, der excentrischen Locomotion mit dem Wachsthum des Epithelüberzuges am Trommelfell und wandern schliesslich auf den Gehörgang über. Da drüsige Elemente im Trommelfell fehlen, so sind diese kleinen Geschwülste nicht als Milien zu betrachten, mit denen sie äusserlich grosse Aehnlichkeit haben, sondern als kleinste Cholesteatome. Besondere functionelle Störungen erwachsen aus diesen perlförmigen

[1]) Zuerst von Urbantschitsch beschrieben. Arch. f. Ohrenheilkde. X. S. 7.

Epitelialtumoren, die nur als zufällige Befunde neben chronischem Paukenhöhlencatarrh angetroffen sind, durchaus nicht, und eine Therapie, die in Aufschlitzung der Umhüllungsmembran und Entleerung des Inhalts bestehen könnte, ist überflüssig.

Die an der Schleimhautplatte des Trommelfells in Gestalt flacher, rundlicher, weisser Erhabenheiten vorkommenden epitelialen Neubildungen sind nur bei der anatomischen Präparation des Trommelfells von der Paukenhöhle aus erkennbar und deshalb ohne jedes practische Interesse.

Das in mehreren Fällen beschriebene Cholesteatom des Trommelfells hatte sich in einem von Wendt auch histologisch genauer untersuchten Falle aus der Lamina propria entwickelt und zwar aus den endotelialen Scheiden ihrer Balken. Die Geschwulst sass an der Innenfläche des übrigens defecten Trommelfells eines an Typhus verstorbenen Mannes, war halbkuglig, hochroth, leicht höckrig, mit sehr stark metallischem, wie goldigem Glanz. Sie war von einer Bindegewebshülle (Fortsetzung der Schleimhaut) umgeben, bestand sonst aus „alternirend angeordneten hypertrophischen Balken und con-

Fig. 54. Perlbildung am linken Trommelfell. (Nach Urbantschitsch.)



Fig. 55. Perlbildung am linken Trommellfell eines jungen Mannes. (Nach Politzer.)

centrisch gewucherten Umscheidungen der Lamina propria mit Einlagerung von Cholestearin zwischen die letzteren.“ Entzündung der Paukenschleimhaut und multiple Perforation des Trommelfells bestand ausserdem.

In dem von Küpper beschriebenen Falle fand sich in dem sonst völlig normalen Gehörorgane eines 30jährigen Mannes, der an Phthisis pulmonum verstorben war, nach innen und unten vom Umbo ein rundlicher Tumor von 1,5 mm im Durchmesser, der Aussenfläche des Trommelfells lose aufsitzend, von Farbe und Glanz einer Perle, der aus zwiebelartig geschichtetem Plattenepitel und einigen Cholestearikrystallen bestand. Wo die Geschwulst aufgesessen hatte, war eine kleine Vertiefung des Cutisüberzuges sichtbar.

In dem von Hinton beschriebenen Falle von „sebaceous tumour“ sass die erbsengrosse Geschwulst von bräunlicher Farbe, bestehend aus einem dünnen bindegewebigen Sack mit einem Inhalt von zwiebelartig geschichteten Epitellagen an der Innenfläche des Trommelfalls, oberhalb des Proc. brevis. Im Cavum tympani waren zahlreiche strangförmige Synechien. Otorrhoe war nicht vorausgegangen.

Durch diese drei Befunde ist die Möglichkeit des primären Ausgangs des Cholesteatoms vom Trommelfell zweifellos festgestellt.

Weitere Fälle gleichen Ursprungs sind seither nicht beschrieben worden, auch liegen über die Schnelligkeit des Wachsthums keine Beobachtungen vor. Wenn wir indessen die Zerstörungen des Knochens und lebensgefährlichen Folgezustände berücksichtigen, welche im weitern Verlaufe der Cholesteatome schliesslich herbeigeführt werden können, so wird die frühzeitige Exstirpation, nöthigenfalls mit partieller Excision des Trommelfells, geboten sein, sobald festgestellt ist, dass die im Trommelfell erkannte Geschwulst ein Cholesteatom ist und sich schnell vergrössert.

Die als Cysten des Trommelfells beschriebenen Bildungen sind jedenfalls in den meisten Fällen, wenn nicht immer, sackartige Ectasien des Trommelfells gewesen, die herbeigeführt wurden durch Druck von Exsudat in der Paukenhöhle. A. Buck [1]) berichtet allerdings über einen Fall von „interlamellärer Cyste“ des Trommelfells neben chronischem Eczem des Gehörgangs, allein es fehlt vorläufig die anatomische Bestätigung der Diagnose dieser jedenfalls ungemein seltenen Neubildung des Trommelfells.

Ganz kleine Teleangiectasien (Naevus vasculosus) sind einige Mal am Trommelfell Lebender als zufällige Befunde gesehen worden. Beschwerden waren nicht damit verbunden, wohl wegen der Kleinheit derselben.

Tuberkel des Trommelfells erscheinen bei Kindern mit Miliartuberculose als gelbröthliche Flecke von Stecknadelkopfgrösse oder noch grösser in der intermediären Zone, während das übrige Trommelfell ohne Injection gelbgrau getrübt erscheint von durchscheinendem schleimig-eitrigem Exsudat in der Paukenhöhle. Am Cadaver erscheinen diese Flecke, von der Paukenhöhle aus gesehen, flach gewölbt, prominent über das Niveau der Schleimhaut, scharf umschrieben. Auch bei chronischer Lungentuberculose Erwachsener habe ich bei Lebzeiten öfters gelbliche, leicht prominente und härtliche Flecke gesehen, die von schnellem ulcerativen Zerfall des Trommelfells gefolgt waren und wahrscheinlich als Tuberkel des Trommelfells zu deuten sind. Ich habe oft verfolgen können, dass sich an den prominenten gelben Flecken an mehreren Stellen gleichzeitig oder schnell hinter einander kleine haarfeine Perforationen bilden, die sich durch eitrigen Zerfall der Ränder schnell vergrössern, zusammenfliessen und den grössten Theil des Trommelfells zerstören. Neben den gelben prominenten Flecken ist anfangs nur eine Abflachung des röthlichgelb verfärbten Trommelfells und Dilatation der radiären Cutisgefässe vorhanden bei verdecktem Hammergriff. Eine Verwechslung dieser Tuberkel des Trommelfells mit partiellen Vorwölbungen durch Exsudatanhäufung hinter dem Trommelfell ist leicht auszuschliessen durch die Auscultation des Mittelohrs. Bei der Luftdusche ist kein Rasselgeräusch hörbar, sondern ein normales oder abgeschwächtes Blasegeräusch. Keine Hörverbessung nach der Luftdusche. Der rapide disseminirte eitrige Zerfall des Trommelfells kommt in ähnlicher Weise nur bei Diphtheritis und Pyämie vor.

Im weitern Verlauf kann sich die käsige Entzündung der Paukenschleimhaut hinzugesellen, bei der sich die Schleimhaut durch-

[1]) The medical record. Newyork. VII. S. 572.

setzt findet von graugelben oder weissgelben Massen. Die Oberfläche der Schleimhaut wird geschwürähnlich und entartet scheinbar polypös. Auffallend oft führt die Tuberculose des Trommelfells zu Verlust von Hammer und Amboss. Die subjectiven Symptome beschränken sich anfangs auf ein Verstopfungsgefühl im Ohr und zeitweise Ohrgeräusche. Schmerz fehlt vollständig oder ist ganz unbedeutend. Bald erfolgt auffallend schnell zunehmende und hochgradige Hörverschlechterung mit Verlust der cranio-tympanalen Leitung.

Die Prognose quoad functionem und quoad vitam ist schlecht. Selten bleibt nach Eintritt der Trommelfelltuberculose das Leben länger erhalten als 6 Monate. Die Eiterung kann übrigens sistiren, die Zerstörung des Trommelfells wird nicht regenerirt.

Von einer Therapie kann nur in solchen Fällen die Rede sein, wo der Allgemeinzustand noch nicht hoffnungslos ist. Im letzten Stadium der Schwindsucht noch mit eingreifenden localen Mitteln gegen das ganz nebensächlich in Betracht kommende Ohrleiden anzukämpfen, wäre unklug. Und doch haben die Phthisiker, welche bereits mit dem Tode ringen, häufig den lebhaften Wunsch der Behandlung ihres Ohrleidens. Man beschränkt sich dann auf reinigende Ausspritzungen mit desinficirenden Zusätzen (Kali hypermanganicum, Borsäure).

Ist der Allgemeinzustand noch nicht hoffnungslos, so kann versucht werden, durch galvanocaustische Aetzung der Perforationsränder den schnell um sich greifenden Zerfall des Gewebes aufzuhalten. Gestatten die Verhältnisse des Kranken einen längern Aufenthalt in südlichem Klima, so ist hiervon in einzelnen Fällen ein glänzendes Resultat gesehen worden. v. Tröltsch hat dies aus eigenen Erlebnissen bei mehreren Kranken bestätigt. Mit der Besserung des Allgemeinzustandes besserte sich das Ohrleiden, ohne dass local irgend etwas am Ohr zu geschehen brauchte, als Reinhalten desselben, und etwa noch das Politzer'sche Verfahren.

Capitel VI.

Krankheiten der Paukenhöhle.

§ 28. Bildungsfehler der Paukenhöhle

haben nur insofern ein chirurgisches Interesse, als sie complicirt mit Deformitäten der Ohrmuschel und des Gehörgangs vorkommen. Die durch dieselben bedingten Hörstörungen sind unheilbar.

§ 29. Traumatische Verletzungen der Paukenhöhle

entstehen zunächst durch das gewaltsame Einstossen von spitzigen Gegenständen in den Gehörgang, gleichzeitig mit Ruptur des Trommelfells. Dahin gehören Verletzungen der Gehörknöchelchen, Fractur, Trennung der Gelenkverbindungen zwischen denselben, namentlich zwischen Stapes und Incus, Zerreissung der Weichtheile (Schleimhaut,

Muskeln, Nerven). Dabei findet stets eine stärkere Blutung aus der Paukenhöhle statt, und es folgt wohl stets eine eitrige Entzündung, die Monate lang andauern kann und schliesslich doch noch nach erfolgter Vernarbung mit partieller Erhaltung des Gehörs auf dem verletzten Ohre verläuft, in andern Fällen aber zu mannigfachen Störungen von Seiten des Nervensystems (Neuralgien, Parästhesien, epileptiformen Krämpfen, Lähmungen) Veranlassung giebt oder durch secundäre Hirnkrankheiten zum Tode führt. Beispiele von verheilter Fractur des Hammergriffes finden sich in der Literatur in grösserer Anzahl (s. S. 116). Auch Beispiele von Stapesfractur sind mitgetheilt [1]).

Das vollständige Herausreissen des Ambosses aus der Paukenhöhle sah ich nach gewaltsamem Einstossen eines an der Spitze ösenförmigen Fremdkörpers durch das Trommelfell.

Die erste Beobachtung von Verletzung der Chorda tympani neben Ruptur des Trommelfells findet sich bei Toynbee [2]). Der Verletzte empfand auf der Seite der Zunge, die dem verletzten Ohre entsprach, ein Kältegefühl und eine Schwächung des Geschmackes. Seitdem sind Beobachtungen gleicher Art vielfach gemacht und mitgetheilt worden, und es kann als feststehend betrachtet werden, dass Reizung der Chorda als Gefühlsalteration an dem entsprechenden Zungenrande (Kitzeln, Prickeln, Kältegefühl), Durchtrennung der Chorda aber als Geschmackslücke ebendaselbst empfunden wird. Magnus [3]) wies zuerst auf die diagnostische Bedeutung dieser Erscheinungen an der Zunge für Lage und Ausdehnung der Verletzung im Ohre hin, wo die Spiegeluntersuchung wegen Blutung oder Entzündung im Ohre resultatlos bleibt.

Ausser durch gewaltsames Einstossen spitziger Fremdkörper durch Gehörgang und Trommelfell entstehen traumatische Entzündungen der Paukenhöhle durch Eingiessen ätzender oder siedender Flüssigkeiten in den Gehörgang, zufälliges Hineinspritzen von fliessendem Metall (z. B. bei Eisengiessern), auch durch Eindringen von ätzenden Flüssigkeiten von der Nase aus durch die Tuba Eustachii [4]).

Auch durch indirecte Gewalt kann die Paukenhöhle verletzt werden. Brüche der Schädelbasis erstrecken sich oft durch dieselbe und können diese Höhle in Communication mit dem Labyrinth oder der Schädelhöhle versetzen. Aber auch ohne solche gleichzeitige schwerere Verletzungen kann Schlag und Fall auf den Kopf Trennung und Dislocation der Gehörknöchelchen herbeiführen, viel häufiger einen Bluterguss in die Paukenhöhle (Haematotympanum), ohne gleichzeitige Ruptur des Trommelfells. Auch nach Gewehrschuss in unmittelbarer Nähe des Ohrs, nach Fall auf die Kniee, nach heftigem Erbrechen, bei Keuchhusten, nach starker Luftdusche bei Synechien in der Paukenhöhle sah ich Haematotympanum entstehen. Die Diagnose ist ohne Schwierigkeit. Das Trommelfell erscheint bei reichlichem Bluterguss abgeflacht oder vorgewölbt, und wenn es nicht durch früher vorauf-

---

[1]) Fall von Fedi bei v. Tröltsch — Anatomie des Ohrs. S. 99; ferner Gaz. des hôpitaux. 1857. Nr. 130. 7. November.

[2]) Discases of the ear. Uebersetzung von Moos. S. 180.

[3]) Arch. f. Ohrenheilkde. II. S. 43.

[4]) Schwartze, Arch. f. Ohrenheilkde. IV. S. 233; Wreden, Petersb. med. Zeitschr. 1871.

gegangene Entzündungen seine normale Transparenz eingebüsst hat, sieht man den Bluterguss blauroth oder blauschwarz durchscheinen. Am deutlichsten ist der Bluterguss hinter grossen Narben im Trommelfell zu erkennen. Den obern Rand des Trommelfells überschreitend, kann er auch unter dem Hautüberzug der obern Gehörgangswand sichtbar sein. Bei der Auscultation während der Luftdusche sind sparsame trockene Rasselgeräusche in der Paukenhöhle hörbar. Die durch den Schädel zugeleiteten Stimmgabeltöne werden nur nach dem verletzten Ohre gehört, wenn das zweite Ohr gesund ist. Die subjectiven Symptome sind ausser plötzlich entstandener Schwerhörigkeit und Ohrentönen, Schmerz, Druckgefühl im Ohr, Schwindel. Letzteren sah ich 8 Tage lang ohne Unterbrechung fortdauern. — Ist Bewusstlosigkeit, Erbrechen der Verletzung gefolgt, so handelt es sich um gleichzeitige Commotio cerebri, wenn weitere sichere Zeichen für Schädelfractur fehlen. Der Verlauf ist meist günstig, weil der Bluterguss im Laufe mehrerer Wochen oder Monate vollständig resorbirt zu werden pflegt, und damit auch, falls nicht eine Zerreissung der Gelenkverbindungen der Gehörknöchelchen zu Stande gekommen war, eine vollständige Restitution des Gehörs erfolgt. In ungünstigen Fällen kommt es zu eitrigem Zerfall des Blutergusses und Perforation des Trommelfells, was noch mehrere Wochen nach der Verletzung eintreten kann, oder der Bluterguss erregt chronische Entzündungsprocesse ohne Eiterung in der Pauke, die zu Verwachsungen führen, und dem entsprechende Veränderungen am Trommelfell zu erkennen geben, wenn der veraltete Fall später zur Untersuchung kommt.

Die Therapie des Haematotympanum besteht in Occlusion des Ohrs und Abhaltung jener Schädlichkeiten, welche Congestion zum Kopfe und zum Ohre bedingen können. Bei stärkerem Schmerz, der meist nur einen Tag lang anzudauern pflegt, Blutegel und Abführmittel. Durch dieselben wird die Resorption des Blutergusses gleichzeitig unterstützt. Die Incision des Trommelfells zum Zwecke der Entleerung des Blutgerinnsels aus der Paukenhöhle ist entschieden verwerflich, weil dadurch der Ausgang in Eiterung begünstigt wird. Bei allen traumatischen Verletzungen der Paukenhöhle, die mit Ruptur des Trommelfells verbunden sind, ist jedes Manipuliren am Ohr zu unterlassen, insbesondere das Ausspritzen, und möglichst bald ein antiseptischer Occlusivverband anzulegen, bei stärkerer Blutung gleichzeitig der Gehörgang mit Borwatte zu tamponiren. Kommt es zur Eiterung, ist nach den bei acuter eitriger Otitis media geltenden Regeln zu verfahren.

§ 30. Acuter Catarrh der Paukenhöhle.

Wir bezeichnen mit acutem Catarrh der Paukenhöhle, der gebräuchlichen Terminologie gemäss, nur diejenige Form der acuten catarrhalischen Entzündung, bei welcher eine Hypersecretion von Schleim besteht, und zwar im Gegensatz zur acuten eitrigen Entzündung, bei welcher es unter dem Einfluss einer intensiveren Reizung zur Eiterbildung innerhalb der Paukenhöhle und gewöhnlich zum Durchbruch des Trommelfells mit Entleerung des Eiters durch den

Gehörgang kommt. Anatomisch ist eine solche Trennung allerdings nicht streng begründet, weil ja dem schleimigen Secret stets eine grössere oder geringere Menge von zelligen Elementen beigemengt ist, die als Schleimkörper, weisse Blutkörper oder Eiterzellen bezeichnet werden, aber aus klinischen oder practischen Gründen ist sie berechtigt und zweckmässig, weil die Krankheitsbilder und der Verlauf sich wesentlich verschieden gestalten, und auch die Therapie in mancher Hinsicht wesentlich differirt.

Der acute Catarrh ist wegen seiner Häufigkeit (10 % nach zwanzigjährigem Durchschnitt meiner poliklinischen Praxis) und der Bedeutsamkeit seiner rechtzeitigen Diagnose zur Abwendung bleibender Nachtheile für das Hörvermögen von besonderer practischer Wichtigkeit. Er kommt in unserem Klima häufiger im Frühling und Spätherbste, als in den andern Jahreszeiten vor und hängt dies davon ab, dass er sich den alltäglichsten Erkältungskrankheiten wie Schnupfen, Angina und Bronchitis gern hinzugesellt. Aber auch ohne Vermittlung derselben entsteht er häufig durch jähe Temperaturcontraste, vorzugsweise durch Zugluft bei schwitzender Haut und Durchnässung. Unter den sonstigen Ursachen wiederholen sich am häufigsten Eindringen von kaltem Wasser in das Ohr beim Baden, acute Exantheme, Typhus, Syphilis. Besonders prädisponirt ist das kindliche Alter. Bei Erwachsenen wird oft nur das eine Ohr stark befallen, während das zweite nur ganz leicht miterkrankt oder schon durch ältere Processe beeinträchtigt war, bei Kindern gewöhnlich beide Ohren gleichzeitig oder eins kurz nach dem andern.

Unter den subjectiven Symptomen ist eine sehr schnell, gewöhnlich mit subjectiven Geräuschen (Zischen, Kochen, Klopfen) eintretende Abnahme und Aufhebung des Gehörs constant. Der Grad der Hörstörung ist sehr verschieden, bald so unbedeutend, dass er besonders bei einseitigen Erkrankungen wenig bemerkbar wird oder erst bei vergleichender Prüfung beider Ohren auffällt, bald so hochgradig, dass lautes Schreien in der Nähe nothwendig wird, um sich verständlich zu machen. In den schlimmsten Fällen schreien die Kranken selbst unbarmherzig wegen undeutlichen Hörens der eigenen Sprache; sie pflegen in solchen Fällen durch die Kopfknochen keine Uhr und auch bei starkem Anschlage der Stimmgabeln dicht am Ohr selbst die hohen Resonanztöne des Gehörgangs nicht mehr zu hören. Der Hörverschlechterung können Schmerzen sehr wechselnden Grades vorausgehen. In manchen Fällen sind letztere sehr unbedeutend und von kurzer Dauer, so dass eigentlich nur das Gefühl eines dumpfen Druckes und der Schwere im Ohr besteht, in andern Fällen äusserst qualvoll, stechend und bohrend und von mehrtägiger Dauer mit nächtlichen Exacerbationen. Der Schmerz hat das Characteristische, dass er durch Druck in der Umgebung des Ohres oder durch Zerren an der Ohrmuschel gar nicht oder kaum zunimmt, dagegen beim Schlucken, Räuspern, Niesen und bei jeder Erschütterung des Kopfes. Eine Druckempfindlichkeit am Warzenfortsatz ohne Röthung und Schwellung des Hautüberzugs kann sich in schwereren Formen hinzugesellen und deutet darauf hin, dass die hyperämische Schwellung der Paukenschleimhaut sich auf die Schleimhautauskleidung der pneumatischen Räume des Warzenfortsatzes fortgesetzt hat. Nicht

selten wird der Schmerz anfänglich gar nicht im Ohr gefühlt, sondern im Kopf, in den Zähnen, so dass an „rheumatischen“ Kopfschmerz oder an Neuralgie im Gebiete des Trigeminus gedacht wird, bis durch die genaue Untersuchung des Ohres der eigentliche Sitz der Krankheit und die entzündliche Ursache der Schmerzen erkannt wird. Sehr gewöhnlich gesellen sich zu den direct auf das Ohr bezüglichen Symptomen, besonders bei Kindern, Betäubung, Schwindel, Schlaflosigkeit, Fieber (Temperaturen bis 40 ° C.) und nächtliche Delirien. Eine Erklärung für diese „cerebralen“ Symptome giebt der durch die Sutura petroso-squamosa am Dach der Paukenhöhle bestehende directe Gefäss- und Gewebszusammenhang zwischen Schädelhöhle und Paukenschleimhaut. Auch Facialislähmung kommt bei einfachem Catarrh vor, wenn die Hyperämie und Entzündung auf das Neurilem des Nervenstammes im Canalis Faloppiae übergreift, was durch die Existenz congenitaler kleiner Lücken in der Wand des Kanals begünstigt wird. Wer das Ohr nicht zu untersuchen versteht, kann unter diesen Umständen, besonders im Kindesalter, wo die Angabe über subjective Symptome ausfällt, leicht zu der irrigen Annahme einer ernsten Cerebralaffection verleitet werden. In sehr vielen Fällen dauert dieses schmerzhafte Stadium, welches der congestiven Anschwellung der Paukenschleimhaut entspricht, nur einen Tag oder eine Nacht, und werden dann in der Folge überhaupt keine Schmerzen mehr gefühlt, aber die Schwerhörigkeit mit Ohrensausen bleibt zurück mit dem Gefühl von Knistern und Knattern im Ohr beim Schlucken und von Consonanz der eigenen Stimme. Bei serösem Exsudat kann durch Locomotion desselben bei Lageveränderung des Kopfes ein zuweilen sehr auffälliger, auch objectiv messbarer Wechsel des Gehörs entstehen, wahrscheinlich durch momentane Entlastung der Labyrinthfenster.

Der anatomische Befund des acuten Catarrhs zeigt Hyperämie und Schwellung der Paukenschleimhaut. Letztere ist bedingt neben der Gefässerweiterung durch seröse und zellige Infiltration der laxen Bindegewebsschicht unter dem Epitel, und kann die ganze Auskleidung der Höhle gleichmässig betreffen oder tritt an einzelnen Stellen besonders hochgradig hervor (unter dem Tegmen, am Promontorium, um die Gehörknöchelchen, die völlig eingebettet erscheinen können). Was die Schwellung der Schleimhaut am Lumen der Höhle übrig lässt, ist erfüllt von serösem Exsudat oder von zähem Schleim, dem nur wenig zellige Elemente (Epitelien, Schleim- oder Eiterkörperchen, rothe Blutzellen, Körnchenzellen oder Körnchenhaufen) beigemengt sind. Die Consistenz des Schleimes ist oft von gallertartiger Zähigkeit, so dass man der Präparation mit Pinzette und Messer bedarf, um die Wände und die Gehörknöchelchen frei zu bekommen. Vorzugsweise fest pflegt er zu haften an den Nischen der Labyrinthfenster, an und über dem Hammerambossgelenk und an der Innenfläche des Trommelfells. Er ist entweder klar und durchsichtig wie Wasserglas oder trüb (weiss, grau, blutig). Die Quelle dieser Schleimanhäufung ist zu suchen in einer Hypersecretion der spärlichen in der Paukenschleimhaut vorhandenen Schleimdrüsen (traubenförmigen und schlauchförmigen) und wahrscheinlich auch in einer Verschleimung des Protoplasma der Schleimhautepitelien. Hyperämie und Schwellung kann sich in schwereren Fällen auch auf die Tuba und die Warzen-

fortsatzzellen ausdehnen; in den schwersten kommt es zu gleichzeitiger Hyperämie des Labyrinthes. Die hochgradigste acut catarrhalische Schwellung der Paukenschleimhaut ist einer vollständigen Rückbildung fähig. Die zellige Infiltration des subepitelialen Bindegewebes verschwindet durch fettige Entartung und Zerfall, zum Theil durch Aufnahme in die Lymphgefässe. Dazu sind Wochen erforderlich. In vielen Fällen wird aber die Rückbildung eine unvollständige sein und es bleiben partielle Schwellungen, faltige Erhebungen, Duplicaturen der Schleimhaut zurück in Gestalt von Pseudomembranen oder strangförmigen Synechien, durch welche einzelne Theile in abnormer Verbindung erhalten werden oder die Höhle für die Dauer in ihrer Ausdehnung und Form beeinträchtigt wird. Besonders gern bleiben solche Verdickungen der Schleimhaut und Verwachsungszustände in der Nische des runden Fensters, um die Schenkel des Steigbügels und um das Hammerambossgelenk nach anfangs vernachlässigten acuten Catarrhen zurück, die ein wesentliches und bleibendes Hinderniss für die Schallleitung abgeben. Während bei der eitrigen Entzündung der Paukenhöhle die Perforation des Trommelfells zur Regel gehört, kommt es beim einfachen Catarrh nur ausnahmsweise und für kurze Zeit zu schnell wieder verklebenden und verheilenden Einrissen des Trommelfells mit Entleerung von etwas Serum oder Schleim, ohne Einfluss auf den weiteren Verlauf der Krankheit. Auch ohne Einriss des Trommelfells kann es zu einer serösen Exsudation auf der Trommelfelloberfläche kommen, die nur kurze Zeit dauert und nur im Grunde des Gehörgangs eine Durchfeuchtung und Maceration des Epidermisüberzuges herbeiführt. Wenn es zu ulcerativem Defect des Trommelfells mit Otorrhoe kommt, was vorzugsweise unter dem Einfluss einer unpassenden Therapie eintritt, aber auch ohne Beihülfe einer solchen unter dem Einfluss schlechter Ernährungsverhältnisse, im Kindesalter häufiger als bei Erwachsenen passirt, so handelt es sich nicht mehr um einfachen acuten Catarrh, sondern um eitrige Entzündung der Paukenhöhle. In höchst seltenen Ausnahmefällen [1]) ist beim acuten einfachen Catarrh ohne Perforation des Trommelfells ein unerwartet schnell tödtlicher Ausgang unter Sopor und Convulsionen, durch Meningitis beobachtet worden. Zaufal hat neuerdings einen durch Sinusthrombose und Meningitis lethal verlaufenen Fall sogar bei rein serösem, synoviaartigem Exsudat in der Paukenhöhle, ohne Perforation des Trommelfells mitgetheilt (Arch. f. Ohrenheilkunde XVII. S. 157), wo freilich zwischen dem acuten Beginn und dem Tode ein Zeitraum von 3 Monaten lag. Aus meinen jüngsten Erlebnissen kann ich einen ganz acuten Fall mit serös-hämorrhagischem Exsudat ohne Perforation des Trommelfells anführen, wo zwischen dem Beginn der ersten Ohrsymptome bis zum Tode nur acht Tage lagen.

Ein zwanzigjähriger, kräftiger und früher gesunder Mann wurde soporös in die Klinik gebracht. Anamnestisch war von den Angehörigen nichts weiter zu eruiren, als dass derselbe seit 8 Tagen über Schmerz im rechten Ohr geklagt hatte und 3 Tage vor der Aufnahme plötzlich umgefallen war. Am Tage vor der Aufnahme blutig-seröser Ausfluss aus dem rechten Ohr und Klage über

[1]) Schwartze, Patholog. Anatomie des Ohres. S. 77. — Wendt, Wagner's Arch. f. Heilkde. XI. Fall 12.

Kopfschmerz. Patient versah damit seinen Dienst als Kutscher, und war Abends bewusstlos auf der Erde liegend gefunden. Die Untersuchung bei der Aufnahme in die Klinik ergab ausser der Entzündung im Ohr keine Erkrankung eines inneren Organes. Temperatur 40°. Patient warf sich unruhig im Bette umher, griff stöhnend nach dem Kopf und delirirte zeitweise. Linkes Ohr gesund. Im rechten Gehörgang den Wänden desselben anhaftende Blutgerinnsel. Rechtes Trommelfell abgeflacht, diffus geröthet, von seinem Epidermisüberzug grösstentheils entblösst, ohne Perforation aber mit einer linsengrossen Ecchymose im hintern untern Quadranten (Trauma war auszuschliessen). In der folgenden Nacht blieb Patient sehr unruhig, schlug fortwährend um sich, erbrach sich mehrmals und bohrte mit dem Kopf in die Kissen. Tonischer Krampf der Rückenmusculatur, Gesichtsverzerrung, Strabismus convergens, Pupillendifferenz. Nur auf Augenblicke kam Patient zum Bewusstsein und klagte dann über Schmerz im Hinterkopf. Urin stark eiweisshaltig. Temperatur 38,7. Nachmittags Tod.

Sectionsbefund: Meningitis purulenta baseos et convexitatis. Die Eiterinfiltration der Pia betrifft vorzugsweise die untere Hälfte beider Frontallappen, einzelne Stellen des rechten Schläfenlappens, besonders den hintern Theil desselben, sowie beider Occipitallappen; an der Basis die Gegend zwischen Chiasma und Pons, die untere Fläche des letzteren, sowie die untere Fläche der Kleinhirnhemisphäre. Dura der Basis gesund. An den Nervenstämmen im Porus acusticus kein Eiter bemerkbar.

Das der Leiche entnommene rechte Felsenbein zeigt folgende Verhältnisse: Duraüberzug des Felsenbeins unverändert. Im dicken Tegmen tympani eine bläulichroth verfärbte Stelle von Linsengrösse. Tabula vitrea hier sehr dünn. Darunter eine kleine Hämorrhagie in der Diploë. Auch in der Umgebung dieser Stelle die Diploë sehr blutreich. Paukenhöhle erfüllt von serös-blutigem Exsudat, das nur spärliche Eiterzellen und Flimmerepitelien enthält. Trommelfell erhalten, glanzlos, abgeflacht. Im hintern-untern Quadranten eine linsengrosse Ecchymose, Gehörknöchelchen normal. Häutige Bogengänge und Vorhof hämorrhagisch entzündet, im serösen Inhalt derselben spärliche Eiterzellen; in der Schnecke seröseitrige Flüssigkeit. Die Diploë der Pyramide blutig infiltrirt. N. facialis und Chorda tympani gesund. Im N. cochleae und vestibuli, sowie im Stamm des N. acusticus finden sich zwischen den Nervenfasern hie und da Eiterzellen, das die Nerven umgebende Bindegewebe ist ziemlich reichlich von Eiterzellen durchsetzt. — Organe der Brust- und Bauchhöhle gesund.

Die Diagnose des acuten Catarrhs stützt sich vorzugsweise auf den otoscopischen Befund und das Resultat der Auscultation des Ohres während der Luftdusche durch den Catheter. Die Untersuchung mit dem Ohrspiegel zeigt den Gehörgang normal, höchstens eine Röthung und seröse Durchfeuchtung im Hautüberzug des knöchernen Theiles in der Nähe des Trommelfells. Das Trommelfell erscheint beim Beginn gewöhnlich weniger glänzend als normal, matt, mit undeutlichem Lichtreflex in Folge seröser Durchtränkung des Epitelialüberzuges. Nur selten und bei leichten Formen ist anfangs ein gesteigerter Glanz am Trommelfell bemerkbar, der in Verbindung mit durchscheinender Röthe der Schleimhautplatte der Membran das Aussehen einer glänzend polirten Kupferplatte verleihen kann (Politzer). Sehr bald wird die Injection des Trommelfells deutlicher, in leichteren Fällen nur an den Hammergefässen und am peripherischen Venenringe, in schwereren diffus, sogar mit Ecchymosen. Daneben können mit Serum gefüllte blasige Erhebungen des Epidermisüberzugs auftreten. Diese blasigen Ectasien können schon wenige Stunden nach dem Beginne der Schmerzen sichtbar sein, am häufigsten an der obern und hintern Peripherie. Trotz der Injection bleibt der Hammergriff meist deutlich erkennbar, ein Beweis, dass der Sitz der Injection hauptsächlich die Schleimhautplatte des Trommelfells ist. Nur dann, wenn die Cutisschicht sich an der entzündlichen Schwellung

betheiligt, wird der Hammergriff völlig verdeckt. Nach einigen Tagen nimmt diese Röthe ab, und die Farbe des Trommelfells wird nach Eintritt der Exsudation in der Paukenhöhle eigenthümlich weissgelblich oder mattbleifarben. Dabei erscheint es entweder abgeflacht oder partiell vorgewölbt oder abnorm concav. Im letzten Falle sind sowohl bei serösem als schleimigem Inhalt der Paukenhöhle sehr häufig die Begrenzungslinien des dem Trommelfell anliegenden und durchscheinenden Exsudates deutlich erkennbar, falls das Trommelfell nicht durch entzündliche Schwellung oder ältere Trübungen seine Transparenz eingebüsst hat. Am häufigsten erscheint die Begrenzungslinie concav bogenförmig nach oben, wie Fig. 56 zeigt, oder in doppelten Bogenlinien, die am Ende des Hammergriffes zusammenlaufen [1]) (Fig. 57).

Bei rein serösem Exsudat kann die Begrenzungslinie vollkommen horizontal erscheinen und bei Veränderung der Kopflage entsprechende

Fig. 56. Seröses Exsudat im Cavum tympani mit bogenförmiger Begrenzungslinie, durch das Trommelfell hindurchscheinend.

Fig. 57. Exsudat am Boden der Paukenhöhle, mit deutlicher Niveaugrenze in Gestalt von zwei am Ende des Hammergriffs zusammenstossenden, bogenförmigen Linien. (Nach Politzer.)

Niveauveränderungen zeigen, die sich bei der gelb-grünlichen Farbe des durchscheinenden Exsudates sehr deutlich erkennen lassen. Nach Lufteintreibung in die Paukenhöhle verschwinden diese Begrenzungslinien unter deutlichem Farbenwechsel am Trommelfell und es kann an Stelle derselben das Durchscheinen der Contouren von Luftblasen gesehen werden. Ist die Exsudation eine reichliche, so können Abflachungen oder blasenartige, auch sackartige Ausstülpungen am Trommelfell entstehen, am häufigsten im hintern-obern Quadranten (Fig. 58, 59 und 60), oder das Trommelfell kann in toto halbkugelförmig in den Gehörgang vorgewölbt erscheinen.

Aus dem Trommelfellbefunde allein kann im ersten Beginn der Erkrankung nicht immer mit Bestimmtheit entschieden werden, ob es sich um acuten Catarrh oder die viel seltenere primäre acute Trommelfellentzündung handelt. Zur differentiellen Diagnose dient die Hörprüfung, welche bei der Trommelfellentzündung eine nur sehr geringfügige Herabsetzung der Hörschärfe ergiebt, und die Auscultation des Mittelohres. Bei der Auscultation des Ohres während der Luftdusche durch den Catheter sind in den meisten Fällen nahe Rasselgeräusche hörbar, von verschiedenem Character, je nach der Be-

[1]) Zuerst von mir beschrieben und abgebildet im Arch. f. Ohrenheilkde. VI. S. 177.

schaffenheit des Exsudats in der Paukenhöhle. Bei rein serösem Exsudat sind dieselben feinblasig, knisternd, bei serös-schleimigem Exsudat grossblasig, knatternd, bei sehr zähem Schleim dem trocknen Reibegeräusche wie bei Pleuritis oder Pericarditis ähnlich. Diese Geräusche werden oft erst deutlich hörbar, wenn die Luft unter stärkerem Druck eine Zeit lang eingedrungen ist und zwar dann, wenn die catarrhalische Schwellung auch auf den Tubenkanal ausgedehnt ist. Ist die Schwellung in der Paukenhöhle sehr hochgradig, so dass das Lumen derselben vollständig erfüllt ist, so wird gar kein Auscultationsgeräusch hörbar, trotz richtiger Lage des Catheters und trotz frei durchgängiger Tuba Eustachii. In solchen Fällen pflegt die sonst constante, unmittelbare Hörverbesserung nach der Luftdusche auszubleiben und es kommt leicht zu Schwindelanfällen, wenn die Luft unter stärkerem Druck eingetrieben wird. Die Auscultation kann ausnahmsweise für die Diagnose völlig im Stich lassen. Der Luftstrom



Fig. 58. Blasenartige Vorwölbung im hintern-obern Quadranten durch Exsudatanhäufung im Cav. tympani.

Fig. 59. Halbkugl. Ausbauchung des hintern-obern Quadranten durch seröses Exsudat bei acutem Catarrh. (Nach Politzer.)

Fig. 60. Sackartige Ausstülpung am hintern-obern Quadranten durch Exsudatanhäufung im Cavum tympani.

kann breit und unter dem normal blasenden Geräusch in die Paukenhöhle eindringen, und doch kann viel seröse oder schleimige Flüssigkeit am Boden der Paukenhöhle unterhalb des Niveaus des Ostium tympan. tubae angesammelt sein, wie die Inspection des Trommelfells und die Incision desselben ergiebt. Der eindringende Luftstrom streicht dann über das Niveau der Flüssigkeit fort, ohne dieselbe in Bewegung zu versetzen oder in dieselbe einzudringen.

Von nebensächlicher Bedeutung für die Diagnose ist das Vorhandensein eines gleichzeitigen Catarrhs der Schlund- und Nasenschleimhaut, und das Resultat der Prüfung der cranio-tympanalen Schallleitung. Schnupfen und Angina sind zwar sehr häufige Begleiter des acuten Ohrcatarrhs, aber keineswegs constante. Sie fehlen in vielen Fällen ganz; in andern haben sie das Ohrleiden eingeleitet, sind aber bereits verschwunden, wenn dasselbe zur Untersuchung kommt. Bei der Prüfung der craniotympanalen Schallleitung wird die Taschenuhr in der Regel durch den Knochen (Warzenfortsatz, Squama) gehört, oft deutlicher als beim Anlegen an die Ohrmuschel. Wird sie nicht vom Knochen gehört bei Kranken unter fünfzig Jahren und handelt es sich thatsächlich um eine frisch entstandene Erkrankung, so deutet dies stets auf eine schwerere Form des Catarrhs. Entweder handelt es sich dann um ein sehr reichliches Exsudat in der Pauken-

höhle, durch welches ein starker Druck auf die Labyrinthfenster ausgeübt wird, oder um gleichzeitige Hyperämie und seröse Durchfeuchtung des häutigen Labyrinthes. Syphilitische Catarrhe zeigen regelmässig eine sehr frühzeitig eintretende Beeinträchtigung der Schallleitung durch den Knochen. Wovon dies abhängt ist unbekannt.

Die Prüfung mit Stimmgabeltönen vom Schädel aus ist nur für einseitige Catarrhe von diagnostischem Werth. So lange die auf den Schädel gesetzte Stimmgabel stets von jeder Stelle des Schädels aus nach dem kranken Ohre allein oder viel stärker, als nach dem gesunden Ohr gehört wird, ist eine Complication des Paukenhöhlencatarrhs mit einer gleichzeitigen Affection des Labyrinthes auszuschliessen. Wird der Ton dagegen vom Schädel aus im ganzen Kopfe gleichmässig oder auf der gesunden Seite besser gehört als auf der kranken, so kann eine solche Complication mit grosser Wahrscheinlichkeit angenommen werden, wenn durch die objective Untersuchung mit Spiegel und Catheter das Vorhandensein einer sehr reichlichen Exsudation in der Paukenhöhle auszuschliessen ist. Die Benützung der Sonde, um die Fluctuation des Trommelfelles zu fühlen, ist in sehr geschickter Hand wohl unschädlich, aber im Allgemeinen für die Diagnose überflüssig und verwerflich, weil die Berührung des Trommelfells Schmerz verursacht und zu kleinen Extravasaten an demselben Veranlassung giebt.

Prognose. Frische Fälle sind fast immer heilbar mit völliger Restitution des Gehörs. Als frisch ist der Fall aber nur zu betrachten, so lange er noch im Stadium der Hyperämie ist. Bei älteren Fällen von mehrwöchentlicher Dauer ist die Prognose quoad perfectam sanationem schon vorsichtiger zu stellen wegen der Möglichkeit des Vorhandenseins der oben erwähnten anatomischen Folgezustände. Kommt keine vollständige Rückbildung der hyperämischen Schwellung in der Paukenhöhle zu Stande, oder restiren Synechien in derselben, so bleibt das Ohr ein Locus minoris resistentiae mit fortdauernder Neigung zu Recidiven des Catarrhes. Unter günstigen constitutionellen Verhältnissen kann spontan, und zwar öfter im Kindesalter als bei Erwachsenen, völlige Heilung eintreten. Häufiger aber ist der Verlauf der sich selbst überlassenen Erkrankung der, dass die Besserung des Gehörs nur bis zu einem gewissen Grade innerhalb einiger Wochen fortschreitet, dann still steht und neuerdings einer progressiven Verschlechterung Platz macht, die Monate und Jahre hindurch fortdauern kann. Diese neue Verschlechterung entspricht der Entwicklung jener anatomischen Veränderungen in der Paukenschleimhaut, die als Ausgänge des chronischen Catarrhs bekannt sind (Vermehrung und Verdichtung des Bindegewebes, Ablagerung von Kalksalzen, Rigidität der Gehörknöchelchen). Dieser Ausgang ist bei schwereren Formen des acuten Catarrhs bei Erwachsenen, die sich selbst überlassen bleiben, die Regel, und mit Rücksicht auf die Unheilbarkeit dieser Folgezustände, ist die Nothwendigkeit einer frühzeitigen Behandlung besonders zu betonen. Ungünstig für die schnelle und vollständige Heilung eines acuten Catarrhs sind die mit entzündlicher Tubenstenose complicirten, und die mit starker Schwellung der Schleimhaut bei wenig geräumiger Paukenhöhle verbundenen Fälle. Einen sehr protrahirten Verlauf pflegen ferner die mit chronischem Nasenrachencatarrh, Keuchhusten,

Gravidität und Anämie verbundenen Fälle zu nehmen. Die Durchschnittsdauer der Behandlung ist sonst unter günstigen constitutionellen Verhältnissen bei leichteren Formen einige Wochen, bei schweren einige Monate, ehe mit einiger Sicherheit ein Recidiv auszuschliessen ist. Mit der Herstellung des normalen Gehörs pflegt auch das Ohrensausen (Gefässgeräusch) zu verschwinden, nachdem es allmälig an Intensität abgenommen und dann mit Intermissionen aufgetreten ist. Nur ausnahmsweise besteht es fort nach Heilung des Catarrhs und trotz vollständiger Restitution des Gehörs, ohne dass wir die anatomische Ursache zu erkennen vermögen, und trotzt jeder Therapie. Der lethale Ausgang durch Meningitis bei einfachem Catarrh ist bisher so ungemein selten beobachtet und durch die Section erwiesen worden, dass man selbst bei anscheinend sehr bedrohlichen cerebralen Symptomen, wie sie im Kindesalter häufig sind, nicht Veranlassung hat die Prognose quoad vitam zweifelhaft zu stellen.

Die Therapie ist nicht für alle Fälle nach demselben Schema einzurichten. Sie muss je nach der Intensität des Krankheitsfalles und nach der Individualität modificirt werden. In leichten Fällen können diätetische Vorschriften, wie sie sonst bei acuten Catarrhen üblich sind (reine Luft, Ruhe, Verbot des Rauchens und alcoholischer Getränke) allein zur Heilung ausreichen. Betthüten und diaphoretische Getränke werden dieselbe beschleunigen. Gleichzeig bestehende acute Angina oder Catarrh der Respirationsorgane bedürfen der entsprechenden Medication. Bei stärkerem Schmerz im Ohr sind Blutegel (2—6 Stück) vor das Ohr am Tragus gesetzt, im Beginne der Erkrankung, wo die initiale Hyperämie des Trommelfells stark entwickelt ist, von eclatantem Nutzen. Sie beseitigen nicht allein den Schmerz und die Spannung im Ohr, sondern können den Entzündungsprocess geradezu coupiren. Bei robusten Individuen und bei Symptomen von Hirnhauthyperämie kann die Wirkung derselben durch nachfolgende Abführmittel (Mittelsalze, Calomel) wesentlich unterstützt werden. Dieselben müssen aber in solcher Dosis verabreicht werden, dass mehrmals in einem Tage flüssige Sedes erzielt werden. Sobald die Schmerzen sich ermässigt haben, ist die Luftdusche anzuwenden, womöglich durch den Catheter; nur wo die Einführung desselben contraindicirt ist, durch dessen Ersatzmittel (passiver Valsalva'scher Versuch, Politzer's Verfahren und dessen Modificationen, Kessel's Verfahren).

Auf den passiven Valsalva'schen Versuch (§ 37) sind wir beschränkt im Kindesalter, so lange noch nicht auf eine Mithülfe von Seiten des Kindes durch Schlucken auf Commando zu rechnen ist. Ist dies der Fall, so bedient man sich des Politzer'schen Verfahrens zur Anwendung der Luftdusche oder der Lucae-schen Modification desselben, und nur wo dieses im Stiche lässt und bei einseitigen Affectionen auch schon im Kindesalter des Catheters. Einer geschickten Einführung desselben pflegen an Gehorsam gewöhnte Kinder vom 6. bis 7. Lebensjahr an sich willig zu unterwerfen. Bei Erwachsenen sollte stets der Catheter zur Anwendung kommen, wenn derselbe nicht absolut contraindicirt ist und dem Arzte die nöthige Geschicklichkeit in der Einführung desselben nicht mangelt. Durch unvorsichtige Verwendung des Politzer'schen Verfahrens bei einseitiger Erkrankung, kann durch die Stosswirkung des nach dem gesunden Ohr ausweichenden Luftstromes Nachtheil für dieses erwachsen. Dass Klingen oder Sausen vorübergehender Art dadurch im gesunden Ohr erzeugt wird, ist eine häufiger wiederkehrende Angabe. In seltenen Fällen bleibt es länger anhaltend. Aber auch Schwindel und Ohnmachten, sogar mit epileptiformen Zufällen, können durch

den plötzlichen und heftigen Luftdruck im gesunden Ohr erzeugt werden. Bei Erwachsenen sind solche Erlebnisse seltener, aber ich erinnere mich auch eines Falles, wo durch unvorsichtigen Gebrauch des Politzer'schen Verfahrens bei einseitigem acuten Catarrh ein so heftiger und anhaltender Schwindel mit Kopfschmerz entstanden war, dass der Patient 14 Tage lang das Bett nicht verlassen konnte und danach ein pfeifendes Geräusch im gesunden Ohr behielt, was er nicht wieder los wurde. Dass ähnliche Erlebnisse häufiger vorkommen mögen, ist sehr wahrscheinlich und hat auch bereits Urbantschitsch (Lehrbuch S. 337) von solchen Mittheilung gemacht. Der hohe therapeutische Werth des Politzer'schen Verfahrens im Allgemeinen wird nicht dadurch herabgesetzt, wenn durch unvorsichtige und unpassende Anwendung desselben Schaden erwächst.

Der unmittelbare Erfolg der Luftdusche pflegt eine erhebliche Erleichterung des Kranken und eine Hörverbesserung für längere oder kürzere Zeit zu sein. Die plötzliche Hörverbesserung ist am frappantesten, wo Abschluss des Tubenkanals bestand, sehr geringfügig, wo die Paukenhöhle durch Schwellung und Exsudat fast ganz ausgefüllt ist, völlig ausbleibend bei den schwersten Formen, wo überhaupt ein lufthaltiger Raum in der Paukenhöhle nicht mehr besteht und dem entsprechend auch kein Eindringen der Luft möglich ist. Die Erklärung des therapeutischen Effectes der Luftdusche suchen wir neben der Herstellung der Wegsamkeit des Tubenkanals und der damit verbundenen Ausgleichung der Luftdruckdifferenz zwischen Paukenhöhle und äusserer Atmosphäre in erleichterter Fortschaffung des flüssigen Inhaltes der Paukenhöhle nach dem Schlunde, und hauptsächlich in dem Einfluss des mechanischen Druckes auf die geschwellte Paukenschleimhaut. Durch denselben wird die behinderte Circulation in den Blut- und Lymphgefässen beschleunigt, speciell die Fortbewegung der Lymphe in den nach Kessel[1]) in offener Communication mit der Paukenhöhle stehenden Lymphräumen[2]) begünstigt und dadurch die Aufsaugung der ausgewanderten Lymphkörper in der Schleimhaut befördert. Ausserdem wird bei länger einwirkender Luftdusche durch die Lageveränderung und feinere Vertheilung des flüssigen Exsudates in der Paukenhöhle, die Resorption unterstützt und die Verwachsung sich berührender oder verklebter Schleimhautflächen verhütet. Die nach der Luftdusche sofort eintretende Hörverbesserung pflegt nur in ganz leichten Fällen bleibend zu sein. Gewöhnlich verschwindet sie wieder allmälig innerhalb kürzerer oder längerer Zeit. So lange bis sich dieselbe von einem Tag zum andern hält, ist die Luftdusche täglich zu wiederholen, dann seltener, bis keine Rasselgeräusche in der Paukenhöhle mehr hörbar sind. Während der ganzen Zeit ist häufiges Gurgeln zu empfehlen je nach der Beschaffenheit des Schlundes mit indifferenten oder adstringirenden Lösungen; bei Hypersecretion in der Nase und im Nasenrachenraum der Gebrauch der Nasendusche mit $^3/_4$%iger Kochsalzlösung von 28—30° R. unter Beachtung der dabei erforderlichen Vorsichtsmassregeln (s. § 31) oder besser des von v. Tröltsch angegebenen Zerstäubungsapparates. Resorbirt sich das Exsudat in der Paukenhöhle unter dem Einflusse der Luftdusche nicht innerhalb einiger Wochen, oder war die Exsudation eine so reichliche, dass eine convexe Vorwölbung des Trommel-

[1]) Arch. f. Ohrenheilkde. V. S. 281.

[2]) Die Lymphgefässe der Pauckenschleimhaut liegen hauptsächlich in cavernösen Hohlräumen zwischen Schleimhaut und Tegmen tympani.

fells in den Gehörgang besteht, so ist die Paracentese des Trommelfells indicirt. Bei serösem oder serös-schleimigem Exsudat entleert sich dasselbe spontan danach in den Gehörgang oder kann durch die nachfolgende Luftdusche entleert werden. Bei zäher Beschaffenheit des Schleimes gelingt dies gewöhnlich nicht ohne Durchspülung der Paukenhöhle mit indifferenter (3/4 %) Kochsalzlösung, die bei einseitiger Erkrankung nur durch den Catheter ausgeführt werden darf, bei doppelseitiger Erkrankung, besonders im Kindesalter, auch leicht durch directe Einspritzung in die Nase bei Verschluss des zweiten Nasenloches zu bewerkstelligen ist. Die Nachbehandlung nach der Paracentese wird unter § 70 besprochen werden. Im Allgemeinen genügt bei serösem Exsudat die einmalige Paracentese zur vollständigen Heilung; bei zäh schleimiger Beschaffenheit desselben wird dagegen oft eine Wiederholung derselben erforderlich. Für die schwersten Fälle, wo die Paukenhöhle durch Schwellung der Schleimhaut ganz erfüllt ist, wo sich nach der Paracentese nur etwas Blut entleert und die Luft überhaupt nicht vordringt bis in die Paukenhöhle, oder wo nach dem Ergebniss der Functionsprüfung eine Mitleidenschaft des Labyrinthes wahrscheinlich ist (Nichthören der hohen Resonanztöne des Gehörgangs), ist die Behandlung mit Calomel, 3mal täglich 0,06—0,12 pro dosi bis zur beginnenden Salivation gereicht, auch wo keine Syphilis zu Grunde liegt, am sichersten, um schnelle Abschwellung zu erzielen und Verwachsungen in der Paukenhöhle zu verhüten. Sobald die Auscultation erkennen lässt, dass ein lufthaltiges Lumen wieder entstanden ist, kommt auch hier die Luftdusche in tägliche Anwendung.

Von sonst gebräuchlichen Mitteln sind die bei unklarer Diagnose vielfach noch üblichen Einspritzungen von Wasser in den Gehörgang, Einträufelungen von fetten oder ätherischen Oelen, Einleitung heisser Dämpfe in den Gehörgang, Anwendung von Breiumschlägen schädlich und irrationell. Durch diese bei Laien noch sehr gebräuchlichen Mittel wird der Zustand entschieden verschlimmert, weil durch Maceration und Reizung des Trommelfells aus dem einfachen Catarrh eine eitrige Entzündung mit Perforation des Trommelfells entstehen kann. Ableitungen auf die Haut des Warzenfortsatzes durch Vesicatore oder Jodanstrich haben nur einen Nutzen bei subacuten Recidiven des Catarrhs oder nach ungenügender Wirkung localer Blutentziehung gegen die Schmerzen. Brechmittel können nur ausnahmsweise bei hochgradigen Rachencatarrhen und im kindlichen Alter Nutzen bringen, wo durch die grössere Weite des Tubenkanals der Abfluss von Secret aus der Paukenhöhle in den Rachen begünstigt wird. Zur Verhütung des Recidivs dienen tonisirende Behandlung, kalte Gurgelungen und die bei Disposition zu Catarrhen überhaupt üblichen Massregeln. Von Bedeutung ist, für einige Monate das Kurzscheeren der Haare zu widerrathen, weil durch Erkältungen der Kopfhaut am leichtesten Recidive entstehen. Die bei nervösen Individuen den acuten Catarrh zuweilen Wochen lang überdauernde Neuralgie im Gebiete des Trigeminus und Occipitalis verschwindet unter dem Gebrauch des Chinins, oder anderer Antineuralgica (Coffein, Eisenmittel, Tr. Gelsemii sempervirentis).

§ 31. Chronischer Catarrh der Paukenhöhle

ist die am häufigsten vorkommende Erkrankung des Ohres (21,5%) und die häufigste Ursache von Schwerhörigkeit überhaupt. Er entwickelt sich entweder aus häufiger recidivirenden acuten Catarrhen, fortgeleitet von chronischem Catarrh des Nasenrachenraums mit Hypertrophie der Gaumentonsillen und der Tonsilla pharyngea, oder ohne initiales acutes Stadium als Theilerscheinung von Allgemeinkrankheiten unter dem Einfluss ungünstiger Ernährungsverhältnisse (Scrofulose, Anämie, Tuberculose), oder hereditärer Disposition, oder in Folge von Stauungshyperämien im Gebiete der Vena cava superior durch Herz- und Lungenaffectionen, Halsgeschwülste, aber häufig genug auch ohne diese ätiologischen Verhältnisse bei sonst vollkommen gesunden Menschen. Wo beim Beginn keine deutlich hervortretenden entzündlichen Erscheinungen gewesen sind, lässt sich oft auch durch sorgfältige Nachforschungen über den Beginn des Uebels nichts Bestimmtes ermitteln.

Anatomischer Befund. Die Schleimhaut wird verdickt durch Verdickung der Epitellagen, durch Bindegewebsneubildung und stärkere Vascularisation, und gewinnt an der Leiche ein dunkel bläulich-graues oder weiss-graues Ansehen, wird fester und schwer zerreisslich. Die Verdickung kann sich auf einzelne Stellen beschränken (Labyrinthfenster, Hammer-Ambossgelenk, Mucosa des Trommelfells) oder ist gleichmässig verbreitet und kann so hochgradig werden, dass die ganze Höhle ausgefüllt wird. Im letzteren Falle findet man in der Leiche nach Abtragung des Tegmen tympani die Gehörknöchelchen so vollständig in Bindegewebe eingebettet, dass es einer Präparation bedarf, um sie sichtbar zu machen. Auch die Nische zum runden Fenster, das Ostium tympanicum tubae können vollständig ausgefüllt und verschlossen sein. Neben der Verdickung besteht Hypersecretion in sehr wechselndem Grade. Dieselbe kann excessiv sein, so dass die Warzenzellen und alle normal lufthaltigen Nebenräume der Paukenhöhle ganz erfüllt werden von einem äusserst zähen, gallertartigen Schleim, und das Trommelfell abgeflacht oder in den Gehörgang vorgedrängt wird[1]). In vielen Fällen ist die Verdickung der Schleimhaut prävalirend und nur unter dem Einfluss subacuter Exacerbationen steigert sich die Secretion bis zur theilweisen oder vollständigen Ausfüllung der Höhle mit seröser oder serös-schleimiger Flüssigkeit. Der Process localisirt sich entweder vorwiegend auf die Paukenhöhle, oder die Tuba Eustachii participirt an demselben, so dass es zu allmäliger Verengerung und häufigem Abschluss derselben kommt. Letzteres findet sich am häufigsten bei den von Catarrhen des Nasenrachenraumes ausgehenden Formen, besonders im Kindesalter. Das Trommelfell erscheint dann, wenn der Tubenabschluss längere Zeit bestand, unter dem Einfluss

[1]) Die Häufigkeit der Schleimanhäufung in der Paukenhöhle hat schon Itard gekannt (Tom. I. S. 388): „Mais la congestion la plus ordinaire à laquelle cette cavité soit sujette, est un amas de matières muqueuses, quelquefois gélatineuses, sécrétées par la membrane, qui la revêt et par celle qui tapisse les cellules mastoidiennes.“

des Ueberdruckes der Luft vom Gehörgange aus, abnorm concav, trichterförmig eingesunken und verfällt in Folge der Spannung (Druck) der Atrophie. In der Paukenhöhle kommt es durch Hyperaemia ex vacuo zu vermehrter Transsudation von Serum. Durch längere abnorm starke Belastung der Gehörknöchelchen und des Nervenapparates im Labyrinth können bleibende Veränderungen in der Lage und Structur dieser Theile entstehen, auch wenn es später gelingt, die normale Communication zwischen Ohr und Schlund wieder herzustellen. Zu den gewöhnlichsten secundären Veränderungen in der Paukenhöhle nach länger dauernden chronischen Catarrhen gehören die adhäsiven Vorgänge d. h. die Neubildung von Strängen und Membranen (Synechien) in der Paukenhöhle, durch welche die Gehörknöchelchen abnorm belastet, gespannt und fixirt werden können. Zu dem gleichen Ausgange führt die nachträgliche Schrumpfung der hypertrophischen Schleimhautüberzüge an den normalen Bandapparaten in der Paukenhöhle (und zwar für den Hammer die Schrumpfung des Lig. suspensorium capitis mallei und die Retraction der Sehne des M. tensor tympani; für den Steigbügel die Starrheit des Lig. annulare), und an allen Gelenkverbindungen der Gehörknöchelchen. Die Kapselüberzüge derselben bleiben verdickt, es treten Ernährungsstörungen an den Knorpelüberzügen der Gelenkflächen hinzu, und es resultirt das, was man gewöhnlich Rigidität oder Ankylose der Gehörknöchelchen nennt. Bei sehr inveterirten Catarrhen kann es ausserdem zu Verkalkungen im Trommelfell und in der Membran des runden Fensters, auch zu sclerotischer Degeneration und Kalkablagerungen in der periostealen Bindegewebsschicht der Paukenschleimhaut kommen, wodurch der Uebergang zur Sclerose der Paukenschleimhaut gegeben ist. Die functionell störendsten Veränderungen finden sich an den Labyrinthfenstern mit ihren Nischen, und zwar am häufigsten wiederkehrend die abnormen Verwachsungen und Fixation des Steigbügels. Durch solche kann die Schallzuleitung zum Labyrinth am wesentlichsten herabgesetzt oder fast ganz aufgehoben werden.

Symptome und Verlauf. Der chronische Catarrh kann völlig schmerzlos beginnen und verlaufen; nur durch subacute Exacerbationen pflegen kurz dauernde Anfälle von stechenden Schmerzen im Ohr zu entstehen, die mit Hyperämie im Trommelfell zusammenfallen. Constant ist nur eine stetig zunehmende Schwerhörigkeit, die so langsam beginnen kann, dass sie Jahre lang gar nicht zum Bewusstsein kommt, um so weniger, wenn sie, wie gewöhnlich, zuerst nur einseitig ist. Erst durch einen Zufall oder durch eine genauere Hörprüfung wird der einseitige Defect des Gehörs entdeckt. In den meisten Fällen, aber durchaus nicht immer, wird die Schwerhörigkeit begleitet oder eingeleitet von subjectiven Gehörsempfindungen, anfangs oft intermittirend, später continuirlich. Diese können nach kürzerer oder längerer Dauer wieder ganz verschwinden, werden in manchen Fällen aber so quälend, dass sie weit mehr belästigen als der Ausfall des Gehörs. Sie können Schlaflosigkeit, Unfähigkeit zu geistiger Arbeit, Gedächtnissschwäche, deprimirte Gemüthsstimmung und bei disponirtem Gehirn Ursache von Gehörshallucinationen und psychischer Erkrankung werden. Sehr gewöhnlich sind Schwindelanfälle, die sich mit plötzlicher Verschlimmerung der Ohrgeräusche und selbst mit Erbrechen

verbinden können, Betäubung und Schwere im Kopf und wirklicher Kopfschmerz, der bei einseitiger Erkrankung sich auf die ohrkranke Seite zu begrenzen pflegt. Solche einseitigen Kopfschmerzen können das Ohrleiden einleiten und längere Zeit das einzige dem Kranken auffällige Symptom sein. Der Grad der Hörstörung ist wechselnd und in gewisser Abhängigkeit von dem Wetter. Bei feuchter Luft und bei Kopfcongestionen pflegt das Gehör am schlechtesten zu sein. Zum grössten Theil mag dieser Wechsel durch Veränderungen in der Durchgängigkeit der Tuba Eustachii bedingt sein; wo ein solcher nicht erkennbar ist, auch von dem wechselnden Blutgehalt- und Schwellungszustande der Paukenschleimhaut selbst oder von Ansammlung flüssigen Exsudates in der Paukenhöhle abhängen. Sehr häufig ist die Klage über grosse Empfindlichkeit gegen lauten Schall. Wahrscheinlich ist dieselbe zu beziehen auf eine Parese der Accommodationsmuskeln, die im normalen Zustande als Sicherheitsvorrichtungen gegen zu lauten Schall zu betrachten sind. Neben Hypertrophie der Paukenschleimhaut sind diese Binnenmuskeln der Paukenhöhle oft im Zustande der Verfettung oder Atrophie. Die höchsten Grade der Schwerhörigkeit bei chronischem Catarrh entstehen bei Fixation der Gehörknöchelchen, vorzugsweise bei Ankylose des Hammer-Ambossgelenks und bei Rigidität resp. Immobilität des Steigbügels im ovalen Fenster. Hierbei wird die laute Sprache nur noch in unmittelbarer Nähe des Ohres oder beim directen Hineinsprechen in das Ohr verstanden.

Die Diagnose basirt wesentlich auf dem Trommelfellbefund und dem Resultat der Auscultation des Ohres während der Luftdusche durch den Catheter. Ist die Anwendung des Catheters aus irgend einem Grunde nicht möglich, so dass wir auf Benutzung der Surrogate desselben beschränkt sind, die eine genaue Auscultation nicht gestatten, so bleibt die Diagnose unsicher, falls nicht die unter dem Einfluss der indirecten Luftdusche entstehenden Veränderungen des Trommelfellbefundes und der subjectiven Symptome positive Anhaltspunkte gewähren. Das Trommelfell zeigt Veränderungen der Farbe und der Wölbung. Unter den ersteren ist am gewöhnlichsten eine weissgraue diffuse Trübung, entsprechend der Verdickung seiner Schleimhautplatte und secundären Veränderungen der Lamina propria. Die Trübung ist am stärksten an der Peripherie ausgesprochen (Randtrübung), kann aber auch in unregelmässigen weisslichen Flecken erscheinen oder in Gestalt radiär verlaufender linienförmiger, weisslicher Verdichtungen der Schleimhautplatte. Eine häufig vorkommende Art partieller Trübungen wird durch umschriebene Verkalkungen bedingt, die durch ihre kreideweisse Farbe leicht kenntlich sind und meist in sichelförmiger Gestalt zwischen Peripherie des Trommelfells und Hammergriff auftreten (Fig. 61). In ähnlicher Form erscheinen in der hintern Hälfte des Trommelfells sehnig graue intermediäre Trübungen, dem Arcus senilis der Hornhaut nicht unähnlich, die durch fettige Entartung der Lamina propria oder durch Bindegewebsneubildung zwischen den Fasern derselben bedingt sein können. Die Gestalt des normalen dreieckigen Lichtreflexes ist verändert, meist verkürzt oder unterbrochen. Der Hammergriff bleibt stets deutlich sichtbar, wenn nicht eine stärkere Verdickung der Cutisschicht des

Trommelfells coincidirt, die nicht zum eigentlichen Befunde des chronischen Catarrhs gehört. Injection der Gefässe ist nur am Hammergriff und an der Peripherie bei frischeren Congestivzuständen und bei Exsudatanhäufungen in der Paukenhöhle sichtbar, am häufigsten bei Kindern. Die Veränderungen der Wölbung beziehen sich am häufigsten auf eine abnorme Einziehung des Trommelfells (Fig. 62), die mit Trübung und Verdickung verknüpft sein kann, oft aber mit partieller oder totaler atrophischer Verdünnung und abnormer Schlaffheit des Trommelfells verknüpft ist, so dass bei erhaltener Transparenz das Promontorium, der lange Ambossschenkel, der Steigbügelkopf und der hintere Schenkel des Steigbügels deutlich durchscheinen. Derartige Einziehungen des Trommelfells kommen zu Stande durch längeren Tubenabschluss und Verkürzung der Sehne des M. tensor tympani, und finden sich oft verbunden mit Ansammlung von Flüssigkeit (Serum, Schleim) in der Paukenhöhle. Diese kann durch ihre gelbgrünliche oder gelblichweisse Farbe und an ihren Begrenzungslinien häufig sehr deutlich erkannt werden. Vorwölbungen oder Ausstülpungen des

Fig. 61. Verkalkungen im linken Trommelfell.

Fig. 62. Hochgradige Einziehung des Trommelfells mit leistenartigem Vorspringen der hintern Falte. (Nach Politzer.)

Trommelfells in beutel- oder blasenförmiger Gestalt pflegen bei reichlichen Exsudatanhäufungen in der Paukenhöhle, besonders im hinternobern Quadranten bei subacuten Exacerbationen des chronischen Catarrhs im kindlichen Alter vorzukommen. Bei weniger reichlichen Exsudatanhäufungen kann das Trommelfell abgeflacht erscheinen durch Verschwinden seiner normalen Concavität. Für viele Fälle giebt die Inspection des Trommelfells während und unmittelbar nach der Luftdusche mehr Aufschluss als vor derselben, besonders für Adhäsionsprocesse und Exsudatanhäufungen, weil sich partielle Einzichungen dann schärfer markiren und die Exsudatgrenzen sich in Gestalt und Ausdehnung ändern. Ausnahmsweise kann sich bei chronischem Catarrh ein vollkommen normales Trommelfell zeigen und zwar dann, wenn sich die anatomischen Folgezustände des Catarrhes auf die Labyrinthfenster und das Hammer-Ambossgelenk beschränkt haben. Man kann deshalb aus dem otoscopischen Befunde allein nicht in allen Fällen die Diagnose stellen. Andrerseits finden sich die auffälligsten Farbe- und Wölbungsveränderungen am Trommelfell als Residuen eines abgelaufenen Catarrhs ohne merkbare Störung der Hörschärfe, so dass man sich sehr hüten muss, aus dem Grade der Trommelfellverände-

rungen allein Schlüsse zu ziehen auf den Grad der vorhandenen Hörschärfe.

Die Auscultation während der Luftdusche durch den Catheter ergiebt erschwertes Einströmen des Luftstromes und Rasselgeräusche. Aus dem Character der Geräusche kann auf den Ort ihrer Entstehung und die Beschaffenheit des vorhandenen Exsudates geschlossen werden, wie bereits § 4 und beim acuten Catarrh § 30 des Näheren erörtert wurde. Dringt die Luft nur absatzweise im Momente des Schluckens ein, so deutet dies, die richtige Lage und Haltung des Catheters vorausgesetzt, auf erschwerte Durchgängigkeit der Tuba. Wird überhaupt kein Eindringen der Luft bis an das Trommelfell gehört, so besteht entweder kein lufthaltiger Raum in der Paukenhöhle mehr (Erfüllung mit flüssigem Exsudat, Schwellung der Schleimhaut, Bindegewebswucherung) oder die Tuba ist völlig impermeabel. Letztere Ursache ist seltener als die erste und kann nur durch die Sondirung der Tuba erkannt werden. Ist die Tuba frei durchgängig und die Paukenhöhle lufthaltig und frei von flüssigem Exsudat, aber die Schleimhaut derselben aufgelockert und verdickt, so ist das Auscultationsgeräusch breit, laut, aber rauh. In vielen Fällen von inveterirtem chronischen Catarrh ergiebt die Auscultation im Momente der Untersuchung durchaus gar keine auffällige Abweichung vom normalen Geräusch; wo die Schleimhaut bereits sclerosirt ist, erscheint es ungewöhnlich breit und hart. — Von untergeordneter Bedeutung für die Diagnose sind die Resultate der Untersuchung der Nasen- und Rachenhöhle. Häufig verhält sich die Schleimhaut derselben ganz normal oder es finden sich auch hier die Zeichen des chronischen Catarrhs. Die craniotympanale Schallleitung wird im jugendlichen und mittleren Lebensalter nicht aufgehoben ausser bei constitutioneller Syphilis. Bei hochgradiger Schwerhörigkeit wird die Taschenuhr sogar oft deutlicher vom Knochen als vom Ohr gehört. Die auf die Mittellinie des Schädels gesetzte Stimmgabel wird bei einseitigen Affectionen nur nach dem kranken Ohr, bei doppelseitigen Affectionen stärker auf dem schlechter hörenden Ohre percipirt.

Bei zweifelhafter Diagnose der Flüssigkeitsansammlung in der Paukenhöhle hat man versucht, die Diagnose zu sichern durch die Aspiration der Flüssigkeit mittelst feiner Hohlbougies von 1,25 mm Durchmesser, die durch die Tuba bis zum Ost. pharyngeum tubae eingeführt werden sollen (sogen. Paukenhöhlencatheter nach Kramer). Die Möglichkeit einige Tropfen rein seröser Flüssigkeit auf diese Weise auszusaugen ist nicht zu bezweifeln, wenn die Paukenhöhle bis über das Niveau des Ost. tympanicum, das bekanntlich nicht am Boden der Paukenhöhle liegt, erfüllt ist. Schleimige, zäh gallertartige Flüssigkeit, wie sie überwiegend häufig beim chronischen Catarrh in der Paukenhöhle vorkommt, wird sich aber niemals durch Aspiration entfernen lassen wegen der Adhäsion der Flüssigkeit. Der diagnostische Nutzen solcher Hohlbougies ist also ein höchst zweifelhafter; dazu kommt der Nachtheil der Congestion in der Paukenhöhle, die unzertrennbar von der Aspiration ist (Extravasate). Der Gebrauch solcher Hohlbougies erscheint um so überflüssiger, weil wir die Diagnose aus dem Trommelfellbefund und der Auscultation bei der Luftdusche durch den Catheter fast stets mit ausreichender Sicherheit stellen, und wo ein Zweifel besteht, die Probeincision des Trommelfells vornehmen können.

Prognose. Den wichtigsten Anhaltspunkt für die Prognose giebt der Effect der Luftdusche. In günstigen Fällen bessert dieselbe das Gehör sofort (im höheren Lebensalter zuweilen nur für die Sprache, nicht für die Geräusche) und das Ohrentönen mit der Eingenommen-

heit des Kopfes sind wie fortgeblasen, um nach längerer oder kürzerer Zeit bis zu dem früheren Grade wieder zurückzukehren. Bei öfterer Wiederholung der Luftdusche verlängert sich diese Remission der Symptome und bei consequenter längerer Behandlung kann eine dauernde und wesentliche Besserung des Zustandes erreicht werden, der sich, ohne solches Einschreiten, fortschreitend verschlechtert hatte. Aber auch, wo die momentane Hörverbesserung nach der Luftdusche gänzlich ausbleibt, und letztere nur eine subjective Erleichterung gewährt, die sich auf ein Gefühl von „Freiwerden" im Kopfe und auf eine vorübergehende Herabsetzung der Intensität der subjectiven Gehörempfindungen bezieht, ist die Möglichkeit einer Besserung bei längerer Behandlung selbst bei hochgradiger Schwerhörigkeit noch nicht ausgeschlossen, so lange überhaupt noch erhebliche Schwankungen im Grade des Hörens vorkommen. Ist das Vorhandensein eines flüssigen Exsudates in der Paukenhöhle mit Bestimmtheit ausgeschlossen, so kann über die Möglichkeit einer Besserung erst der therapeutische Versuch einer mehrwöchentlichen Behandlung mit dem Catheter entscheiden. Wie lange ein solcher fortzusetzen ist, bis jede Hoffnung auf Besserung schwindet, lässt sich nicht für alle Fälle bestimmt voraussagen. In der Regel wird eine Behandlungsdauer von 8 bis 14 Tagen ausreichen, um in dieser Beziehung ein bestimmtes Urtheil zu gewinnen. Diese Zeit genügt gewöhnlich, um die noch passageren, organischen Veränderungen, welche noch für die Therapie zugänglich sind, von permanenten und unheilbaren Folgezuständen zu unterscheiden. Ausnahmen von dieser Regel kommen vor, sind aber gewiss selten. Je frischer die Erkrankung, je geringer und wechselnder die Hörstörung und je besser der allgemeine Gesundheitszustand überhaupt ist, desto günstiger sind die Aussichten. Seit Jahren stabile Zustände sind ungünstiger für die Besserung, als solche, die noch in Verschlimmerung begriffen sind. In Bezug auf den Grad, bis zu welchem Besserung möglich sein wird, muss sich der Arzt unter allen Umständen sehr reservirt aussprechen, insbesondere sich hüten auf Grund des vielleicht überraschend günstigen momentanen Effectes der Luftdusche leichtfertig eine völlige Heilung zu prognosticiren. Wir sind eben nicht in der Lage die Natur der bereits vorhandenen anatomischen Veränderungen an den akustisch wichtigen Theilen der Paukenhöhle durch directen Einblick in dieselbe erkennen zu können, sondern wir vermögen dieselben nur zum Theil aus Veränderungen am Trommelfell auf Grund der pathologisch-anatomischen Ergebnisse zu vermuthen. Die am leichtesten zu diagnosticirenden Exsudatanhäufungen in der Paukenhöhle können Jahre lang bestanden haben, ohne nothwendig mit bleibenden, für die Schallleitung störenden Gewebsveränderungen in der Schleimhaut verbunden zu sein. Hier kann die Entleerung des Exsudates durch die Paracentese des Trommelfells schnell eine dauernde Heilung herbeiführen. Es kann aber auch die Entleerung des Exsudates von sehr geringem oder gar keinem Nutzen für das Gehör bleiben, wenn Rigidität oder Fixation der Gehörknöchelchen damit verbunden ist. — Ungünstig sind ausgedehnte Synechien des Trommelfells, heftige continuirliche Geräusche, und unter den ätiologischen Momenten besonders hereditäre Disposition zu Taubheit, Puerperium, constitutionelle Syphilis und Tuberculosis pulmonum.

Der Ausgang in völlige Gehörlosigkeit kommt beim chronischen Catarrh an sich nicht vor, selbst dann nicht, wenn er zur Fixation der Gehörknöchelchen führt. Nur beim Hinzutreten einer Erkrankung des nervösen Apparats ist dieser Ausgang zu fürchten, ist aber im Ganzen selten. Woraus solche Complication zu diagnosticiren ist, siehe § 7.

Therapie des chronischen Catarrhs ist local und allgemein. Bei sonst gesunden Individuen reicht die locale Behandlung allein oft zur Heilung aus, die Allgemeinbehandlung allein für veraltete Fälle niemals.

Die locale Behandlung richtet sich gegen die erkrankte Schleimhaut des Mittelohres und die etwa gleichzeitig vorhandenen Erkrankungen der benachbarten Schleimhaut des Rachens und der Nase. Letztere müssten eigentlich immer vor dem Beginn der localen Behandlung der Ohrschleimhaut beseitigt werden mit den zu Grunde liegenden ungünstigen hygienischen Verhältnissen und allgemeinen Ernährungsstörungen. Da dies in der Praxis meist nicht ausführbar ist, versucht man, so viel als thunlich, allen drei Indicationen gleichzeitig zu entsprechen. Das Hauptmittel besteht in häufiger Anwendung der Luftdusche. In welcher Art wir uns die unzweifelhafte Heilwirkung derselben erklären, ist bei der Therapie des acuten Catarrhs (§ 30) auseinandergesetzt. Von grösster Wichtigkeit ist die dadurch herbeigeführte leichtere Wegsamkeit der Tuba und der auf die häutigen Paukenhöhlenwände ausgeübte mechanische Druck. Die bei jedem längeren Tubenabschluss nothwendig zu Stande kommende Störung der Gleichgewichtslage des Trommelfells mit seinen Adnexis, den Gehörknöchelchen, wird dadurch momentan ausgeglichen, sobald noch nicht Fixationen durch Adhäsionen und andere bleibende organische Veränderungen Platz gegriffen haben. Sofort nach der Luftdusche ist eine messbare Hörverbesserung nachweisbar, die sich auf längere oder kürzere Dauer erhält. Diese Hörverbesserung bleibt dann aus, wenn die Paukenhöhle von Exsudat so erfüllt ist, dass es dem Luftstrom nicht möglich war, bis in die Paukenhöhle vorzudringen. Durch den Befund am Trommelfell nach der Luftdusche und das Ergebniss der Auscultation während der Luftdusche wird sich dies in den meisten Fällen leicht erkennen lassen. Für zweifelhafte Fälle dient zur Sicherstellung der Diagnose der Nachweis der Permeabilität der Tuba mittelst der Sonde und die Probeincision des Trommelfells. In leichteren Fällen und bei einfachem Tubenverschluss genügt zur Luftdusche häufig das Politzer'sche Verfahren, und es ist nicht oft genug rühmend anzuerkennen, dass durch dieses Verfahren, zu dessen richtiger Anwendung eine sehr geringe technische Gewandtheit ausreicht, für die grosse Mehrzahl der Aerzte erst der Ueberzeugung von der Möglichkeit einer wirksamen Therapie bei einer sehr zahlreichen Gruppe von Erkrankungen des Ohres eine Bahn gebrochen worden ist. Der momentane Erfolg ist frappant und überzeugend. Eine andere Frage ist die, ob inveterirte chronische Catarrhe der Paukenhöhle wirklich durch dieses Verfahren geheilt werden können, und dies muss ich für die Mehrzahl der Fälle nach meinen Erfahrungen in Abrede stellen. Ein gleichgesinnter College meinte: „man hält den Ertrinkenden über Wasser damit.“ Mehr leistet es in der That nicht. Es werden Besse-

rungen von kürzerer oder längerer Dauer damit erzielt, aber Heilungen gewiss nur ausnahmsweise, wenn andere Mittel und günstige Umstände noch zur Hülfe kommen. Wo irgend möglich, soll deshalb der Catheter zur Luftdusche benützt werden, auch bei Kindern, und man wird für die grössere Mühe und Unannehmlichkeit seiner Anwendung reichlich entschädigt werden durch schnellere und gründliche Heilungen. Das Einströmen der Luft soll bei der jedesmaligen Anwendung so lange fortgesetzt werden, bis das Rasselgeräusch in der Paukenhöhle ganz oder fast ganz verschwunden ist. Die Wiederholung der Application richtet sich nach der Schnelligkeit und Hartnäckigkeit, in welcher die Symptome wiederkehren, vor allen Dingen nach der Dauer der nachfolgenden Hörverbesserung. Anfangs pflegt täglich einmalige, später jeden zweiten oder dritten Tag wiederholte Application auszureichen. Hat sich nach spätestens 14 Tagen keine fortschreitende und erhebliche Besserung eingestellt, sondern bleibt immer noch dasselbe Rasselgeräusch in der Paukenhöhle hörbar, so suchen wir auf die abnorm absondernde und geschwellte Schleimhaut direct einzuwirken durch Eintreiben von Dämpfen und Einspritzen von medicamentösen Flüssigkeiten durch den Catheter. In der Leistung beider Methoden ist kaum ein erheblicher Unterschied, und für die Auswahl zwischen beiden ist wesentlich die persönliche Erfahrung bestimmend. Die Anwendung der Dämpfe ist complicirter und zeitraubender als die der Injectionen, und deshalb giebt man im Allgemeinen, vielleicht mit Unrecht, den letzteren den Vorzug. Für die hartnäckigsten Fälle möchte die Anwendung der Dämpfe deshalb vorzuziehen sein, weil dabei eher die Möglichkeit gegeben ist, auf die Schleimhautauskleidung der pneumatischen Nebenräume der Paukenhöhle einzuwirken, deren Betheiligung an dem Catarrh die Hauptursache der Hartnäckigkeit desselben sein kann. Das Eintreiben von Salmiakdämpfen durch den Catheter, am besten in statu nascenti, entwickelt aus Acidum muriaticum crudum und Liq. Ammonii caustici, ist indicirt bei sehr zäher und reichlicher Hypersecretion mit starker Schwellung der Tubenschleimhaut, wo die Luftdusche nicht genügt, um die Hypersecretion zu beseitigen, weil der Widerstand von Seite der geschwellten Tubenwände ihr kräftiges Eindringen verhindert. Von dem günstigen Erfolg der Salmiakdämpfe in solchen Fällen, der sich zunächst dadurch äussert, dass die Schleimabsonderung lockerer und der Widerstand in der Tuba bei der Luftdusche geringer wird, kann man sich leicht überzeugen. v. Tröltsch hat dieses von mir sehr hoch geschätzte Heilmittel in die otiatrische Therapie eingeführt, und bei ihm (Lehrbuch, 7. Auflage S. 371 und 372) sind sehr beachtenswerthe Rathschläge in Bezug auf das Detail dieses Verfahrens zu finden. Das Wichtigste ist, dass die Dämpfe keinen Ueberschuss von Ammoniak enthalten, weil sie sonst Kratzen im Halse, Brennen in der Nase und Hustenreiz veranlassen. Die Wirkung der Salmiakdämpfe kann unterstützt werden durch gleichzeitigen innerlichen Gebrauch von Ammonium muriaticum und häufiges Gurgeln mit Salmiaklösung. Besteht gleichzeitig chronische Coryza mit Hypersecretion, wie es im Kindesalter häufig der Fall ist, so kann man die Salmiakdämpfe mittelst eines eichelförmigen Ansatzes für die Nasenöffnung auch die Nasenhöhle durchstreichen lassen. Die inveterirtesten chronischen Catarrhe

mit Hypersecretion habe ich bei dieser Therapie, consequent durch Monate verfolgt, zu vollständiger und dauernder Heilung kommen sehen. Bei subacuten Reizungszuständen dürfen Salmiakdämpfe nicht in Anwendung gezogen werden. Die Anwendung derselben den Patienten selbst oder deren Angehörigen zu überlassen, ist dringend zu widerrathen wegen der Gefahr, die das Manipuliren mit den ätzenden Flüssigkeiten mit sich bringen kann. An Stelle der früher üblichen Harzräucherungen (Hubert-Valleroux) oder der Dämpfe von Aqua picea (Bonnafont), die wegen ihres lange haftenden Geruchs und Geschmackes äusserst widerlich sind, können die Terpenthindünste in Anwendung gebracht werden, die Politzer neuerdings besonders rühmt. Oleum terebinthinae rectificatum in einem Glaskolben mit doppelt durchbohrtem Kork durch atmosphärische Luft verflüchtigt, und durch den Catheter in das Mittelohr getrieben, vermindert die Schleimsecretion und trocknet die Schleimhaut für kurze Zeit aus. Wird die Anwendung häufig wiederholt, so kann eine bleibende Verminderung der Secretion die Folge sein. Da die Wirkung aber stets nur langsam erfolgt, so ist die tägliche Anwendung durch mehrere Wochen nöthig. Die jedesmalige Anwendung darf sich nicht über einige Minuten ausdehnen, weil nach längerer Anwendung Stunden lang andauernde Schmerzen im Ohr mit Hyperämie des Trommelfells nachfolgen können. Die Terpenthindünste passen für veraltete reizlose Catarrhe mit profuser Secretion und geringer Tubenschwellung. Unter gleichen Verhältnissen würde die von Ruete zuerst empfohlene Kohlensäure indicirt sein, über deren Nutzen ich aus eigner Erfahrung nichts sagen kann. Die Impression warmer Wasserdämpfe zwischen 30 und 40° R. durch den Catheter ist indicirt bei spärlichem, zähem Exsudat in der Paukenhöhle und bei weiter Tuba; die Art der Application darf ich als bekannt voraussetzen. Die Dauer der jedesmaligen Anwendung beträgt 5—15 Minuten und mehr. Bei eintretender Auflockerung und Schwellung der Tubenschleimhaut ist dieselbe nicht täglich zu wiederholen, sondern alternirend mit einfacher Luftdusche. Die Wasserdämpfe befördern durch Lockerung und Verflüssigung des zähen Exsudates die Resorption desselben und können Hörverbesserung und Heilung bringen, wo durch einfache Luftdusche nicht einmal ein momentanes Besserhören zu erzielen war. Diese Thatsache erklärt sich höchst wahrscheinlich dadurch, dass das in den Nischen der Labyrinthfenster festhaftende zähe Exsudat erst nach längerer Einwirkung feuchter Wärme zerfällt und seine Lage verändert. Bindegewebswucherungen und Verwachsungen werden natürlicherweise durch dieses oft bei falscher Indication in Anwendung gezogene Mittel nicht beseitigt werden können.

Medicamentöse Flüssigkeiten dürfen beim chronischen Catarrh stets nur in sehr geringer Menge, höchstens 8 bis 10 Tropfen, durch den Catheter eingeblasen werden, weil sie sonst zu Entzündungen mit Ausgang in Eiterung Veranlassung geben können. Durch die Auscultation ist zu controlliren, ob die Flüssigkeit bis in die Paukenhöhle vorgedrungen ist. Nachdem der Catheter in die richtige Lage gebracht und die Tuba ausgeblasen ist, wird die betreffende Flüssigkeit mit einer Glasröhre, Pipette oder aus einer Spritzflasche in den horizontal

gehaltenen Catheter hineingebracht und dann durch einen kräftigen Luftstrom weiter befördert. Eine gleichzeitige Schluckbewegung des Kranken erleichtert das tiefe Eindringen der Flüssigkeit, besonders bei enger Tuba. Die bei mir gebräuchlichsten Substanzen sind wässrige Lösungen von Zincum sulfuricum (0,2—0,5%), Natron carbonicum (2—4%), Ammonium muriat. (0,5—3%). Die Einspritzungen dürfen nicht täglich wiederholt werden, sondern nur mit mehrtägigen Pausen; in den Zwischentagen Luftdusche.

Erweisen sich die bisher erwähnten Mittel als unzureichend, um die normale Wegsamkeit des Tubenkanals wieder herzustellen oder ist der Widerstand von Seiten der Tuba so bedeutend, dass er überhaupt nicht von dem bei der Luftdusche verwendbaren Druck (0,5 Atm. Druck) zu überwinden ist, so ist die Einführung von Bougies in die Tuba indicirt. Das Genauere darüber ist in § 5 erörtert. Schon die einmalige Einführung einer Bougie kann erhebliche Hörverbesserung schaffen, wo mit der Luftdusche nichts zu erzielen war. Diese plötzliche Hörverbesserung nach der Bougie ist selten; viel häufiger ist der Nutzen der Bougie erst dadurch erkennbar, dass die dadurch geschaffene Erweiterung des Kanals das nachträgliche Eindringen der Luftdusche und medicamentöser Dämpfe resp. Einspritzungen in die Paukenhöhle überhaupt erst ermöglicht. Es unterliegt keinem Zweifel, dass in manchen Fällen von Stenose der Tuba durch catarrhalische Schwellung ohne Einführung von Bougies überhaupt nichts zu erreichen ist; aber nicht in allen Fällen solcher Stenosen wird das Einführen der Bougies von der Schleimhaut vertragen, sondern man muss zuweilen trotz bestehender Indication vom Gebrauch der Bougie, wenn man nicht schmerzhafte Entzündungen herbeiführen will, abstehen. Diese Fälle pflegen dann unheilbar zu sein.

Die Paracentese des Trommelfells ist beim chronischen Catarrh zum Zwecke der Entleerung der in der Paukenhöhle angesammelten Exsudate (seröse und schleimige) indicirt:

1) unbedingt, bei totaler Erfüllung der Paukenhöhle, die aus der Abflachung resp. Vorwölbung des Trommelfells und dem fehlenden Auscultationsgeräusch bei der Luftdusche erkannt wird;
2) bei partieller Erfüllung der Paukenhöhle dann, wenn die längere Zeit consequent durchgeführte, nicht operative Behandlung gar keinen oder nur schnell vorübergehenden Erfolg hatte.

In Anbetracht der relativen Ungefährlichkeit der Operation soll die Paracentese bei obwaltenden Zweifeln über ihre Nothwendigkeit lieber zu häufig gemacht als unterlassen werden, wo noch eine Möglichkeit vorliegt, durch sie einen Erfolg zu erzielen.

Das Exsudat ist an sich ein erhebliches Hinderniss für das Gehör und durch seine Entfernung kann, wenn andere wesentliche Alterationen in Paukenhöhle und Labyrinth nicht bestehen, sofort normales Gehör erzielt werden, wo das Exsudat schon viele Monate bestand und die Catheterbehandlung gar nichts oder nur auf ganz kurze Zeit etwas nutzte. Bei reichlicher Exsudatanhäufung soll selbst dann die Paracentese nicht unterlassen werden, wenn die Taubheit

eine so hochgradige ist, dass ins Ohr Geschrieenes nicht mehr verstanden wird, oder wenn durch den Hörschlauch Vocale nur undeutlich oder gar nicht mehr unterschieden werden, und man also Grund zur Vermuthung hat, dass gleichzeitig krankhafte Veränderungen im Nervenapparate (Labyrinth) Platz gegriffen haben. Nur quantitative Schallempfindung überhaupt muss noch vorhanden sein. Ich habe nicht selten erlebt, dass in solchen anscheinend hoffnungslosen Fällen nach der Paracentese und Entleerung der Paukenhöhle mit Durchspritzungen von der Tuba aus Besserung des Gehörs eintrat, so dass schliesslich wenigstens wieder in der Nähe des Ohres laut Gesprochenes verstanden wurde. Ob diese Besserung hier auf Entleerung des Exsudats allein zu beziehen ist, ist sehr zweifelhaft, wahrscheinlich auf die veränderten Ernährungsbedingungen im Labyrinthe, wie sie durch die Entlastung desselben von dem auf die Labyrinthfenster drückenden Exsudat herbeigeführt werden. Aus dem etwaigen Nichterfolge der Paracentese wird häufig erst das Vorhandensein unheilbarer pathologischer Veränderungen im Schallleitungsapparate der Paukenhöhle (Ankylose des Steigbügels) erschlossen werden können. Zur Erzielung dauernden Erfolges wird in vielen Fällen chronischer Catarrhe die öftere Wiederholung der Paracentese erforderlich. Trotzdem wird die Behandlungsdauer im Ganzen bedeutend abgekürzt. Ueber die Technik und Nachbehandlung derselben, welche wesentlich entscheidend ist für den Erfolg, siehe § 40.

Von grösster praktischer Wichtigkeit sind bei der Therapie des chronischen Catarrhs die Beseitigung gleichzeitiger Catarrhe der Nase und des Nasenrachenraums, in Folge deren das Ohrleiden häufig entstanden ist und bei deren Fortdauer Recidive und Exacerbationen des Ohrleidens zur Regel gehören. Besteht der Ohrcatarrh noch nicht lange, so kann sogar die Therapie des Nasenrachencatarrhs allein ausreichen, um den Folgezustand im Ohr zu beseitigen, besonders bei Kindern. Aber auch bei inveterirten und schon unheilbar gewordenen Ohrcatarrhen kann durch Beseitigung von Congestiv- und Schwellungszuständen im Nasenrachenraum der fortschreitenden Verschlechterung des Gehörs häufig vorgebeugt und im subjectiven Befinden des Kranken, besonders bezüglich der Ohrgeräusche Erleichterung gebracht werden. Von praktischer Wichtigkeit ist die Thatsache, dass chronischer Catarrh im Nasenrachenraum bestehen und zu erheblicher Verdickung der Schleimhaut und adenoiden Wucherungen hier geführt haben kann, ohne dass die übliche Besichtigung des Pharynx bei niedergedrückter Zunge irgend etwas Krankhaftes bemerken lässt. Klangloser Ton der Sprache und Mundathmen erregen stets den Verdacht solcher auf den oberen Theil des Pharynx beschränkten Catarrhe und müssen zur genaueren Exploration mittelst Rhinoscopie und digitaler Untersuchung auffordern. Häufige und sorgfältige Entfernung der Secrete aus Schlund und Nase ist die erste Aufgabe der Therapie. Hierzu dienen Schneuzen mit abwechselndem Verschluss des einen Nasenlochs allein, à la paysan, Einziehen von Wasser in die Nase aus der Hohlhand und häufiges Gurgeln. Bei Kindern, die sich weder zu schnauben noch zu gurgeln verstehen, kann man dasselbe durch Ausblasen der Nase mittelst eines Ballons erreichen (von Lucae als „trockene“ Nasendusche bezeichnet). Beim Gurgeln kommt nicht allein die dadurch

erzielte Entfernung des Secrets in Betracht, sondern auch die dabei stattfindende Gymnastik der Schlingmusculatur (v. Tröltsch). „Es ist ein vortreffliches Mittel gegen eine Insufficienz der Gaumenmuskeln, wie sie sich im Verlaufe von chronischen Ohr- und Rachencatarrhen jedenfalls häufig ausbildet und dann den weiteren Fortschritt des Ohrenübels bedingen kann.“ Um solchen tonisirenden Einfluss auf die Tuben-Gaumenmusculatur auszuüben, ist freilich erforderlich, dass das Gurgeln täglich mehrmals methodisch, in richtiger Weise geschieht (jedesmal mindestens 1/4 Liter) und Monate lang consequent fortgesetzt wird.



Fig. 63. Röhre zur Schlunddusche. (Nach v. Tröltsch.)

Zum Ausspülen der ganzen Nasenhöhle dient die von Theodor Weber angegebene Nasendusche. Bei Anwendung derselben, am einfachsten mittelst eines Irrigators mit eichelförmigem Ansatzstück für die Nase sind gewisse Vorsichtsmassregeln unerlässlich, bei deren Vernachlässigung Nachtheil und Gefahr für das Ohr entstehen kann und schon oft entstanden ist; dadurch, dass der Druck der Flüssigkeit den Verschluss der Tuba durchbrochen, und die in die Paukenhöhle eingedrungene und dort zurückgehaltene Flüssigkeit Entzündung mit Ausgang in Eiterung mit deren Folgen erregt hat. Nie soll einfaches Wasser zur Nasendusche benutzt werden, weil hierdurch das Epitel der Schleimhaut aufquillt, sondern als indifferente Flüssigkeit 3/4 %ige Kochsalzlösung oder verdünnte Milch. Die Flüssigkeit soll nie kalt, sondern stets lauwarm (28 ° R.) genommen werden. Zur Vermeidung eines zu starken Druckes soll der Irrigator nicht höher erhoben werden als höchstens 1/2 m über die Nasenöffnung, und während des öfter zu unterbrechenden Einströmens soll der Kranke den Kopf nicht nach vorne beugen, auch sich bemühen ruhig zu athmen mit offnem Munde und dabei möglichst jede Schluckbewegung vermeiden. Das Ansatzstück für die Nase soll mit seiner Oeffnung gerade nach hinten und nie nach oben gerichtet werden, weil sonst lang anhaltende Kopfschmerzen (durch Eindringen von Wasser in die Stirnhöhle?) nachfolgen können. Ist eine Nasenseite beim Schnauben weniger durchgängig für die ausgestossene Luft als die andere, so soll der Ansatz stets

zuerst in die verstopfte resp. verengte Seite gesteckt werden. Unmittelbar nach der Nasendusche darf nicht bei zugehaltenen Nasenlöchern geschneuzt werden, weil dadurch in der Nase zurückgehaltene Flüssigkeit ins Ohr getrieben werden kann. Sollen medicamentöse Lösungen zur Nasendusche benutzt werden, so eignen sich dazu nur solche Flüssigkeiten, welche ohne Nachtheil verschluckt werden dürfen und bei etwaigem Eindringen ins Ohr keine stärkere Reizung der Schleimhaut hervorbringen (Lösungen von Borsäure oder Natron carbonicum, Alaunmolken, Weilbacher Schwefelwasser etc.). Trotz Beachtung aller genannter Vorsichtsmassregeln dringt bei manchen Menschen (enger Nasenrachenraum mit Hypertrophie der Tonsilla pharyngea, abnorm weit klaffende Tuba oder abnorm schwacher Tubenverschluss) die Flüssigkeit stets ins Ohr, so dass von jedem weiteren Versuch der Nasendusche Abstand genommen werden muss. Hier ist dann die Ausspülung der Secrete auf andere Weise zu bewerkstelligen, und zwar entweder von

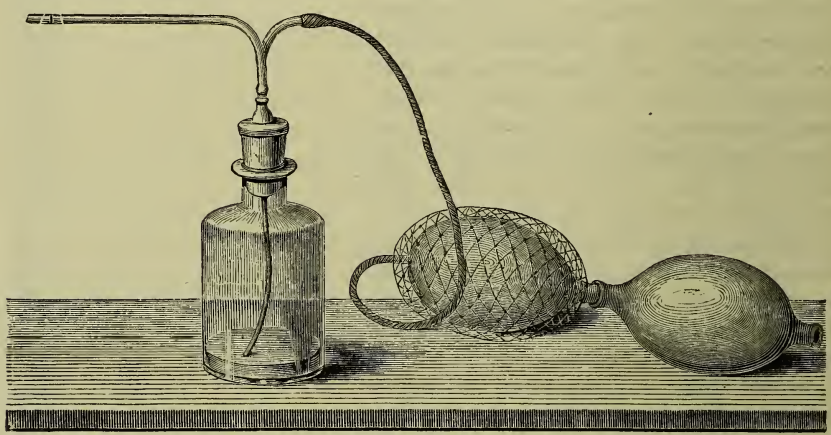

Fig. 64. Zerstäubungsapparat für die hintere Nasenhöhle. (Nach v. Tröltsch.)

der Nase aus mit den hierzu von v. Tröltsch angegebenen Instrumenten (Röhre zur regenartigen Schlunddusche (Fig. 63), Zerstäubungsapparat für die hintere Nasenhöhle (Fig. 64) oder vom Schlunde aus mit einer hinter das Gaumensegel einzuführenden, entsprechend gekrümmten Röhre, deren Ende siebförmig durchlöchert ist (Fig. 65). Wenn beabsichtigt wird, die Regendusche längere Zeit einwirken zu lassen, werden die Röhren mit einem Irrigator oder einer Clysopompe in Verbindung gebracht. Bei Anwendung der vom Schlunde aus einzuführenden Röhre, wobei das Wasser zur Nase wieder abläuft, habe ich nie erlebt, dass Wasser ins Ohr drang, weil durch die dabei entstehende reflectorische Contraction der Gaumenmuskeln der Tubenverschluss zu einem sehr festen wird, während bei der Regendusche durch die Röhre von der Nase aus das Wasser ähnlich wie bei der Nasendusche zuweilen in die Tuba eindringt. Beim Zerstäuber ist dies niemals zu beobachten und er ist deshalb bei ungebärdigen Kindern ein stets ungefährliches und sehr zweckmässiges Ersatzmittel der Nasendusche. Zudem gestattet er eine genauere

Localisation der Wirkung bei der Anwendung medicamentöser Lösungen, wenn man statt der Spitze mit endständiger Oeffnung eine solche mit seitenständiger Oeffnung aufschraubt, die gegen jede beliebige Stelle des Nasenrachenraums gerichtet werden kann. Um nach der Entfernung der Secrete die diffus geschwellte Schleimhaut im Nasenrachenraum zu ätzen, bedient man sich vielfach und mit vortrefflichem Erfolge der Höllensteinlösungen (3—10 %). Zur Application derselben dient ein auf einem entsprechend gebogenen Fischbeinstab befestigtes Schwämmchen oder ein Halspinsel. Beim Gebrauch derselben ist zu beachten, dass Schwamm und Pinsel nur wenig Flüssigkeit enthalten darf, weil sonst durch Hinabfliessen der Lapislösung in den Larynx zu Suffocationserscheinungen Veranlassung gegeben werden kann. Weit weniger günstig wirkt das Einblasen von medicamentösen Pulvern (Alumen crudum), was von der Nase oder vom Gaumen aus geschehen kann. Bei umschriebenen stärkeren Wulstungen kommt man schneller zum Ziel mit Lapis in Substanz oder Galvanocaustik. Hierbei dürfen stets nur kleine Flächen auf einmal geätzt werden und im obern Rachenraume womöglich unter Controlle des Rachenspiegels.



Fig. 65. Röhre zur Schlunddusche. (Nach Schwartze.)

Die am häufigsten erforderlichen operativen Eingriffe beziehen sich 1) auf die Entfernung von hypertrophischen Tonsillen, 2) von adenoiden Wucherungen im Nasenrachenraum und 3) von Nasenpolypen.

1. Entfernung hypertrophischer Tonsillen.

Dass hypertrophische Tonsillen häufig bei Schwerhörigkeit gefunden werden, ist altbekannt. Die Annahme, dass die Tonsillenhypertrophie die Ursache der Schwerhörigkeit sei, ist vertheidigt und bestritten worden, und demgemäss bald für bald gegen die Tonsillotomie als Heilmittel der „Rachentaubheit“ eine Lanze eingelegt worden [1]). Nachspiele dieses Kampfes haben sich bis in die jüngste Zeit fortgesetzt, so dass wir erst kürzlich wieder erlebt haben, dass ein amerikanischer Ohrenarzt (Burnett) gegen die Tonsillotomie ge-

[1]) In England hat besonders James Yearsley († 1869) die Häufigkeit der Tonsillenhypertrophie als Ursache von Erkrankungen des Ohres und die Nothwendigkeit der Tonsillotomie betont.

eifert hat. In früherer Zeit vermuthete man als Ursache der Schwerhörigkeit stets einen directen, mechanischen Verschluss des Ostium pharyngeum tubae durch Druck der Geschwulst auf dasselbe. Von einem solchen könnte nur die Rede sein bei ganz extremem Grade der Hypertrophie, wenn die Tonsillen bei breiter Basis eine enorme Höhe nach hinten und oben erreichten und zwar dann auch nur indirect durch Hinaufdrängen des hintern Gaumenbogens, wodurch die unter dem Tubeneingang befindliche Schleimhaut nach oben gedrängt und derselbe verengt wird. Schon der Umstand, dass auch mässige Grade der Hypertrophie so häufig mit Schwerhörigkeit verbunden sind, wies hin auf das Unzureichende dieser Erklärung. Diese haben wir vielmehr vorwiegend zu suchen in dem mit der Tonsillarhypertrophie meist verbundenen und durch dieselbe unterhaltenen chronischen Reizzustand des Pharynx, der sich nach oben bis in die Tuba hinein erstreckt, und ausserdem in der zur normalen Eröffnung der Tuba unzureichenden Energie der Schlundmusculatur, vorzüglich des Tensor veli palatini. Je enger der Pharynx und speciell der Nasenrachenraum überhaupt ist, desto leichter werden sich die für das Gehör nachtheiligen Folgen auch schon bei mässigen Graden von Tonsillarhypertrophie einstellen. Bei sehr geräumigem Pharynx kann eine bedeutende Tonsillarhypertrophie lange Zeit ohne Nachtheil für das Gehör bestehen. Hier ist die prophylactische Entfernung nur dann indicirt, wenn erbliche Disposition zu catarrhalischer Taubheit besteht. Die Nothwendigkeit der Operation für die Heilung eines chronischen Mittelohrcatarrhs besteht stets bei extremen Graden von Tonsillarhypertrophie; bei mittleren Graden derselben, wo Zweifel über die Nothwendigkeit entstehen, entscheidet die Enge des Pharynx. Bei kleinen Kindern mit mässigen Graden von Hypertrophie, wo die Möglichkeit vorliegt, durch zeitweise Anwendung des Politzer'schen Verfahrens die nachtheiligen Folgen für das Gehör zu beschränken, kann man abwarten, ob nicht spontan eine Verkleinerung der Tonsillen erfolgt, oder wenigstens mit zunehmendem Wachsthum und zunehmender Vergrösserung des Pharynx die Geschwülste stehen bleiben. Nur selten tritt eine auffallende Hörverbesserung sofort nach der Tonsillotomie ein, am ehesten bei frischen Ohrcatarrhen und bei Kindern (mit starker Einziehung der Trommelfelle) und zwar dadurch, dass durch die mit der Operation verbundene Zerrung der vorher vorhandene Tubenabschluss momentan aufgehoben und der Luft wieder ein Zutritt zur Paukenhöhle ermöglicht wurde. Hier kann möglicherweise die Tonsillotomie allein ohne nachfolgende andere Eingriffe zur Heilung des Ohrleidens genügen. In der Regel folgt die Hörverbesserung erst mit der Heilung des chronischen Rachencatarrhs und der öfter wiederholten Anwendung der Luftdusche, die vor der Operation nur von temporärem Nutzen war, oder gar nicht ausführbar war, weil der Catheter wegen der Mandelgeschwulst sich nicht genügend drehen liess. In veralteten Fällen muss der Tonsillotomie häufig die operative Entfernung adenoider Wucherungen aus dem Nasenrachenraum und später die Paracentese der Trommelfelle mit Entleerung der Exsudatanhäufungen aus der Paukenhöhle nachfolgen, um eine vollständige und dauernde Heilung des Ohrleidens zu erzielen. Sind bereits unheilbare secundäre Folgezustände in Paukenhöhle und Labyrinth ent-

standen, kann die Entfernung der hypertrophischen Tonsillen ohne jeden hörverbessernden Einfluss bleiben. Dies wird sich aber bei genauerer Hörprüfung und Untersuchung des Ohres gewöhnlich schon vor der Operation voraussehen lassen. In solchen Fällen, die auch mir vorgekommen sind, wo angeblich erst nach der Mandelexstirpation Hörverschlechterung eingetreten sein sollte, ergab sich bei genauerer Untersuchung stets, dass das Ohrleiden schon vor der Operation bestanden hatte, aber in seinen Folgen für das Gehör nicht auffällig bemerkbar gewesen war. Durch eine subacute Verschlimmerung des Catarrhs war dann zufällig und jedenfalls unabhängig von der vorausgegangenen Operation die Schwerhörigkeit erst aufgefallen; oder es handelte sich um ein fortschreitendes Leiden (Sclerose), was trotz der Tonsillotomie nicht aufzuhalten war. Einen Nachtheil für das Gehör, den man auf die Operation selbst hätte beziehen müssen, habe ich niemals erlebt, wohl aber in unzähligen Fällen den unverkennbar günstigen Erfolg bestätigt gefunden und zwar nicht allein für das Gehör, sondern auch für die Ernährung, für die Sprache, die Respiration, die Entwicklung des Brustkorbes und die ganze Constitution. Für die operative Entfernung der Tonsillen haben wir die Wahl zwischen Messer und Galvanocaustik. Bei hohen Graden der Hypertrophie, wenn die Tonsillen stark vorspringen und hart sind, nicht mit den Gaumenbögen verwachsen sind, ist das Messer (resp. Tonsillotom) das einfachere und kürzere Verfahren. Eine Gefahr drohende Blutung ist höchst selten.

Unter vielen Hunderten von Tonsillotomien, die ich im Laufe von 23 Jahren gemacht habe und meine Assistenten und Schüler unter meinen Augen machen liess, habe ich nur dreimal bedrohliche Blutungen erlebt. Einmal bei einem kleinen Kinde, zweimal bei Erwachsenen. Im ersten Falle trat in der der Operation folgenden Nacht wiederholtes Blutbrechen ein und wurde dadurch die Gefahr erst bemerkt. Ob eine stärkere Blutung zu erwarten steht, lässt sich aus dem Aussehen der Mandeln gewöhnlich schon vorher erkennen. Manchmal giebt es aber auch gerade bei fibrös entarteten Mandeln stärkere Nachblutungen aus klaffenden Gefässen im Parenchym derselben. Die gewöhnlich zum Ziel führenden Mittel zur Blutstillung sind Ausspülen mit Eiswasser und Eiskrawatte um den Hals bei aufrechtem Sitzen. Bleibt dies nutzlos, lässt sich bei Erwachsenen (schlecht bei kleinen Kindern) durch längere Digitalcompression die Blutung stillen oder durch Galvanocaustik, wo ein Apparat zur Hand ist. Tödtliche Blutung nach Abtragung der Tonsille mit der galvanocaustischen Schlinge ist neuerdings publicirt worden. Auch wo keine arterielle Blutung bestand, ist als letztes Mittel die Unterbindung der Carotis communis mit Erfolg ausgeführt worden.

Ist die Hypertrophie nicht hochgradig, sind die Tonsillen mehr nach aussen und oben als nach innen vergrössert, und würden sie also schlecht zu fassen und ohne starke Vorzerrung mit dem Messer nicht zu entfernen sein, handelt es sich um anämische Subjecte, denen auch ein geringer Blutverlust schon von Nachtheil sein könnte, und schliesslich in solchen Fällen, wo der Gebrauch des Messers absolut verweigert wird, führt die Galvanocaustik [1]), wenn auch langsamer und

[1]) Die bequemste und wirksamste Batterie ist bis jetzt die von Voltolini empfohlene verbesserte Tauchbatterie, zu beziehen von Hermann Brade (Firma: Ernst Pischel) in Breslau, Hummerei Nr. 31. Preis einer kleineren Batterie 55 Mark, einer grösseren 70 Mark. Um diese Batterie in gutem Stande zu erhalten, ist Nachfolgendes zu beachten:

1) Nach jedem Gebrauch der Batterie wird das Elementenbrett aus dem Kasten gehoben und dabei so schräg gehalten, dass die Erregungsflüssigkeit von

umständlicher, aber ebenso sicher zum Ziel wie das Messer. Dass die Galvanocaustik schmerzhafter sei wie das Messer, ist durchaus irrig. Die Tonsillen selbst sind absolut empfindungslos beim Brennen, so dass ganz kleine und ängstliche Kinder dabei still halten, ohne eine Miene zu verziehen. Wer dies das erste Mal sieht, ist ganz überrascht davon. Entsteht Schmerz dabei, so wird die Umgebung der Tonsillen mit verbrannt, Gaumenbögen, Zunge oder Mundwinkel, was bei einiger Vorsicht natürlich leicht zu vermeiden ist. Die Galvanocaustik muss mit mehrwöchentlichen Pausen mehrmals wiederholt werden. Wenn kein Apparat zur Verfügung steht, kann man sich statt der galvanocaustischen Aetzung des Auftragens von Chromsäurekrystallen nach Lewin oder der parenchymatösen Injection von Jodkaliumlösung (0,6 auf 30 gr Wasser) nach Jacubowits[1]) bedienen. Beides führt auch zum Ziel, wie ich aus eigener Erfahrung bestätigen kann, allerdings sehr viel langsamer und unbequemer als Galvanocaustik.

2. Entfernung adenoider Wucherungen im Nasenrachenraum.

Die am Dache desselben liegende Tonsilla pharyngea (Rachentonsille), die normal bis zu 6 mm über die Schleimhaut prominiren

---

den Elementen abtropft. Dann stellt man die Elemente in einen Reserve-Glastrog oder ein Waschbecken mit reinem Wasser, doch nur soweit, dass der die Verbindung mit dem Brett vermittelnde Lack nicht benetzt wird. Das Wasser wird so oft erneuert, bis das abgegossene nicht mehr gefärbt erscheint. — Längeres Auswässern ist deswegen nicht zu empfehlen, weil die Flüssigkeit die Kohlen allmälig zu sehr durchzieht, die Löthstellen oxydirt und dadurch Leitungsunfähigkeit schafft.

2) Wenn die Batterie nicht sofort wieder in Gebrauch genommen werden muss, so lässt man die Elemente an der Luft trocknen, ehe man dieselben wieder in den Kasten stellt. Bei der Reinigung derselben ist sehr darauf zu achten, dass das Elementenbrett weder an der untern, noch an der obern Fläche mit Erregungsflüssigkeit oder Wasser benetzt wird.

3) Wenn nach längerem Gebrauche der Batterie die Zinke durch Abreiben mit reiner trockener Leinwand nicht mehr metallglänzend werden, sondern grauschwarz bleiben, so müssen dieselben amalgamirt werden. — Zu dem Ende schraubt man die Schraubenmuttern, welche die Zinke an dem Elementenbrett festhalten, los, nimmt die Zinke heraus und reinigt sie durch sorgfältiges Waschen und Abreiben mit Leinwand. Dann trägt man mittels Werg eine Mischung verdünnter (1 : 10) Schwefelsäure und einiger Tropfen Quecksilber auf die Zinkflächen, und verreibt dieselbe so lange, bis sie wieder glänzend aussehen und Quecksilbertropfen an den Rändern der Zinke nicht mehr haften. — Bei dieser Arbeit achte man wohl darauf, dass die Messinggewinde nicht mitamalgamirt werden, und dass der letzte Zink (Nr. 11) an der Fläche, wo derselbe auf der Messingleiste, an der untern Seite des Elementenbrettes, aufsitzt, gut gereinigt, also oxydfrei ist, auch die Stelle der vorerwähnten Messingleiste, wo der Zink aufsitzt, rein gehalten wird.

4) Alle Schraubenmuttern müssen an der untern Fläche stets rein und metallglänzend sein, nöthigenfalls durch Leinwand, oder eine weiche Bürste, Schmirgelpapier oder schlimmstenfalls durch einen Feilenstrich gereinigt werden.

5) Wenn die Hebevorrichtung in dem Kasten nicht willig geht, so ist an allen Gelenkstellen ein Tropfen Oel zu geben, und sollten durch Uebergiessen die Eisentheile rosten, so sind dieselben abzutrocknen und mit Asphaltlack wieder zu lackiren. — Hiebei lasse man die Flächen in der Nachbarschaft des geschlitzten Eisentheils frei.

6) Bei Herstellung der Erregungsflüssigkeit aus Acid. sulfuricum crudum (1 : 10 Wasser) und Kali bichrom. (100 gr auf 1 Liter kochendes Wasser) benutze man von der Schwefelsäure nicht Gewichts- sondern Raumtheile für die Mischung und erneuere jene, so oft sie dunkelgrün geworden ist.

[1]) Wien. med. Presse. X. 27—29. 1869.

kann, unterliegt unter dem Einflusse chronischen Rachencatarrhs, einer ererbten Disposition und der Scrofulose, recht häufig, besonders im Kindesalter einfacher oder polypöser Hypertrophie (Fig. 66 und 67). Diese kann zur Ursache hartnäckiger Ohrerkrankungen werden. In den höchsten Graden der Hypertrophie der Pharynxtonsille bildet dieselbe eine Geschwulst, welche die Tubenostien verlegen kann, nach unten bis zu dem weichen Gaumen herabreicht, andrerseits vorne

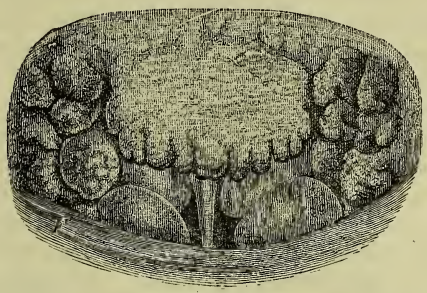

Fig. 66. Rhinoscopisches Bild adenoider Vegetationen. (Nach Meyer.)
Unmittelbar hinter den Choanen herabhängende, eingekerbte Platte mit oberer Insertion; die Tubenmündungen sind durch zapfenförmige Vegetationen verdeckt.

durch die Choanen in die Nasenhöhle hineinwächst und dadurch die Unfähigkeit zum Athmen durch die Nase und zum Schnauben bedingt. Diese höchsten Grade der Hypertrophie sind selten, mittlere und geringe Grade dagegen fast ebenso häufig wie hypertrophische Gaumentonsillen, mit denen sie oft combinirt vorkommen. Vor dem Bekanntsein dieser häufigen Coincidenz von Hypertrophie der Gaumentonsillen

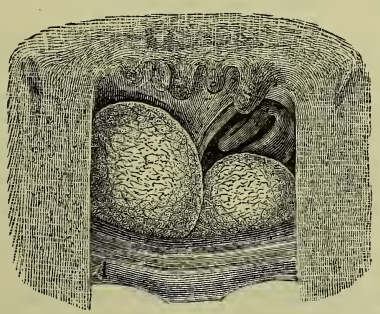

Fig. 67. Rhinoscopisches Bild adenoider Vegetationen. (Nach Meyer.)
Seitlich zwei kammförmige Vegetationen, welche die Tubenostia verdecken. Ueber dem Septum einige kleine zapfenförmige Vegetationen. Die hinteren Enden beider untern Nasenmuscheln sind zu gallertartigen Geschwülsten umgewandelt, von denen die eine die hintere Nasenöffnung ganz ausfüllt und etwas in den Nasenrachenraum hineinragt.

und der Rachentonsille war die häufig wiederkehrende Erfahrung aufgefallen, dass trotz der Tonsillotomie die klanglose Aussprache und das Mundathmen fortbestand, ohne dass man hierfür eine andere Erklärung zu geben wusste, als dass dies auf einer Angewöhnung resp. langen Unthätigkeit gewisser Muskeln beruhe, die nur durch lange Uebung beseitigt werden könne. Jetzt wissen wir, wo der anatomische Grund dieser fortdauernden Störung der Respiration und Sprache zu suchen ist,

Fig. 68. Ringmesser. (Nach Meyer.)

und wissen auch, dass diese und gleichzeitig die dauernde Heilung eines consecutiven Ohrcatarrhs nur dann zu erreichen ist, wenn der Tonsillotomie die Beseitigung dieser hyperplastischen Pharynxtonsille im Nasenrachenraum nachfolgt. Zur Diagnose dient die digitale Untersuchung, durch welche bei einiger Uebung die Grösse und Ausdehnung der Geschwulst sicherer abgeschätzt werden kann, als durch die unter diesen Verhältnissen meist schwer ausführbare Rhinoscopie. Ein operatives Verfahren ist nur in den hochgradigen Fällen unbedingt nothwendig, bei geringen Graden ist zu berücksichtigen, dass die im kindlichen Alter so häufig hyperplastisch gefundene Pharynxtonsille um die Pubertätszeit stationär bleibt, im späteren Lebensalter aber der Atrophie unterliegt. Nur die aus der Anwesenheit der Geschwülste für das Ohr erwachsende Gefahr einer Entwicklung später unheilbarer Folgezustände in demselben wird auch bei geringeren Graden der Hypertrophie eine frühzeitige operative Entfernung dringend nothwendig machen. Es ist ein unbestritten hervorragendes Verdienst von Wilhelm Meyer in Kopenhagen, in seiner Arbeit „über adenoide Vegetationen in der Nasenrachenhöhle", welche er in den Jahren 1873 und 1874 im Archiv für Ohrenheilkunde Bd. VII und VIII publicirt hat, auf die Häufigkeit [1]) und grosse praktische Wichtigkeit dieser Ursache hartnäckiger Ohrcatarrhe zuerst die Aufmerksamkeit gelenkt zu haben, und gleichzeitig ein bewährtes und seitdem vielseitig geübtes Heilverfahren gelehrt zu haben, welches einen eminenten Fortschritt für die Therapie der Ohrkrankheiten gebracht hat. Ich rechne diese Meyer'sche Arbeit zu den vorzüglichsten der letzten Decennien auf dem Gebiete der Ohrenheilkunde und möchte sie jedem Chirurgen, der einiges Interesse für die Krankheiten des Ohres hat, zur Lectüre empfehlen. W. Meyer braucht den generellen Ausdruck „adenoide Vegetationen", weil er damit anzudeuten wünscht, dass nicht allein die Pharynxtonsille der Hyperplasie unterliegt, sondern dass überall, wo adenoides Gewebe im Nasenrachenraum normal vorkommt, und das ist sehr abwechselnd und von allgemeinen Ernährungsverhältnissen des Körpers abhängig, dasselbe einer ähnlichen Hyperplasie unterliegen kann, wie diese. Demgemäss finden sich nicht nur am Dach, obschon hier am häufigsten, sondern an dem obern Theil der hintern Wand des Cavum pharyngo-nasale und an den Seitenwänden, in der Nähe der Tubenostien, am untern Rande der Choanen, an der hintern Seite des Velum palatinum, in den Recessus Wucherungen sehr verschiedener Form (kammförmig, zapfen-

[1]) Meyer fand in Kopenhagen unter 2000 Schulkindern 1 %, in England 2 %; Professor Doyer in Leyden unter 4000 Schulkindern 5 % mit den characteristischen Symptomen adenoider Wucherungen. In Florenz fand Dr. Ad. Meyer nicht ganz 1 %. Es scheint danach vielleicht, als begünstige feuchtes und kaltes Klima ihre Entwicklung.

förmig, beerenförmig, blattförmig, plattenförmig), die in ihrem histologischen Bau übereinstimmen und dem von His sogenannten adenoiden Gewebe (cytogen Kölliker) entsprechen. Von dem normalen Gewebe unterscheiden sie sich nur durch eine enorme Gefässentwicklung und durch einen Ueberzug von mehrschichtigem flimmernden Cylinderepitel. Zuweilen bilden sich Cysten in der Pharynxtonsille, die sich zu umfangreichen prallen Geschwülsten entwickeln können, die man mit dem Fingernagel anreissen und entleeren kann.

Die Entfernung der adenoiden Wucherungen ist ein Mittel von grösster Bedeutung, um mit ihnen verbundenen Ohrcatarrh zu heilen, insbesondere den Recidiven desselben vorzubeugen. Dieser Erfolg ist zu erklären durch Beseitigung der mit den Wucherungen

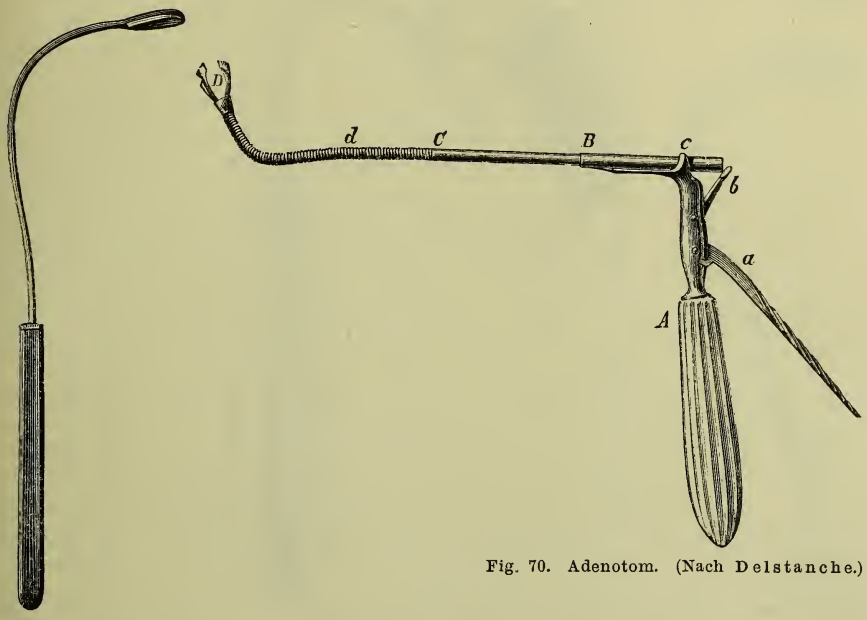

Fig. 70. Adenotom. (Nach Delstanche.)

Fig. 69. Scharfer Löffel für d. Nasenrachenraum. (Nach Justi.)

verbundenen Hypersecretion im Nasenrachenraume, die für die Anschwellung und secretorische Thätigkeit der Mittelohrschleimhaut von Bedeutung ist, und durch Heilung des Mundathmens. Wo unmittelbar nach blutiger Entfernung der Wucherungen und ohne Anwendung anderer Mittel das Gehör sich bessert, ist dies so zu erklären, dass der mit der Operation verbundene, meist beträchtliche Blutverlust aus den Gefässen der Rachenschleimhaut eine Depletion der Gefässe des Mittelohrs bewirkt hat. Diese Annahme von Meyer ist gewiss richtig und erklärt uns, warum die blutige Entfernung eine viel schnellere Heilung des consecutiven Ohrleidens gewährt, als das Cauterium. Recidive der Wucherungen kommen nicht vor, wenn sie einmal völlig entfernt waren, aber es gelingt nicht immer, bei einmaliger Operation alle Wucherungen zu entfernen, weil

sie sich wegen ihrer Schlaffheit flach an die Wand des Nasenrachenraums anlegen und dem untersuchenden Finger entziehen. Zur Beseitigung der adenoiden Wucherungen an der obern und hintern Wand des Nasenrachenraums bediene ich mich bei hochgradiger Entwicklung derselben stets der von Meyer angegebenen Methode mit dem Ringmesser (Fig. 68). Von einzelnen Seiten (z. B. von Störk) wurde diese Methode anfangs als ungeeignet verworfen; ich muss auf Grund einer sehr grossen Zahl von Fällen, in denen ich sie mit stets befriedigendem Erfolge erprobt habe, erklären, dass ich das Instrument für vollkommen zweckentsprechend, und die andern, seitdem für den

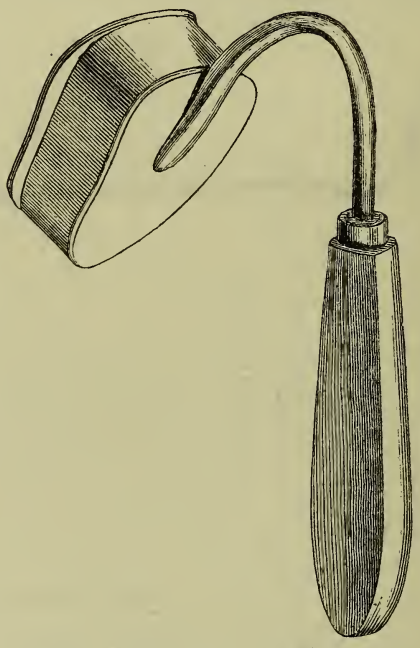

Fig. 71. Mundsperrer. (Nach W. Meyer.)

gleichen Zweck angegebenen, zahlreichen Instrumente für entbehrlich halte. Von diesen erwähne ich hier nur den gebogenen scharfen Löffel von Justi (Fig. 69) und das Adenotom von Delstanche (Fig. 70), die beide vom Munde aus in den Nasenrachenraum eingeführt werden. Unbedingt verwerflich sind alle Methoden, bei denen eine Controlle der Operation durch Finger oder Auge ausgeschlossen ist.

„Der Zeigefinger der linken Hand wird durch den Mund in die Nasenrachenhöhle eingeführt, während die Rechte das Ringmesser so durch die Nase einführt, dass der Ring mit seinem langen Durchmesser perpendiculär gestellt ist und der stumpfe Rand desselben an der Nasenscheidewand entlang gleitet. Sobald man mit der Fingerspitze den Ring fühlt, wird dieser horizontal gedreht. Der Zeigefinger, welcher sich vorher über die Stellung der Geschwülste orientirt hat, führt nun dem Ringe jede einzelne Vegetation zu, welche, so

nahe ihrer Anheftungsstelle als möglich, durchgedrückt wird, wobei der Finger als Unterlage dient. Falls der Schleimhautüberzug der Geschwülste besonders zähe ist, muss der Nagel des Zeigefingers dem Ringe bei Lostrennung derselben zur Hülfe kommen. Nachdem man von Geschwülsten entfernt hat, was sich durch die eine Nasenhöhle erreichen liess, entfernt man das Instrument aus derselben, während der Zeigefinger im Nasenrachenraum verbleibt. Das Ringmesser wird sodann durch die andere Nasenhöhle eingeführt, und es wird auf dieser Seite ebenso wie auf der anderen verfahren" (Meyer, Arch. f. Ohrenheilkde. VIII. S. 265).

Um sich vor dem Beissen in den linken Zeigefinger während der Operation zu schützen, kann man sich entweder des Langenbeck'schen Fingerschützers mit Gelenken bedienen, oder, da dieser für das hohe Hinanführen des Fingers hinter das Gaumensegel hinderlich sein kann, die Zahnreihen durch ein zwischengelegtes Korkstück oder dergl. auseinanderhalten lassen. Meyer bedient sich neuerdings dazu eines sehr empfehlenswerthen Instrumentes, das mit einem Plätteisen entfernte Aehnlichkeit (Fig. 71) hat und in verschiedenen Grössen vorräthig sein muss, wenn man nicht in die Lage kommen will, durch ein zu grosses Exemplar den Unterkiefer zu luxiren. Der einzige während der Operation mögliche, mir aber bisher nur einmal vorgekommene unangenehme Zwischenfall ist der, dass ein grösseres Gewebstück in den Larynx kommt und Suffocationserscheinungen macht. Durch Eingehen mit dem Finger in den Larynx liess sich das Gewebstück leicht entfernen. Die meist nicht unbedeutende Blutung steht von selbst. Zur Entfernung der Blutgerinnsel aus der Nase schnaubt sich der Operirte durch jedes Nasenloch einzeln stark aus. Der Rest von Gerinnseln und abgelösten Wucherungen im Nasenrachenraum wird mittelst der Regendusche von v. Tröltsch (Fig. 63) ausgespült. Eine sofort nachfolgende Aetzung der Wundfläche ist überflüssig und gefährlich wegen der Möglichkeit, eine Otitis media purulenta dadurch zu erzeugen. Kopfschmerzen für einige Stunden folgen der Operation mit dem Ringmesser gewöhnlich, pflegen aber der Anwendung kalter Umschläge schnell zu weichen. In seltenen Ausnahmefällen erlebte ich bei nervösen Personen, dass die Kopfschmerzen mehrere Tage in excessiver Weise anhielten, und durch Kälte und Bettruhe nicht aufhörten, so dass ich zu subcutanen Morphiuminjectionen greifen musste. Folgt ausnahmsweise eine Nachblutung, so ist diese durch Tamponade der Nase von vorne leicht zu stillen. Am Tage nach der Operation ist die Durchgängigkeit der Nase durch Schwellung der Operationsflächen meist gänzlich aufgehoben, was sich erst allmälig im Laufe der folgenden Woche verliert. Zur Nachbehandlung, die der Arzt während mehrerer Wochen selbst überwachen muss, dient die tägliche Ausspülung des Nasenrachenraumes mit lauwarmer $^3/_4$ %iger Kochsalzlösung durch den

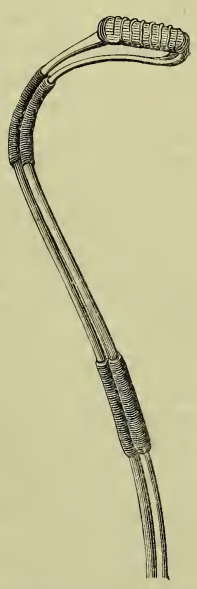

Fig. 72. Porzellanbrenner zur Cauterisation der hyperplasirten Pharynxtonsille. (Nach Jacoby.)

Zerstäuber (Fig. 64). Die Anwendung der Nasendusche zu gleichem Zweck ist zu widerrathen wegen der Möglichkeit des Eindringens von Wasser in das Mittelohr und dadurch veranlasster eitriger Otitis. Nach frühestens acht Tagen kann durch digitale Exploration oder, wenn möglich, durch die Rhinoscopie festgestellt werden, ob wegen zurückgebliebener Wucherungen oder geschrumpfter Ueberreste der entfernten, nachträgliche Aetzungen mit Lapis in Substanz erforderlich sind.

Das einfache Zerquetschen der hypertrophischen Pharynxtonsille mit der Fingerspitze, auch das Abkratzen derselben mit dem Fingernagel hilft nach meiner Erfahrung nicht viel und kann die Ringoperation nicht ersetzen. Jedenfalls müsste das Zerdrücken, wie schon Meyer bemerkt hat, häufiger in passenden Zwischenräumen wiederholt werden, wenn dadurch ein dauernder Erfolg erzielt werden soll. Bei kammförmigen Wucherungen ist dies Verfahren überhaupt nicht anwendbar, weil sie dem berührenden Finger ausweichen.



Fig. 73.

Zur Enfernung adenoider Wucherungen an den Seitenwänden des Nasenrachenraums hat Meyer ein lithontriptorartiges Instrument (Fig. 73) angegeben, welches, wie ein Ohrcatheter, durch die Nase eingeführt wird und unter Unterstützung und Controlle des hinter das Gaumensegel eingeführten linken Zeigefingers die einzelnen Wucherungen zerquetscht. Man muss sich hüten, dass der Tubenknorpel nicht zwischen die Löffel des Instrumentes geräth. Sind die Wucherungen klein und weich, so wird man durch kräftiges oft wiederholtes Aetzen mit Höllenstein dasselbe Resultat, wenn auch langsamer, erreichen. Auch für kleinere Wucherungen am Dache führen solche Aetzungen, die durchschnittlich nur in achttägigen Pausen wiederholt werden dürfen, zum Ziel. Die Behandlungsdauer kann sich dabei aber auf Monate erstrecken. Zur Ausführung der Lapisätzungen hat Meyer eine Serie von Aetzstäben mit verschiedener Stellung der Aetzflächen angegeben, die ich für entbehrlich halte. Statt derselben habe ich mich stets einer entsprechend gebogenen Sonde [1]) mit birnförmiger Anschwellung, die durch Eintauchen in geschmolzenen Höllenstein armirt wird, und mit bequemem Handgriff versehen ist, bedient. — Wo die Rhinoscopie ausführbar ist, kann man sich statt der blutigen Operation für alle adenoiden Wucherungen der Galvanocaustik bedienen. Es erfordert dies, besonders von Voltolini empfohlene und kultivirte Verfahren, eine erheblich grössere technische Gewandtheit. Nach längeren Vorübungen werden die Kranken so

[1]) Rhinoscopische Sonde zu beziehen von Baumgartel in Halle a/S., grosse Steinstrasse.

tolerant, dass man unter Controlle des Spiegels genau localisirt brennen kann. Der Schmerz dabei ist nicht erheblich und die Reaction unbedeutend. Zwischen den einzelnen Applicationen des Galvanocauters müssen aber mindestens drei Wochen liegen. Früher das Brennen zu wiederholen ist unpractisch, weil das Gewebe in weiterem Umfange der zerstörten Partie nachträglich der Atrophie verfällt. Die hyperplasirte Pharynxtonsille lässt sich, auch ohne dauernde Controlle des Spiegels, mit dem von Jacoby angegebenen Porzellanbrenner (1 cm lang und 5 mm breit) (Fig. 72) zerstören. Derselbe wird unter dem Spiegel eingeführt, an die Geschwulst angedrückt und dann, nach Entfernung des Spiegels, für einige Secunden zum Weissglühen gebracht. Dabei ist freilich dem weniger Geübten eine nicht beabsichtigte Verbrennung der Schleimhaut an der hintern Wand des Gaumens leicht möglich. Wo die Nase geräumig genug ist, um die Zaufal'schen Nasenrachentrichter (s. Fig. 25) bis in den Nasenrachenraum einzuschieben, lässt sich unter dem Schutze derselben, auch auf diese Weise die Cauterisation einzelner Wucherungen ausführen. Besteht neben den adenoiden Wucherungen eine Exsudatanhäufung in den Paukenhöhlen, so ist stets erst abzuwarten, welchen Einfluss auf dieselbe die Entfernung der Wucherungen haben wird. In vielen Fällen wird die nachfolgende Paracentese der Trommelfelle nothwendig, um eine vollständige und bleibende Hörverbesserung zu erzielen. In andern aber kommt nach anfänglicher Exacerbation des chronischen Paukenhöhlencatarrhs mit Hyperämie des Trommelfells die Aufsaugung des Exsudats zu Stande, und mit der sich bessernden Permeabilität der Tuben kommt erneute Anhäufung von Exsudat überhaupt nicht zu Stande.

3. Nasenpolypen sind von weit geringerer Bedeutung für die Aetiologie des chronischen Ohrcatarrhs als Tonsillenhypertrophie und adenoide Wucherungen im Nasenrachenraum. Sie bestehen oft Jahre lang in grösserer Anzahl in beiden Nasenhöhlen und können die Durchgängigkeit der Nase erheblich beengen, ohne dass sich ein Ohrleiden hinzugesellt. Nur die vom hintern Ende der untern Nasenmuschel sich entwickelnden Polypen machen hiervon eine Ausnahme, weil sie durch die Choane in den Nasenrachenraum hineinragen und das Tubenostium verlegen können. Für die Entfernung der Nasenpolypen ist unzweifelhaft die beste Methode die Galvanocaustik (Voltolini), bei gestielten die galvanocaustische Schlinge, bei nicht gestielten ein spitzer oder blattförmiger Brenner, der in die Geschwulst eingesenkt wird. Der geringe Schmerz, die Vermeidung jeder stärkeren Blutung und vor allen Dingen die grössere Wahrscheinlichkeit, Recidive zu verhüten, werden dieser Methode einen immer mehr wachsenden Kreis von Anhängern sichern und die früher allgemein, jetzt wohl nur noch vereinzelt geübte Methode des Ausreissens mit Polypenzangen nach und nach ganz verdrängen. Gelingt die galvanocaustische Zerstörung bei dem schwer zugänglichen, polypös entarteten hintern Ende der untern Muschel nicht vollständig bei öfterer Wiederholung, so ist das kürzeste und sicherste Verfahren, die untere Nasenmuschel ganz zu entfernen.

Von der Abtragung der verlängerten und hypertrophischen Uvula habe ich keinen verbessernden Einfluss auf das Hörvermögen bemerken können, aber dieselbe kann zuweilen nothwendig werden: 1) um sich

für die Rhinoscopie einen Zugang zu bahnen und die Ausführung von Aetzungen im Nasenrachenraum unter dem Spiegel zu ermöglichen; 2) zur Beseitigung heftiger, insbesondere nächtlicher Hustenanfälle (v. Tröltsch), oder periodischer Erstickungsanfälle (Jacoby).

Von sonst beim chronischen Ohrcatarrh gebräuchlichen localen Mitteln will ich die sogen. Gegenreize am Warzenfortsatze erwähnen (Jodanstrich, Vesicantien), weil sie viel empfohlen werden als Ableitungsmittel auf die Haut bei leicht recidivirender Hyperämie der Paukenhöhle und zur Anregung der Resorption bei serösen und schleimigen Exsudaten in derselben. Besonders die älteren englischen Autoren (Wilde, Toynbee), welche von dem Catheter nur ausnahmsweise Gebrauch machten, setzten grosses Vertrauen auf die Wirksamkeit dieser Ordination, aber auch die Neuzeit reproducirt von Zeit zu Zeit die Behauptung, dass das in dieselbe gesetzte Vertrauen wohl begründet sei. Ob die Aufsaugung von Exsudaten in der Paukenhöhle durch Hervorrufung collateraler Hauthyperämien in der Umgebung des Ohres befördert werden kann, scheint mir höchst zweifelhaft, indessen ist der Nutzen derselben bei subacuten Exacerbationen chronischer Catarrhe, wo keine Indication für Blutentziehungen vorliegt, nicht zu verkennen, sowohl für die Beseitigung der Schmerzen als für das schnellere Verschwinden der am Trommelfell ausgeprägten Congestion. Diese Thatsache sucht man dadurch zu erklären, dass durch die starke Reizung der sensiblen Hautnerven eine reflectorische Contraction in den Arterien der Paukenschleimhaut entsteht. Die Einreibung von hautreizenden Salben verschiedener Art in der Umgebung des Ohres nutzt vielleicht durch die dabei stattfindende Massage der Haut durch Beförderung des Lymphstromes.

Die Allgemeinbehandlung bezieht sich zunächst auf die Entfernung ungünstiger hygienischer Verhältnisse, Sorge für reine Luft, reichliche Bewegung im Freien, geregelte Hautcultur, Entfernung aus ungünstigem Klima. Liegen constitutionelle Ursachen zu Grunde, am häufigsten Scrofulose, Anämie, Syphilis, so sind diese zu berücksichtigen. Bei kräftigen Constitutionen mit sehr hartnäckiger Verschleimung des Mittelohrs, wo alle localen Mittel ohne dauernden Erfolg blieben, kann zuweilen durch eine energische Schwitzkur durch Dec. Zittmanni noch gründliche Hülfe geschafft werden. Von Bädern und Brunnenkuren passen zur Unterstützung der localen Behandlung 1) Soolquellen, nicht allein bei scrofulösen Kindern, sondern auch bei Erwachsenen mit blasser, lebloser, zarter Haut, wo sie durch Erregung der Hautthätigkeit wohlthätig wirken; bei gleichzeitiger Reizbarkeit der Respirationsschleimhaut vorzugsweise Ems, bei Disposition zu Phthisis Reichenhall. 2) Alkalische und muriatische Quellen (Marienbad, Karlsbad, Kissingen) bei Plethorikern, die ungenügende Bewegung haben und überreichlich zu essen gewohnt sind, sowie bei Frauen in den klimakterischen Jahren. 3) Kalte Schwefelbäder bei torpidem Catarrh der Hämorrhoidarier (Nenndorf). 4) Eisenquellen (Pyrmont, Franzensbad) für anämische Individuen. Kalte Fluss- und Seebäder sind im Allgemeinen schädlich und nur mit grosser Vorsicht zu gebrauchen, wenn der Allgemeinzustand ihre Anwendung dringend erheischt. Besonders zu warnen ist vor dem Untertauchen des Kopfes und vor der Strahldusche auf den Kopf.

§ 32. Sclerose der Paukenschleimhaut. (Synonym: Sclerosirende Entzündung der Paukenschleimhaut. Rigidität der Paukenschleimhaut. Rheumatische Entzündung der Paukenschleimhaut. Trockner Catarrh. Chronische Periostitis der Paukenhöhle.)

Nicht anatomische, sondern practische Gründe veranlassen uns, die Sclerose von dem chronischen Catarrh gesondert zu behandeln. In manchen Fällen gehen derselben zweifellos acut oder subacut entzündliche Vorgänge in der Paukenhöhle (Catarrhe) voraus, so dass sie nur als Fortsetzung oder bleibender Folgezustand dieser zu betrachten ist. In sehr vielen Fällen jedoch entwickelt sich die Sclerose primär, ohne dass ein entzündliches Leiden vorausging, unter dem Einfluss einer hereditären Anlage oder ungünstiger allgemeiner Ernährungsverhältnisse, die zu passiver, venöser Hyperämie in der Paukenhöhle führen. Nur ein Theil der zum klinischen Begriff der Sclerose der Paukenschleimhaut gerechneten Fälle entspricht genau der histologischen Bedeutung dieser Bezeichnung. v. Tröltsch, welcher zuerst die „Sclerose“ in die ohrenärztliche Terminologie eingeführt hat, wollte damit nur das gröbere Aussehen und die macroscopische Beschaffenheit der Schleimhaut bezeichnen, die dichter, starrer, unelastischer erscheint, als im normalen Zustande, ohne dass diese Veränderung mit einer augenfälligen Dickenzunahme verbunden zu sein pflegt. Die Folge dieser Veränderung ist Rigidität der Gelenkverbindungen der Gehörknöchelchen (am häufigsten Rigidität des Stapes in seiner syndesmotischen Verbindung mit der Fenestra ovalis) und in Folge dessen vermehrter Widerstand bei der Schallzuleitung im Paukenhöhlenapparate. Der häufigste Ausgang ist völlige Fixation (Synostose oder Ankylose) des Steigbügels. Daneben nicht so gar selten Verkalkung der Membran des runden Fensters.

Absolute Immobilität der Steigbügel-Vorhofverbindung wird herbeigeführt durch Verkalkung resp. Verknöcherung des Ringbandes, durch Hyperostose an der Fussplatte, am Promontorium und an der Fenestra ovalis, durch Knochenbrücken zwischen den Schenkeln des Stapes und den Nischenwänden, durch Einklemmung der Schenkel in dem durch Hyperostose schlitzförmig verengten ovalen Fenster.

Die histologischen Veränderungen, welche der sogenannten Sclerose zu Grunde liegen, sind mannigfacher Art. Nur in einem kleineren Theil der Fälle handelt es sich thatsächlich um Bindegewebssclerose der tiefen periostalen Bindegewebsschicht der Schleimhaut neben zelliger Infiltration der subepitelialen Schicht. Dabei zeigt sich das sonst fibrilläre Bindegewebe der tiefen Schicht in sehnenartigen Bündeln angeordnet, ähnlich den Balken der Substantia propria des Trommelfells, anscheinend homogen, brüchig, stark lichtbrechend, von parallelem, mitunter leicht welligem Verlauf, spaltförmige Räume zwischen sich lassend, welche spärliche wandständige Zellen und zuweilen einen feinkörnigen oder krümligen Inhalt aufweisen (Wendt). Gefässe sind immer nur spärlich vorhanden und kann das Epitel und das subepiteliale Bindegewebe ganz normal bleiben, oder das letztere erfährt ebenfalls eine Verdichtung. Viel häufiger findet sich diese tiefe Bindegewebsschicht der Schleimhaut, die dem Knochen zunächst liegt und als ein Periost angesehen werden muss wegen der Ge-

fässe und des Ueberganges des Bindegewebes in die Knochengefässe, mit Kalksalzen feinkörnig reichlich imprägnirt unter Freibleiben spindelförmiger Lücken, oder mit inselförmigen Knochenneubildungen (ossificirende Periostitis). In noch andern Fällen handelt es sich nach v. Tröltsch um narbige Schrumpfung eines früher aufgelockerten, infiltrirten und hyperämischen Gewebes. Ob es, wie es nach dem macroscopischen Befunde zweifellos zu sein scheint, Fälle von circumscripter Sclerose giebt, die auf einzelne Theile der Paukenhöhle völlig beschränkt bleibt, z. B. auf die Labyrinthfenster, bleibt histologisch zu untersuchen. Es fragt sich, ob in solchen Fällen nicht doch eine verbreitete Erkrankung der Schleimhaut resp. der periostealen Bindegewebsschicht derselben zu Grunde liegt, welche eben nur an einzelnen Stellen gröbere, macroscopisch erkennbare Veränderungen herbeigeführt hat. Häufiger, wie dies bisher angenommen wird, scheint die Schleimhaut schliesslich einfach atrophisch zu werden, was mit Atrophie des Trommelfells coincidirt.

Symptome und Verlauf. Das Uebel schleicht die Betroffenen so leise an, dass sie den Beginn desselben gar nicht zu bestimmen vermögen und oft Jahre lang selbst darüber im Unklaren bleiben, dass sie an ihrer Hörkraft Einbusse erlitten haben; ganz besonders häufig dann, wenn anfangs nur ein Ohr befallen ist. Nur durch ganz zufällige Momente wird plötzlich die einseitige Taubheit bemerkt, die vielleicht schon Jahre lang bestand. In andern Fällen stellt sich von Anfang an ein Gefühl lästiger Verstopfung im Ohr („als läge etwas davor“) mit anhaltendem Sausen ein, zu dem sich erst nachträglich die Gehörsverschlechterung hinzugesellt. Diese pflegt, früher oder später, auch das zweite Ohr zu befallen und sich langsam fortschreitend oder in ruckweisen Sprüngen zu verschlimmern. Schwankungen der Hörfähigkeit, und zwar objectiv messbare, sind anfangs gewöhnlich und dürfen nicht bei der Schätzung therapeutischer Eingriffe irre leiten. In manchen Fällen kommt es für längere oder kürzere Zeit zu einem Stillstand. Dies ist in jedem Stadium möglich. Der Wechsel der subjectiven Symptome von Seiten des Ohres, zu denen sich auch Eingenommenheit des Kopfes, Betäubung und Schwindelzufälle gesellen können, erklärt sich durch hinzutretende Hyperämie der Schleimhaut, welche bald exacerbirt, bald remittirt; aber auch das Allgemeinbefinden und das diätetische Verhalten sind von unverkennbarem Einfluss auf dieselben. Länger fortgesetztes Horchen mit gespannter Aufmerksamkeit erzeugt leicht Ermüdung und schmerzhafte Empfindungen im Ohr. Dies ist nicht als ein reizbarer Zustand der Hörnerven zu deuten, sondern als Folge der Anstrengung des Accommodationsapparates, als eine schmerzhafte Accommodationsempfindung. Je schwerbeweglicher die Gelenkverbindungen der Gehörknöchelchen geworden sind, desto grössere Last haben die Paukenhöhlenmuskeln zu überwinden, und desto leichter ermüden dieselben.

Diagnose. Der Trommelfellbefund bei der Sclerose der Paukenhöhle ist mannigfach und hat nichts Characteristisches. Gewöhnlich ist eine milchige Trübung der tieferen Lagen, welche durch sclerotische Entartung der Trommelfellfasern bedingt sein kann. Wo diese Trübung vorhanden ist, giebt sie der Diagnose der Sclerose eine wesentliche Stütze. Gar nicht selten fehlt sie und das Trommelfell er-

scheint von völlig normalem Ansehen in Bezug auf Farbe und Wölbung, wenn die Mucosa des Trommelfells nicht Theil nahm an den sclerotischen Veränderungen, die sich vielleicht an den Labyrinthfenstern allein localisirten. In den schon länger bestehenden Fällen findet sich oft eine auffällig vermehrte Transparenz mit Atrophie des Trommelfells. Dasselbe zeigt eine abnorme Beweglichkeit bei Untersuchung mit dem Siegle'schen Trichter, während der Hammergriff starr und unbeweglich bleibt. Bei transparentem Trommelfell sieht man in der Mitte der hintern Hälfte eine Hyperämie der Labyrinthwand (röthlicher Schimmer hinter dem Umbo) durchscheinen, auf deren häufigeres Vorkommen bei Ankylose des Steigbügels ich aufmerksam gemacht habe [1]). Diese chronische Hyperämie der Labyrinthwand kann mit Hyperämie im knöchernen Gehörgang und chronischer Hyperämie der Hammergefässe vereint vorkommen. Bei der überwiegenden Zahl der anatomisch bestätigten Fälle von Steigbügel-Ankylosis fand sich übrigens ein getrübtes, glanzloses, verdicktes und starres Trommelfell. Auf eine für die Diagnose der Sclerose vielleicht wichtige, jedenfalls öfter vorkommende Erscheinung am Manubrium mallei hat v. Tröltsch aufmerksam gemacht. Dasselbe erscheint nämlich auffallend weiss und scharf begrenzt, zuweilen mit kleinen Höckerchen besetzt, Veränderungen, die offenbar durch Ernährungsstörungen (Verkalkungen oder Verknöcherungen) der Cartilago glenoidalis bedingt sind, welche den Hammergriff überzieht. Solchem Vorgange am Hammergriff dürfte wohl ein ähnlicher an dem Knorpelbeleg des Steigbügels oder selbst eine Erstarrung oder Verkalkung des Ligamentum annulare stapedis entsprechen [2]). Anatomische Untersuchungen, welche diese regelmässige Coincidenz der Ernährungsstörungen der Knorpelüberzüge am Hammer und Steigbügel bestätigt hätten, fehlen noch.

Die Auscultation des Mittelohrs während der Luftdusche durch den Catheter ergiebt ein auffallend lautes und scharfes Blasegeräusch, entsprechend der trockenen Schleimhaut und weitem Tubenkanal, oder ein Geräusch, was sich vom normalen nicht sicher unterscheiden lässt, höchstens als weniger weich zu bezeichnen ist. Tubenstenose ist selten mit Sclerose verbunden. Die Luftdusche bringt keine oder eine kaum messbare, und nur für wenige Augenblicke dauernde Besserung des Gehörs, aber trotzdem wird häufig eine subjective Erleichterung, momentaner Nachlass des Ohrensausens, Verminderung der Benommenheit im Kopf angegeben. Diese subjective Erleichterung nach der Luftdusche durch den Catheter ohne objectiv nachweisbare Besserung des Gehörs hat etwas Characteristisches für die Diagnose der Sclerose. Niemals entsteht eine plötzliche, erhebliche und frappirende Hörverbesserung wie bei Catarrhen. Tritt eine messbare Verschlechterung des Gehörs nach der Luftdusche ein bei vermehrter Dumpfheit und Völle im Ohr, so ist die Sclerose complicirt mit Nerventaubheit und sind diese Fälle prognostisch die ungünstigsten. Bei normalem Trommelfellbefunde ist die differentielle Diagnose zwischen Erkrankung des Mittelohres oder des Labyrinths basirt auf den Ergebnissen ge-

[1]) Arch. f. Ohrenheilkde. V. S. 267.
[2]) v. Tröltsch, Lehrbuch. 7. Aufl. S. 308.

nauer Hörprüfung (§ 7), insbesondere auf dem positiven Ergebniss der Stimmgabelprüfung. Wird die auf den Schädel gesetzte Stimmgabel stärker auf dem schlechter hörenden Ohre wahrgenommen, so liegt der Sitz des Leidens im Mittelohr. Absolute Gewissheit über völlige Immobilität des Hammers und des Steigbügels giebt die Sondirung dieser Knöchelchen unter dem Spiegelgebrauch. Beim Hammer ist dies ohne Weiteres möglich durch Berührung des Hammergriffendes, beim Steigbügel nicht ohne vorherige Excision der hintern Trommelfellhälfte. Um das Abgleiten der Sonde von den Knöchelchen zu verhindern, was beim Hammergriff leicht eine traumatische Ruptur des Trommelfells veranlassen kann, ist an dem Sondenknopf eine Rinne oder Delle zweckmässig. Absolute Starrheit ist ohne Schwierigkeit auf diese Weise festzustellen, mehr oder minder starke Rigidität ausserordentlich schwierig zu beurtheilen trotz vielfacher Uebung an frischen anatomischen Präparaten — eine ganz unentbehrliche Vorübung dieser diagnostischen Operation — wegen der Kleinheit der überhaupt in Betracht kommenden Excursionsfähigkeit. Die von mir zuerst angeregte Sondirung des Steigbügels zu diagnostischen Zwecken (Arch. f. Ohrenheilk. V. 1870. S. 271) hat bei einzelnen Collegen Aufnahme gefunden und bleibt jedenfalls das einzige Mittel, um die Diagnose mit Sicherheit zu stellen. Ist der Steigbügel noch beweglich, so ist am Lebenden selbst die zarteste Berührung höchst empfindlich und veranlasst neben dem schmerzhaften Gefühlseindrucke ein laut klingendes, subjectives Geräusch. Bei eingetretener (knöcherner) Verwachsung ist die Berührung ungleich weniger empfindlich und veranlasst keinen subjectiven Gehörseindruck.

Prognose ist ungünstig, häufig lässt sich nicht einmal der progressiven Abnahme des Gehörs wirksam entgegentreten. Dies gilt besonders für die hereditäre Form, bei der die ärztliche Vielgeschäftigkeit oft Schaden bringt. Das Günstigste, was von der Therapie erwartet werden darf, ist temporäre Besserung oder Stillstand des Leidens. Die Dauer der Erkrankung, die constitutionellen Verhältnisse und die Möglichkeit einer länger consequent durchgeführten localen Behandlung werden wesentlich bestimmend dafür sein, ob dieser Erfolg der Therapie noch zu hoffen ist. Besserhören bei äusserem Geräusch (Paracusis Willisii) und bei Erschütterung des Körpers (Fahren) ist meist ungünstig für die Prognose. Wodurch diese Erscheinung bedingt wird, ist nicht sicher bekannt, wahrscheinlich durch Veränderungen in den Gelenkverbindungen der Ossicula. Bei Ankylose des Steigbügels wird laut Gesprochenes in unmittelbarer Nähe des Ohres noch verstanden; bei gleichzeitiger Verkalkung der Membran des runden Fensters kommt es zu völliger Taubheit für die Sprache, aber es ist noch Schallperception (Geräusche, Töne) möglich. Complete Taubheit erfolgt nur bei gleichzeitiger Miterkrankung des Labyrinthes (Hyperostose mit atrophischen Vorgängen im Nervenendapparat) oder des Gehirns (am häufigsten bei Dementia paralytica). Diese complete Taubheit kann sich langsam progressiv entwickeln, nicht selten aber in der Art, dass der bis dahin stabil Schwerhörige in ganz kurzer Zeit (zuweilen über Nacht) völlig gehörlos wird unter Schwindel und heftigem Sturm von Ohrgeräuschen. Dieser Anfall kann in seinen schlimmsten Folgen für das Gehör vorübergehen, um sich nach längerer

oder kürzerer Zeit zu wiederholen. — Das Ohrensausen, was in vielen Fällen die Patienten mehr belästigt als die Taubheit, ist in den meisten Fällen continuirlich und pflegt sich mit zunehmender Taubheit zu verschlimmern. Mitunter macht es Intermissionen oder hört ganz auf, auch ohne dass völlige Gehörlosigkeit Platz gegriffen hat. Die Kopfknochenleitung für die Uhr kann sehr lange erhalten bleiben; ihr Schwinden ist prognostisch übel.

Therapie. Ob systematisch wiederholter und lange fortgesetzter Gebrauch der Luftdusche fortschreitender Rigidität der Gehörknöchelchen vorbeugen kann, ist zweifelhaft. Man nimmt es vielfach an und denkt sich die Wirkung der Luftdusche hier als eine Art Massage der Gelenkverbindungen der Gehörknöchelchen. Hat man doch auch durch passive Bewegungen derselben mittelst Sondendruck (bleibende?) Hörverbesserungen erzielen können [1]). Ich habe nicht viel Glauben an den Nutzen der Luftdusche bei der Sclerose und bin überzeugt, dass damit viel Missbrauch getrieben wird. Damit stelle ich nicht in Abrede, dass bei noch nicht zu veralteten Sclerosen nach der ersten vorsichtigen Application der Luftdusche das Ohrensausen nachlassen und eine messbare Hörverbesserung eintreten kann. Dieser nicht selten günstige Effect pflegt gewöhnlich von sehr kurzer Dauer zu sein. Nachhaltiger nutzt die Impression warmer Wasserdämpfe in die Paukenhöhle durch den Catheter. Auch hierdurch wird kein knöchern verwachsener Steigbügel gelockert werden können, auch keine verkalkte Membran wieder schwingungsfähig gemacht, aber Erweichung einfach rigiden Bindegewebes wird sicher dadurch eingeleitet; werden doch Narben durch protrahirte warme Bäder weicher und beweglicher. Ausser der Erweichung kommt die stärkere Füllung der sparsamen Gefässe für die bessere Ernährung des Gewebes in Betracht. Bei Zusatz von einigen Tropfen Tr. Jodi oder andern flüchtigen Substanzen (Acetonum, Aether acet., Liq. ammonii carbonici etc.) steigt die momentane Blutfülle der Gefässe.

Weniger umständlich wie die Application der Wasserdämpfe und von namhaften Autoren in der Wirkung diesen gleich geachtet sind die medicamentösen Einspritzungen reizender Lösungen in die Paukenhöhle. Bei der oben besprochenen Verschiedenheit der histologischen Veränderungen, welche unter dem klinischen Begriff „Sclerose“ subsumirt werden, ist es leicht verständlich, wenn die Anschauungen über das, was die locale Therapie, insbesondere die Injectionen medicamentöser Lösungen per tubas, hierbei zu leisten vermögen, sehr divergiren. An die Möglichkeit einer Restitutio ad integrum bei unelastisch und atrophisch gewordener Schleimhaut glaubt wohl Niemand, aber von der Möglichkeit, temporäre Besserung des Gehörs durch solche Injectionen herbeiführen und fortschreitende Verschlechterungen aufhalten zu können, sind viele Autoren überzeugt. Es ist nicht leicht, hierüber ein sicheres Urtheil zu gewinnen, weil der Process häufig spontan zum Stillstand zu kommen scheint, nachdem er bis zu einer gewissen Höhe fortgeschritten war. Dass stark reizende Injectionen (besonders von Jod- und Argentum nitricum-Lösungen), wie sie namentlich früher vielfach versucht wurden in der Absicht, dadurch von Zeit

[1]) Urbantschitsch, Lehrbuch. S. 427.

zu Zeit leichte Entzündungsprocesse zu erregen und mit der Idee, durch solche neue Blut- und Lymphgefässbahnen zu eröffnen und die Resorption anzuregen, oft von Nachtheil sind, unterliegt gar keinem Zweifel, und es empfiehlt sich jedenfalls mit solchen Versuchen äusserst vorsichtig und zurückhaltend zu sein. Der primäre Effect ist nicht selten ein zweifellos günstiger, wohl dadurch, dass die stärkere Gefässfüllung eine Succulenz des starren Bindegewebes herbeiführt, aber die Besserung verschwindet wieder nach kurzer Zeit und macht dann in vielen Fällen einer auffällig schnelleren Verschlimmerung Platz. Vielleicht erklärt sich diese aus dem Umstande, dass die künstlich erzeugte Reizung die Ablagerung von Kalksalzen in der periostealen Bindegewebsschicht der Schleimhaut, welche die vielleicht häufigste anatomische Ursache der Sclerose darstellt, vermehrt. Niemals darf die reizende Injection so stark gewählt werden, dass dadurch Eiterung eintritt, nach deren Verlauf das Hörvermögen schlechter wie vorher werden könnte. Dass durch solche reizenden Injectionen in einzelnen Fällen, wo die Sclerose mit Adhäsivprocessen in der Paukenhöhle verbunden ist, bleibender Nutzen geschafft werden kann, ist auch nach meiner Erfahrung möglich; derselbe erklärt sich vielleicht dadurch, dass die Adhäsionen an den Ausgängen der Entzündung participiren, die durch die Einspritzungen hervorgerufen werden. Sie unterliegen Veränderungen regressiver Art (Verfettung, Atrophie), wodurch sie in einer für die Schallleitung günstigen Weise verändert werden können. Ganz zu verwerfen sind reizende Injectionen bei schon erkennbarer Atrophie der Schleimhaut oder bei durchscheinender Hyperämie der Labyrinthwand. Von den zahlreich empfohlenen Mitteln zur intratympanalen Injection möchten vielleicht vorzugsweise 2 %ige Lösungen von Jodkalium, Natron carbonicum und Glycerin in starker Verdünnung zu weiteren Versuchen empfehlenswerth sein. Von diesen Lösungen dürfen nur wenige Tropfen auf einmal in die Paukenhöhle gebracht werden, und die Injection darf nicht früher wiederholt werden, bis die etwaige Reaction ganz vorüber ist und bis gar kein Rasselgeräusch bei der Auscultation mehr hörbar ist. Dies pflegt nach 2—3 Tagen der Fall zu sein. Die Injectionen werden einige Wochen fortgesetzt. In der Zwischenzeit und zur Nachbehandlung kommt die Luftdusche zur Anwendung. Nach den Mittheilungen Lucae's [1]) ist von wässrigen Lösungen von Chloralhydrat (1—3 %) in einzelnen Fällen ein bleibender Erfolg für Gehör und Sausen zu erreichen. In 11 % der Fälle sah er eine wesentliche Besserung schon nach den ersten Injectionen, niemals Schaden. Trotz zahlreicher Versuche mit diesem Mittel, das hier wohl nur als leichtes Causticum wirkt und augenblicklichen Schmerz und Trommelfellröthe macht, bin ich nicht glücklicher gewesen, als mit andern Reizmitteln. Höchstens sah ich temporäre Besserungen davon. Am ehesten schien mitunter ein nachhaltig günstiger Effect bei quälendem Ohrensausen hervorzutreten. Ist die Sclerose begleitet von Catarrh mit Hypersecretion, so bedarf dieser der Behandlung; ebenso ist eine gleichzeitig vorhandene Tubenstenose — eine Complication, die relativ selten vorhanden ist — durch Bougies zu beseitigen. — Coincidiren

[1]) Arch. f. Ohrenheilkde. IV. S. 283.

catarrhalische Zustände in Nase und Nasenrachenraum, so sind diese jedenfalls ein nothwendiges Object der Therapie. Sehr häufig findet man bei der Sclerose hier in den benachbarten Schleimhäuten durchaus gar keine wesentlichen Alterationen. Sind die Zeichen passiver Congestion im Ohre deutlich ausgesprochen, so ist von jeder localen Behandlung Nachtheil zu erwarten und ein antiphlogistisches und ableitendes Verfahren indicirt. Von innerlichen Mitteln sind beim Nachweis constitutioneller Ursachen indicirt: Jodkalium, Jodeisen und andere Eisenpräparate, Leberthran, Quecksilberpräparate. Von letzteren wurde der Sublimat in sehr kleinen Dosen, Monate lang fortgebraucht, auch ohne Vorhandensein von Syphilis, als nützlich bei hochgradiger Rigidität und sogar bei Ankylose des Steigbügels von Toynbee empfohlen, und auf seine Autorität hin ist auch von deutschen Aerzten diese Behandlungsmethode vielfach versucht worden. Man hat sich jetzt wohl allgemein von seiner Nutzlosigkeit überzeugt. Neuerdings versucht man dem Hydrargyrum bijodatum rubrum eine ähnlich specifische Wirkung zuzuschreiben. Man wird gut thun, von innerlichen Mitteln überhaupt nur da Erfolg zu erwarten, wo sie durch die Aetiologie der Erkrankung und constitutionellen Störungen indicirt sind. Von Brunnenkuren passen bei Plethora abdominalis Marienbad, Kissingen, Homburg, bei Leberaffectionen Karlsbad, bei rheumatischen oder arthritschen Beschwerden Wiesbaden. Besonders von den Thermen in Wiesbaden sah Arnold Pagenstecher[1]) wenigstens den Nutzen, dass keine Verschlimmerung mehr eintrat. Manche Fälle mit unheilbarer Sclerose fühlen sich in hochgelegenen Alpenkurorten auf die Dauer des dortigen Aufenthaltes sehr erleichtert durch Nachlass des qualvollen Ohrensausens und entschiedene Hörverbesserung. Von chronischen Catarrhen mit Exsudatanhäufung in der Paukenhöhle gilt dies nicht.

Seebäder sind contraindicirt; ebenso Kaltwasserkuren. Kalte Fluss- und Wellenbäder sind nur mit grosser Vorsicht erlaubt, Schutz der Ohren vor dem Eindringen des Wassers, Badekappe, sorgfältiges Trocknen der Haare nach dem Bade etc.

Bei plötzlich hinzutretender Hörlosigkeit unter Verschlimmerung des Ohrensausens mit Schwindel und Erbrechen, ist Bettruhe, Diaphorese und innerlicher Gebrauch von Jodkalium zu empfehlen. — Bei chronischer Hyperämie der Labyrinthwand ist periodisches Ansetzen des Heurteloup'schen Blutegels, Ableitung vom Kopf durch Fussbäder und Abführmittel, bei entsprechender Diätetik anzurathen, niemals ein local reizendes Mittel zulässig. Häufig wird nach Mitteln gegen das quälende Ohrensausen verlangt. Im Allgemeinen nutzt die gegen die Sclerosis gerichtete locale Therapie (Catheter, Wasserdämpfe, Injectionen von verdünntem Glycerin etc.) nicht viel gegen dieses Symptom. Die Geräusche werden zwar für kurze Zeit abgeschwächt, kommen aber bald wieder. Mehr Erleichterung, freilich auch nur für Stunden, bringt zuweilen die Aspiration des Trommelfells durch Luftverdünnung vom Gehörgange aus, ein schon von Cleland (1741) erwähntes Mittel, welches in der Neuzeit wieder in Aufnahme gekommen ist. In der Annahme, dass Drucksteigerung im Labyrinthe die Ursache des subjectiven Geräusches ist, bezweckt man mit der Aspiration eine Ent-

[1]) Arch. f. Ohrenheilkde., Deutsche Klinik 1863. Nr. 41. I. S. 293. 1864.

lastung des Labyrinthes. Diese ist nur erreichbar, so lange die Gehörknöchelchen noch beweglich sind und das Trommelfell nicht atrophisch ist. Die Luftverdünnung im Gehörgang kann durch Saugen an einem luftdicht eingeführten Gummischlauch bewirkt werden. Besser ist die von Lucae (Berl. klin. Wochenschr. 1874. Nr. 14) empfohlene Methode zur systematischen Anwendung der Luftverdünnung mittelst eines kleinen abgeflachten Ballons, der vor seiner luftdichten Verbindung mit dem Gehörgang mit Gewichten belastet (50—200 g) oder einfach mit den Fingern comprimirt und dann allmälig entlastet wird. Nach Politzer[1]) kann auch durch den luftdichten Verschluss des Gehörgangs eine allmälige Verdünnung der Luft in demselben erzielt und dadurch eine Saugwirkung auf das Trommelfell mit seinen Adnexis ausgeübt werden. Am bequemsten ist solch dichter Verschluss zu bewirken durch die bei den Zahnärzten zum Abdrucknehmen von Gebissen gebräuchliche „Guttapercha for impressions“ [2]), die schon im warmen Wasser knetbar wird und nicht an der Haut klebt. Handelt es sich um Gefässgeräusche, die sich durch ihren pulsirenden Character und durch ihr Verschwinden bei der Carotiscompression zu erkennen geben, so kann die Verminderung der Blutzufuhr zum Ohr, viel Bewegung bei entsprechender Diät, zeitweise Abführkur Nutzen bringen. Bei excessiven Gefässgeräuschen, die schon wiederholt zu Verzweiflung und Selbstmord geführt haben, liesse sich, falls dieselben auf die Dauer der Carotiscompression ganz schwinden, nach den bei Aneurysmen gemachten Erfahrungen, wo die Ohrgeräusche durch Unterbindung der zuführenden Arterienäste ganz aufhörten, an einen Nutzen von der Ligatur der Carotis communis denken. Ob hiervon ein dauernder Erfolg zu erwarten ist, bleibt freilich wegen der Anastomosen verschiedener arterieller Gefässbezirke in der Paukenhöhle (Aeste der A. meningea media) fraglich. Immerhin bleibt in verzweifelten Fällen arterieller Ohr- und Kopfgeräusche bei der geringen Gefahr der antiseptischen Ligatur die Ausführung derselben eines Versuches werth. Von innerlichen Mitteln ist wenig zu erwarten, wenn keine constitutionelle Ursache des Sausens vorliegt. Dass Jodkalium bei constitutionell Syphilitischen und Eisenmittel bei Anämischen Ohrensausen häufig ganz heilen, ist Jedem bekannt. Die Schaar der sonst gepriesenen Specifica ist zu gross, um Vertrauen erwecken zu können. Auch die Neuzeit fährt fort in der Vermehrung solcher leichtfertigen Anpreisungen. Ich will hier nur von den neuesten und am lautesten gepriesenen Mitteln das leicht zersetzliche Acidum hydrobromicum und das Amylnitrit nennen. Beide sind als nutzlos schon längst erkannt und wieder über Bord geworfen. Vom Amylnitrit wurden Wunderdinge gegen nervöses Ohrentönen gemeldet. Es bewirkt eingeathmet (einige Tropfen) lebhafte Erregung der Herzthätigkeit und gleichzeitig Gefässlähmung im Gebiete des Kopfsympathicus. Atherom der Hirngefässe ist eine wohl zu beachtende Contraindication. Die Wirkung ist eine sehr flüchtige, auch tritt schnell Gewöhnung ein. Mehr Anerkennung gegen unerträgliches Ohrensausen hat das Kalium bromatum gefunden (Abends vor dem Schlafengehen 2—5 g in Zucker-

[1]) Wien. medic. Wochenschr. 1867. Referat Arch. f. Ohrenheilkde. IV. S. 62.
[2]) Zu beziehen von S. Pappenheim in Berlin, N.W. Dorotheenstr. 95 u. 96.

wasser zu nehmen) und zwar bei Nervosität mit Kopfschmerz und Schlaflosigkeit. Ueber die schlimmsten Stürme der Ohrgeräusche hilft eine subcutane Morphiuminjection hinweg, wie über manches andere unheilbare Leiden.

§ 33. Acute eitrige Entzündung (Otitis media acuta purulenta). Synonym: Antrotympanitis (Ph. v. Walther), Empyem der Paukenhöhle (Ph. v. Walther), Periostitis auris mediae (Rau), eitriger Catarrh des Mittelohres (v. Tröltsch).

Obwohl im Anfang dieses Jahrhunderts durch J. C. Saunders bereits völlig richtige, auf Leichenuntersuchungen basirte Anschauungen über die Pathogenese der purulenten Paukenentzündung mit secundärer Entzündung und Perforation des Trommelfells gelehrt waren, brachte W. Kramer neue Verwirrung in die Terminologie durch seine Lehre von der Selbständigkeit der „acuten Entzündung des Trommelfells mit Perforation", die er mit dem identificirte, was primäre eitrige Paukenhöhlenentzündung war. Erst durch v. Tröltsch [1]) wurde diese Irrlehre Kramer's definitiv beseitigt, durch den anatomischen Nachweis primärer Paukenhöhleneiterung ohne Entzündung des Trommelfells und ohne Perforation, und führte derselbe zuerst die Bezeichnung „eitriger Catarrh des Mittelohres" ein. Die acute Otitis media purulenta betrug 9,8 % aller Fälle nach zwanzigjährigem Durchschnitt meiner poliklinischen Praxis (Knapp fand in New-York 6,53 %). Sie tritt häufiger im Frühling und Winter auf als im Sommer und Herbst. Das kindliche Alter bis zum zehnten Jahre prädisponirt. 79,6 % waren einseitig, 20,4 % doppelseitig.

Der anatomische Befund ist Hyperämie und Schwellung der Paukenschleimhaut mit eitriger Exsudation, die gewöhnlich zum Durchbruch, zu Ulceration und Substanzverlust im Trommelfell mit Entleerung des Eiters in den äusseren Gehörgang führt. Ausnahmsweise kommt die Perforation des Trommelfells nicht zu Stande, und zwar in solchen Fällen, wo dieses in Folge älterer Entzündungen pathologisch verdickt ist oder wo es wegen seiner physiologischen Beschaffenheit, durch die stärkere Entwicklung der Epidermis- und Cutislage, dem Durchbruch des Eiters grösseren Widerstand bietet, wie bei Neugeborenen und Säuglingen in den ersten Lebensmonaten (v. Tröltsch).

Die Schwellung der Schleimhaut, neben der Gefässerweiterung bedingt durch seröse und zellige Infiltration des bindegewebigen Stroma, pflegt unter dem Tegmen tympani und am Promontorium am stärksten zu sein und kann eine Dicke von 1—2 mm und darüber erreichen.

Ob die im letzten Stadium der Lungenschwindsucht so häufig vorkommenden Otorrhoen mit Perforation des Trommelfells, bei denen der Leichenbefund nichts von Hyperämie und Schwellung der Paukenhöhlenschleimhaut erkennen lässt, die auch durch ihre völlige Schmerzlosigkeit von dem gewöhnlichen Verlaufe der acuten Paukenhöhleneiterung völlig abweichen, hierher gerechnet werden dürfen, ist zweifelhaft. Nach

[1]) Virchow's Archiv. 1859. Bd. XVII. S. 14.

klinischen Beobachtungen bin ich geneigt, die Tuberculose des Trommelfells für das primäre Leiden zu halten (§ 27).

Das Exsudat ist entweder rein eitrig, von gelber oder gelbgrüner Farbe und Rahmconsistenz, oder enthält neben dichtgedrängten Eiterzellen, Körnchenzellen und Körnchenhaufen, spärlichen Epitelien und Detritus, Beimengungen von Schleim (schleimig-eitriger Catarrh). Das Vorkommen einer hämorrhagischen Form der acuten Otitis media, welche zuerst [1]) von mir bei Morbus Brightii beschrieben wurde, ist neuerdings von Trautmann [2]) in einer werthvollen anatomischen Arbeit auch für Angina diphtheritica erwiesen worden. Er lieferte in einer grösseren Reihe von Fällen den Nachweis, dass die Extravasationen im Mittelohre durch Embolien im Gebiete der A. auricularis posterior und der A. stylomastoidea veranlasst werden, und dass in den meisten Fällen endocarditische Auflagerungen als Ursachen dieser Gefässverstopfungen bestanden. Die hyperämische Schwellung der Schleimhaut dehnt sich meist auf die Tuba Eustachii und die der Paukenhöhle angrenzenden Knochenhohlräume aus, insbesondere auf die Auskleidung der Warzenzellen, und auch in diesen findet sich häufig Eiter. Eine gleichzeitige Hyperämie im Labyrinthe habe ich nur ausnahmsweise (z. B. beim Typhus nnd in Kinderleichen) gefunden.

Aetiologie. Die am häufigsten wiederkehrenden Ursachen sind acute Exantheme (besonders Scharlach) [3]), Typhus, Nasenrachencatarrh, Angina diphtheritica, Bronchialcatarrh, Pneumonie, Influenza, Keuchhusten, Puerperium, Trauma, kaltes Bad. Bei letzterem kann schon das Eindringen des kalten Wassers in den Gehörgang, selbst bei undurchlöchertem Trommelfell, die Entzündung herbeiführen, am häufigsten im Seebade, wo zu dem Eindrucke der Kälte noch die Gewalt des Wellenschlages hinzukommt. Aber auch das Eindringen des Wassers beim Tauchen von der Nase aus in das Mittelohr ist möglich, gerade so wie beim unvorsichtigen Gebrauche der Nasendusche. Bei ungünstigen Ernährungsverhältnissen (Scrofulosis) und bei unpassender Behandlung (Cataplasmata, Einspritzungen) kann aus dem einfachen acuten Paukenhöhlencatarrh eine eitrige Entzündung mit Perforation entstehen. Dass im Allgemeinen Kinder, welche an Otitis media purulenta erkranken, immer „im höchsten Grade scrofulös sind", ist irrig. Gesunde, kräftige Kinder werden ebenso häufig befallen als scrofulöse, aber es kommt bei jenen schnell zur Heilung und die Eiterung wird nicht so leicht chronisch.

Symptome und Verlauf. Schmerz im Ohr und Kopf, Ohrensausen, Schwindel, Fieber, Gehörsabnahme sind die ersten Zeichen der Erkrankung. Ihnen können sich Facialislähmung und Hirnsymptome hinzugesellen. Besonders im Kindesalter kommt es häufig zu Erbrechen, Sopor, Delirien und Convulsionen, so dass hier eine Verwechslung mit intracraniellen Processen leicht möglich ist, wenn das Ohr nicht untersucht wird.

Der Schmerz kann excessive Höhe erreichen und strahlt vom

---

[1]) Arch. f. Ohrenheilkde. IV. S. 12.

[2]) Arch. f. Ohrenheilkde. XIV. S. 73.

[3]) In zwei von Burckhardt-Merian beobachteten Scharlachepidemien stellte sich die Häufigkeit dieser Complication bei der ersten auf 33,3 %, bei der zweiten auf 22,2 %.

Ohre über die entsprechende Kopfhälfte aus, macht Nachts Exacerbationen und Morgens Remissionen, wird gesteigert durch stärkere Bewegung des Körpers und bei jeder Erschütterung des Kopfes, ist nur ausnahmsweise gering und von kurzer Dauer.

Subjective Geräusche haben meist einen klopfenden, pulsirenden Character, werden aber auch als Sausen und Zischen beschrieben. Da sie gleich im ersten Beginn der Entzündung vorhanden sind, wo von einer Anhäufung eitrigen Exsudats in der Paukenhöhle noch keine Rede ist, hängen sie wahrscheinlich nicht von einer Vermehrung des Drucks im Labyrinthe ab, sondern sind als entotische Wahrnehmung der Reibung des Blutes in den ausgedehnten Blutgefässen der Schleimhaut zu betrachten. Auf der Höhe der Entzündung bleibt dieses pulsirende Sausen anhaltend und quälend, lässt mit deren Ablauf an Intensität nach und wird intermittirend. Die freien Intermissionen verlängern sich allmälig und schliesslich verschwindet das Geräusch nach Wochen oder Monaten spontan vollständig. Zuweilen überdauert aber ein singendes Geräusch die Krankheit noch sehr lange Zeit, wenn die Hörkraft schon längst wieder die normale geworden ist.

Schwindel ist bei älteren Kindern mitunter das erste und am meisten hervortretende Symptom, über welches geklagt wird, dessen Zusammenhang mit der beginnenden Ohrenentzündung, wenn andere direct auf dieselbe hinleitende subjective Symptome noch fehlen, ohne otoscopische Untersuchung nicht zu erkennen ist. Derselbe entsteht durch Hyperämie der über dem Felsenbein liegenden Dura mater.

Fieber. Die Körpertemperatur kann bei Kindern und bei Erwachsenen über 40 ° C. steigen, ohne dass eine anderweitige Complication vorhanden zu sein braucht. Bei Kindern habe ich 40,2 gemessen, und das Fieber acht Tage lang annähernd auf dieser Höhe bleiben sehen, wo der Ausgang dennoch günstig war. Die mit dieser Fieberhöhe verbundenen Symptome, Sopor, anhaltendes Stöhnen, Delirien, schiefes Vorstrecken der Zunge, absolute Abstinenz jeder Nahrung, können so bedrohlichen Eindruck machen, dass falsche Diagnosen und Prognosen hier sehr leicht möglich sind, wenn das Ohr nicht untersucht wird.

Vor langen Jahren wurde ich zu einem siebenzehnjährigen Menschen mit acuter Otitis media gerufen, bei dem trotz bereits erfolgter Perforation des Trommelfells und reichlichem Eiterabfluss aus dem Gehörgang schwere Symptome von Hirnreizung bei hohem Fieber fortdauern sollten. Der Kranke war tief soporös, hatte stark verengte Pupillen, delirirte ohne Unterlass, hatte Flockenlesen und machte einen so hoffnungslosen Eindruck, dass ich nur mit Widerstreben zu einer genaueren Ohruntersuchung schritt. Dabei ergab sich, dass die schweren Symptome nicht von dem vermeintlich allein erkrankten Ohre mit bereits perforirtem Trommelfell ausgingen, sondern von dem zweiten Ohre, über welches, so lange der Kranke noch bei Bewusstsein gewesen, nie geklagt war. Das Trommelfell war hier durch reichliches eitriges Exsudat innerhalb der Paukenhöhle stark vorgebaucht. Nachdem durch Paracentese dem Eiter Abfluss verschafft war, verschwanden die meningitischen Symptome und der Kranke genas vollständig.

Ein Fall mit noch schlimmeren Symptomen (Pupillendilatation, Ptosis und Parese des Beines), der ebenfalls nach der Paracentese des Trommelfells zur Heilung kam, ist 1880 von Hicks (Amer. Journal of otolog. I. p. 205) mitgetheilt worden.

Die eindringliche Ermahnung, bei jeder acuten, fieberhaften Krankheit mit Hirnsymptomen im Kindesalter, bei acuten Exanthemen

und beim Typhus stets das Ohr genau zu untersuchen, um durch den Befund am Trommelfell festzustellen, ob die Erscheinungen nicht von einer beginnenden Entzündung der Paukenhöhle ausgehen, kann nicht oft genug wiederholt werden. Es handelt sich dabei nicht nur um Sicherstellung der Diagnose, sondern um die Möglichkeit, durch eine richtige Therapie lebensgefährliche Folgezustände abzuwenden und für das Leben bleibende Zerstörung des Ohres zu verhüten. Dass diese Ermahnung in immer weiteren Kreisen der Aerzte Beachtung gefunden hat, darf ich zu meiner Freude aus dem Umstande schliessen, dass ich in zweifelhaften Fällen acuter Gehirnerkrankungen schon oft zur Consultation gebeten wurde, wo ich durch den Befund im Gehörorgan zur Klarstellung der Diagnose beitragen konnte.

Gehörsabnahme ist abhängig von der Schwellung der Schleimhaut und der Menge des hinter dem Trommelfell angesammelten Eiters. Sie pflegt in den beiden ersten Tagen nur wenig, vor dem Durchbruch des Trommelfells gegen den dritten bis fünften Tag am stärksten bemerkbar zu sein; mit der dritten bis vierten Woche bessert sich das Gehör wieder und kann nach vielfachen Schwankungen am Ende der sechsten Woche nach Verheilung der Perforation wieder normal sein. Dies gilt nur für sonst gesunde und kräftige Individuen. Auch wenn schlechte Ernährungsverhältnisse und unzweckmässige locale Behandlung den Verlauf und die Dauer der Erkrankung ungünstig modificiren, kommt es höchst selten zu vollständigem und bleibendem Verlust des Gehörs und zwar nur dann, wenn die Eiterung mit oder ohne Ausstossung des Steigbügels auf das Labyrinth übergreift, was am häufigsten bei Diphtheritis und Scharlach vorkommt.

Convulsionen. Werden sonst kräftige und bisher gesunde Kinder von Eclampsie befallen, so ist stets an die Möglichkeit einer Otitis media als Ursache derselben zu denken. Sogar bei Kindern in den ersten Lebenswochen habe ich dieses ätiologische Moment mit Sicherheit feststellen können. Da die locale Untersuchung so kleiner Kinder grosse Schwierigkeiten bietet wegen der Enge des Gehörgangs und der stark geneigten Lage des Trommelfells, so macht gewöhnlich der Eintritt von Otorrhoe den Zusammenhang erst klar. Bleiben nach eingetretener Otorrhoe zeitweise tonische oder klonische Krämpfe fortbestehen mit Cri hydrocéphalique, so ist eine tiefere Ursache der Eclampsie zweifellos anzunehmen (Meningitis tuberculosa).

Facialislähmung wird herbeigeführt durch die Hyperämie im Gebiete der das Cavum tympani und den Gesichtsnerven gleichzeitig versorgenden A. stylomastoidea. Die zuweilen vorkommenden angeborenen kleinen Knochenlücken im Canalis Fallopiae besonders an dem Wulst oberhalb des ovalen Fensters (Eminentia canalis Fallopiae nach Hasse) begünstigen die Fortleitung pathologischer Processe auf den Nerven, und würden selbst eine Compressionslähmung durch Eiterdruck möglich erscheinen lassen. Die Facialislähmung überdauert selten die Entzündung.

Der objective Befund zeigt schmerzhafte Schwellung der Lymphdrüsen in der Umgebung des Ohres, Schwellung und Röthung der Rachenschleimhaut, in heftigen Fällen Druckempfindlichkeit am Warzenfortsatz. Im knöchernen Gehörgang ist fast constant Hyperämie, die am stärksten in der Nähe des Trommelfells ausge-

sprochen ist, und dadurch oft die Grenze zwischen Gehörgang und Trommelfell undeutlich erscheinen lässt. Das Trommelfell erscheint anfangs scharlachroth, abgeflacht, mit undeutlichem Hammergriff, zuweilen mit Extravasaten. Durch seröse Durchfeuchtung und Lockerung des Epidermisüberzuges wird diese Röthe bald verdeckt und es erscheinen einzelne Theile des Trommelfells, am häufigsten die hintere Hälfte oder das ganze Trommelfell convex vorgewölbt durch den dahinter befindlichen Eiter. Auf der Höhe der Vorwölbung kann eine gelb gefärbte Stelle sichtbar werden, welche den nahe bevorstehenden Durchbruch bezeichnet. Zögert derselbe, so kann es zu Senkungsabscessen unter der Haut der obern Gehörgangswand kommen. Letztere hängt dann buckelförmig oder zapfenartig herunter und kann Abschluss des Gehörgangs bedingen. Der Sondendruck an dieser Stelle hinterlässt eine Delle, die langsam wieder verstreicht. Auch blosse Abhebungen des Epidermisüberzuges durch seröse Exsudation kommen an der hintern Wand des Gehörgangs vor. Beim Einstechen entleert sich dann nur blutig tingirtes Serum. Nach erfolgtem Durchbruch des Trommelfells, dessen Stelle oft nur durch einen pulsirenden Lichtreflex angedeutet ist und erst deutlich sichtbar wird im Moment der Luftverdichtung in der Paukenhöhle, pflegt die Vorwölbung sich abzuflachen oder es bleibt nur in der Umgebung der Perforationsstelle ein prominenter Zapfen. Nach Aufhören der Eiterung und Verheilung der Perforationsstelle verschwindet die Röthung und Schwellung des Trommelfells ganz allmälig, der Hammergriff wird wieder sichtbar, und nach längerer Zeit kann die Transparenz und der Glanz des Trommelfells wieder vollständig normal werden.

Verlauf. Das Stadium der Hyperämie und Schmerzen dauert gewöhnlich nur einige (drei bis fünf) Tage, mit dem Eintritt der Perforation pflegen die Schmerzen plötzlich nachzulassen. Die Perforation erfolgt in den meisten Fällen am zweiten bis fünften Tage, gewöhnlich am dritten Tage nach dem Beginn der Schmerzen, und zwar am häufigsten vorn und unten (seltener hinten und unten oder im centralen Theil, am seltensten an der obern Peripherie in der Membrana Shrapnelli). Der Eintritt der Perforation kann sich aber, wenn das Trommelfell durch früher überstandene Entzündung schon verdickt war, viel länger hinausziehen und zuweilen erst nach vierzehn Tagen qualvoller Schmerzen oder noch später erfolgen.

Bei Erwachsenen ist ein anscheinend höchst seltener Ausgang der, dass der Eiter per tubam in den Schlund abfliesst und danach die Entzündungserscheinungen allmälig unter vollständiger Rückbildung und Restitution des Gehörs aufhören, ohne dass das Trommelfell perforirt wird. Ich habe dies in einigen Fällen erlebt, einmal, wo Facialislähmung hinzugekommen war. Bei kleinen Kindern in den ersten Lebensmonaten ist dieser Abfluss des Eiters in den Schlund durch den Umstand begünstigt, dass sie eine weitere Tuba haben als Erwachsene.

Der anfangs sehr reichliche Abfluss des Eiters aus dem Gehörgange vermindert sich allmälig und dauert zwischen einigen Tagen und einigen Monaten. Im ersten Falle ist gewöhnlich die Perforationsöffnung zu schnell verklebt, und zu erwarten, dass die Schmerzen von neuem exacerbiren werden durch Eiterretention in der Pauke,

bis die Perforation spontan oder künstlich wiederhergestellt ist. Eine Narbe an der Perforationsstelle ist nach Ablauf des Eiterungsprocesses nicht immer erkennbar; häufig bleiben Trübungen und Kalkflecke zurück. Zu ausgedehnten Zerstörungen und bleibenden Defecten im Trommelfell kommt es nur bei den schwersten Formen, namentlich bei Scharlach.

Ein verschleppter und unregelmässiger Verlauf entsteht durch Betheiligung des Warzenfortsatzes (Periostitis, Caries) und des äusseren Gehörganges an der Entzündung, durch Bildung von Granulationswucherungen an den Rändern der Perforationsstelle oder an der Paukenschleimhaut.

Prognose. Bei passender Therapie gleich im Beginne der Erkrankung und bei sonst gesunden Individuen ist Genesung innerhalb 4–6 Wochen mit völliger und dauernder Wiederherstellung des Gehörs die Regel (70 %). Wo diese ausbleibt, finden sich in solchen Fällen, wo die Eiterung sistirte und die Perforation vernarbte, in der Leiche als Ursache der die Krankheit überdauernden Hörschwäche Verdickungen der Paukenschleimhaut oder Adhäsionen. Je früher und vollständiger die Entleerung des Eiters aus der Paukenhöhle stattfindet, desto wahrscheinlicher wird sich eine bleibende Hörstörung verhüten lassen. Unter dem Einfluss constitutioneller Verhältnisse (Scrofulose, Syphilis, Anämie, Tuberculose) und unpassender Therapie bei gesunden Individuen wird die Eiterung chronisch; es kommt zur Ulceration der Perforationsränder und grösseren Defecten des Trommelfells, Wucherungsprocessen der Schleimhaut und andern anatomischen Folgezuständen, die bei der chronischen Mittelohreiterung beschrieben sind, und den von diesen abhängigen bleibenden Hörstörungen. Die zu Scharlach, Variola und Typhus so häufig hinzutretende Otitis media purulenta, die im Beginn wegen der schweren Allgemeinerkrankung gewöhnlich wenig beachtet oder gar nicht erkannt wird, führt nur deshalb so oft zu bleibenden Hörstörungen, weil es an der richtigen Therapie im Anfange fehlte. Auch wo keine Klage über das Ohr bei diesen Krankheiten dazu direct auffordert, vielleicht nur wegen des betäubten oder bewusstlosen Zustandes, sollte die Untersuchung desselben nicht unterlassen werden. Dadurch könnte viel Unglück abgewendet werden. Quoad vitam ist die Prognose nur in seltenen Ausnahmsfällen zweifelhaft. Im Ganzen ist lethaler Ausgang einer acuten Otitis media ein so seltenes Ereigniss (2 %) im Gegensatz zu der Häufigkeit eines solchen bei chronischer Otitis media purulenta, dass man selbst bei den bedrohlichsten Zeichen meningitischer Reizung alle Ursache hat, einen günstigen Ausgang anzunehmen. Auch schwere Symptome von metastasirender Pyämie (Gelenkaffection, pleuritisches Exsudat) können glücklich vorübergehen.

Der Tod kann sehr rasch erfolgen, ohne dass es zur Perforation des Trommelfells gekommen ist, wo die Fortleitung der Entzündung auf Gehirn oder Sin. transv. durch congenitale Lückenbildungen im Knochen begünstigt ist (Fig. 73). Viel seltener ist lethaler Ausgang nach erfolgter Spontanperforation des Trommelfells, oder nach rechtzeitiger Paracentese. Ein bedenkliches Symptom ist Schwindel mit Uebelkeit und Erbrechen bei jedem Bewegungsversuch, schon beim Aufrichten im Bett. Dies kann viele Tage lang andauern und doch vorübergehen. Kehrt es aber wieder innerhalb einiger

Wochen, so wird es ein sehr beunruhigendes Symptom. Ganz plötzlich kann Facialislähmung und Bewusstlosigkeit hinzutreten und der Tod durch Meningitis innerhalb weniger Stunden eintreten. Wo sich bei ähnlichen Symptomen eine Druckempfindlichkeit am Warzenfortsatz zeigt, darf mit der Eröffnung des Antrum mastoideum nicht lange gezögert werden.

Ungünstige Symptome, aus denen auf einen protrahirten Verlauf zu schliessen ist, sind ferner fortdauernde Schmerzen, auch nach Eintritt der Perforation, jauchige Beschaffenheit des Eiters, Blutungen aus dem Ohr, Ausstossung der Gehörknöchelchen, Anschwellungen im knöchernen Gehörgang und am Warzenfortsatz, Drüsentumoren der

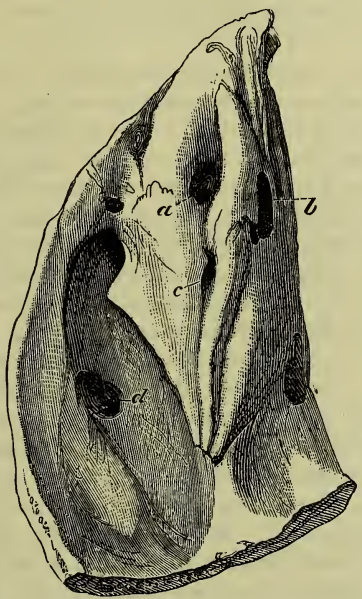

Fig. 74. Felsenbein eines 22jährigen Mannes. Congenitaler Knochendefect an der obern Fläche unweit der Pyramidenspitze, und im Sinus sigmoideus. Otitis media purul. acuta ohne Perforation des Trommelfells mit lethalem Ausgang durch Basilarmeningitis. a Porus acusticus int., b u. c Lücken in der obern Fläche des Felsenbeins, d Lücke im Sulcus transversus.

seitlichen Halsgegend, weil aus diesen Zeichen der Ausgang in Caries zu erkennen ist.

Therapie. Im ersten Beginn der Entzündung ist das Ansetzen von Blutegeln hinter und vor dem Ohr mit antiphlogistischem Regimen ein sicheres Mittel, um den heftigen Schmerz zu vermindern. Bei kräftigen Constitutionen kann die Wirkung der Blutegel durch nachfolgende kräftige Abführmittel unterstützt werden. Der Kranke soll im Bett bleiben, auch wenn die Störung des Allgemeinbefindens ihn nicht dazu zwingt. Die nächtliche Exacerbation der Schmerzen wird gelindert durch subcutane Morphiuminjection. Verschafft dieselbe nicht zugleich Schlaf, so ist der interne Gebrauch von Morphium in Verbindung mit Chloralhydrat oft wirksamer. Ist es bereits zur Eiterbildung gekommen und verzögert sich der spontane Durchbruch des Trommelfells über den dritten Tag hinaus, so ist das sicherste Mittel,

um den Schmerz zu beseitigen und der Gefahr der Fortleitung der Entzündung auf den Knochen und auf die Schädelhöhle vorzubeugen, die Entleerung des Eiters aus der Paukenhöhle durch die Paracentese des Trommelfells mit nachfolgendem Ausblasen des Eiters von der Tuba aus.

Schon von älteren Autoren (J. C. Saunders und Ph. Walther) wurde die Incision des Trommelfelles hierbei empfohlen. Es erscheint jedoch bei der Unzulänglichkeit der früheren Untersuchungsmethoden am Lebenden höchst zweifelhaft, ob die Incision bei der hier vorliegenden Indication je ausgeführt worden ist. Ph. v. Walther schreibt l. c. § 258: „Die Incision ist unbedingt indicirt bei Empyem der Pauke, sobald das Trommelfell sackartig ausgedehnt ist oder eine halbkuglige Hervorwölbung in den Gehörgang bildet.“ Dass diese Indication nur aus theoretischer Speculation abstrahirt war, erhellt aus der Angabe S. 252, dass solche Prominenz des Trommelfells gerade in der Mitte desselben am Umbo entstehe, wo sie thatsächlich nie vorkommt.

Der Schnitt soll nicht zu klein gemacht werden, und wird am besten im hintern-untern Quadranten angelegt, wenn nicht eine Vorwölbung des Trommelfells die Wahl einer andern Stelle erheischt. Ist aus irgend einem Grunde die Paracentese nicht ausführbar, so sind häufiges Anfüllen des Ohrganges mit warmem Wasser (v. Tröltsch) oder warme hydropathische Umschläge auf das Ohr als höchst wohlthuendes und schmerzlinderndes Mittel zu empfehlen bis zum Eintritt der Otorrhoe. Wenn mit dieser die Schmerzen nicht ganz nachlassen, können die hydropathischen Ueberschläge ohne Schaden auch noch länger fortgesetzt werden. Dauern die Schmerzen mit grosser Heftigkeit trotz der künstlichen oder spontanen Eröffnung des Trommelfells fort, was auf ein Ergriffensein der tiefen periostalen Bindegewebslage der Schleimhaut hindeutet, oder überdauern schwere Hirnsymptome den Beginn der Otorrhoe, so halte ich für das empfehlenswertheste Verfahren, möglichst schnell eine Quecksilberintoxication hervorzurufen durch Einreibung von Ung. cinereum und subcutane Sublimatinjectionen. Mit dem Eintritt reichlicher Salivation pflegt die Heftigkeit der localen Entzündung gebrochen zu sein. Bei dieser Behandlung habe ich schwere Fälle, wo die lethale Prognose berechtigt schien, durchkommen sehen; besonders lebhaft ist mir im Gedächtniss ein Fall aus dem Jahre 1867, wo trotz Facialislähmung, vieltägigem Erbrechen, anhaltendem Stöhnen (wie es für Meningitis characteristisch ist), Blasen- und Mastdarmlähmung, partieller Gangrän der Ohrmuschel, Genesung erfolgte.

Bei einseitiger Erkrankung ist das Liegen auf der kranken Seite zu empfehlen, um den Abfluss des Eiters möglichst zu erleichtern. Zur Entfernung des Eiters dient das vorsichtige Ausspritzen oder Ausspülen des Gehörgangs mit dem Irrigator, je nach der Menge des abgesonderten Eiters zwei- bis sechsmal täglich, nach vorhergehender Ausblasung der Paukenhöhle von der Tuba aus mit dem Catheter, oder wo dieser nicht anwendbar ist, mittelst des Politzer'schen Verfahrens. Zur Ausspülung dient eine lauwarme ¾ % Kochsalzlösung oder 2 bis 3 % Borsäurelösung (28—30 ° R.). Nach jeder Ausspülung wird der Gehörgang mit Borwatte vorsichtig ausgetrocknet und mit entfettetem Mull oder Charpie (die vorher in 5 % Carbolsäure ausgekocht und wieder getrocknet ist) verschlossen, und darüber ein Schlussverband mit Borwatte und desinficirter Gazebinde gelegt. Nimmt bei solcher einfachen

Reinigung die Eiterung nicht schnell innerhalb weniger Tage ab, wie es meist zu sein pflegt, so werden zwei- bis dreimal täglich nach vorangegangener Ausspülung und sorgsamer Austrocknung Einträufelungen in den Gehörgang gemacht mit sehr verdünnten Lösungen von Bleiessig in steigender Concentration (anfangs ein Tropfen auf zwanzig Tropfen destillirten Wassers), welche fünf bis zehn Minuten im Ohr zurückgehalten werden. Von diesen und ähnlichen adstringirenden Lösungen darf nie Gebrauch gemacht werden, wenn noch Schmerzen im Ohr vorhanden sind.

Auch nach Ablauf des schmerzhaften Stadiums ist bei hochgelegener feiner Perforation des Trommelfells die Anwendung der Adstringentien gewöhnlich schädlich, weil dadurch von Neuem Schmerzen entstehen, namentlich auch irradiirte neuralgische Schmerzen, die sich lange hinziehen und äusserst qualvoll werden können. Sobald zu bemerken ist, dass Bleiniederschläge am Trommellfell haften bleiben, pflegt die Eiterung in der Paukenschleimhaut sistirt und die Zeit gekommen zu sein, wo die weitere Anwendung von Einspritzungen und Einträufelungen unterbleiben muss. Die Perforation schliesst sich nach kurzer Zeit von selbst und gegen die noch andauernde Hörverschlechterung und fortbestehenden subjectiven Geräusche ist weiter nichts als öftere Wiederholung der Luftdusche erforderlich. Statt dieser bewährten Behandlung mit Bleilösungen ist in neuester Zeit das Einblasen von Borsäurepulver in den Gehörgang empfohlen werden. In manchen Fällen wird dies gut vertragen, in andern gar nicht, weil von Neuem Schmerzen auftreten, offenbar bedingt durch Verlegung der Perforationsstelle und Eiterretention in der Paukenhöhle.

Dass eine gleichzeitig vorhandene Entzündung im Schlunde oder im Nasenrachenraum therapeutisch zu berücksichtigen ist, bedarf kaum der Erwähnung. Ebenso wenig, dass hinzutretende Complicationen, unter denen die Ausbreitung der Entzündung auf die Warzenzellen die häufigste und wichtigste ist, eine entsprechende Abänderung der vorstehend beschriebenen Therapie erheischen.

Führen die Bleilösungen nicht zur Sistirung der Eiterung und droht die Otorrhoe chronisch zu werden, ohne dass ein constitutioneller Grund zu Tage liegt, so muss man sich vor allen Dingen durch genaue Untersuchung darüber Gewissheit verschaffen, ob nicht ein localer Grund zur Eiterretention in der Paukenhöhle vorliegt. Ein solcher ist am häufigsten gegeben durch hochgelegene (mitunter über dem Proc. brevis des Hammers in der sogenannten Membrana Shrapnelli) und zu enge Abflussöffnung im Trommelfell, die sich häufig nur bei sehr genauer Besichtigung an der Spitze einer konischen, zapfenartigen Prominenz am Trommelfell entdecken lässt. In diesem Falle muss die Oeffnung dilatirt oder eine zweite recht breite Oeffnung unten angelegt werden, und danach die Ausspülung der Paukenhöhle mittelst Durchspritzung durch den Catheter mit den für die Ausspritzung des Gehörganges empfohlenen Lösungen ausgeführt und öfter wiederholt werden. Ganz besonders nachtheilig ist für diese Fälle das Einblasen von Borsäure, Jodoform und überhaupt allen medicamentösen Pulvern, weil die Eiterretention dadurch sicher vermehrt und zu secundären Entzündungen des Warzenfortsatzes Veranlassung gegeben wird. Ein zweiter fast ebenso häufiger Grund für Eiterretention ist

die Bildung von Granulationswucherungen an den Perforationsrändern. Diese müssen durch Aetzungen beseitigt werden (Argent. nitricum in Substanz, Galvanocaustik).

Die Behandlung acuter Paukenhöhleneiterungen mit caustischen Lapislösungen ist zu widerrathen. — Wenn die Behauptung aufgestellt ist, dass durch die Paracentese die Dauer der Eiterungen verlängert werde, so muss ich dies nach meiner eigenen und reichhaltigen Erfahrung entschieden als irrig zurückweisen. Eine Dauer der Eiterung von vier bis sechs Wochen nach der Paracentese bis zum Schluss der Perforation und völligen Heilung ist zwar nichts Ungewöhnliches, kommt aber doch nur bei dyscrasischen oder anämischen Individuen vor, wo es bei spontanem Abwarten der Perforation regelmässig zu bleibenden Defecten im Trommelfell und oft zu jahrelangen oder ganz unheilbaren Eiterungen zu kommen pflegt.

§ 34. Croupöse und diphtheritische Entzündung.

Das Vorkommen croupöser Paukenhöhlenentzündung war bisher unbekannt und ist erst durch die anatomische Untersuchung von Wendt[1]) constatirt worden. Während in den meisten Fällen bei Larynxcroup im Mittelohr nur collaterale Hyperämie oder Catarrh (schleimiger oder eitriger) nachzuweisen ist, fand Wendt in mehreren Fällen eine feste Croupmembran an der papillenartig gewulsteten, stark zellig infiltrirten und hyperämischen Schleimhaut, auch auf dem Ueberzuge der Gehörknöchelchen. Von Küpper[2]) wurde später neben Diphtheritis des Rachens das Vorkommen croupöser Entzündung in der Tuba und Paukenhöhle anatomisch nachgewiesen. Zuverlässige klinische Beobachtungen über Croup der Paukenhöhle, wo die Diagnose post mortem sichergestellt werden konnte, liegen nicht vor. In einzelnen Fällen von acuter eitriger Otitis media sieht man durch die Perforation hindurch, graulich weissliche, fest haftende Auflagerungen auf der Schleimhaut der Paukenhöhle, die für Croupmembranen gehalten werden können.

Bei Diphtheritis der Rachen- und Nasenschleimhaut kann ein Uebergreifen des diphtheritischen Processes auf die Schleimhaut des Mittelohres stattfinden. Dies scheint nur ausnahmsweise der Fall zu sein, denn in der Regel findet sich in der Leiche nur eitriger Catarrh in der Paukenhöhle.

Der Verlauf der diphtheritischen Entzündung der Paukenhöhle, die bei Kindern und bei Erwachsenen neben primärer Rachendiphtheritis vorkommen kann, zeichnet sich aus durch sehr heftige Schmerzen, hohes Fieber und starke entzündliche Schwellung des Trommelfells. Letztere erschwert den Eintritt spontaner Perforation und die Entleerung der die Paukenhöhle erfüllenden diphtheritischen Membranen nach aussen in den Gehörgang. Dadurch kommt es schnell zu ausgedehnten Zerstörungen des Trommelfells und des ganzen Schallleitungsapparats in der Paukenhöhle. Zur Verhütung dieser

[1]) Arch. f. Heilkunde von Wagner XIII. S. 157.
[2]) Arch. f. Ohrenheilkde. XI. S. 20.

Zerstörungen und zur Abkürzung der Schmerzen ist die frühzeitige Paracentese des Trommelfells dringend indicirt.

Besonders deletär für das Gehörorgan ist die bei Scharlachdiphtheritis vorkommende Art der diphtheritischen Entzündung des Mittelohrs. Die Häufigkeit derselben scheint bei verschiedenen Epidemien sehr verschieden zu sein.

Während in meinem Beobachtungskreise sich überwiegend häufig die eitrige Form der Otitis media bei Scharlach mit und ohne Rachendiphtheritis fand [1]), die allerdings auch sehr oft durch einen auffällig bösartigen, destructiven Character ausgezeichnet war, scheint nach Mittheilungen von Wreden und Burckhardt-Merian in Petersburg und Basel die diphtheritische Form der Otitis media dort sehr viel häufiger wie bei uns. Dieselbe kann auf dem Wege der Tuba Eust. vom Rachen per continuitatem fortschreiten nach der Paukenhöhle oder entwickelt sich selbständig als Symptom der allgemeinen Infection. Es kommt dabei fast regelmässig und sehr rapid zu ausgedehnten Zerstörungen im Ohre, Schmelzung der Bandapparate der Gehörknöchelchen mit Ausstossung derselben, Caries der Paukenhöhlenwände und des Warzenfortsatzes, Facialislähmung durch cariöse Anätzung des Fallopischen Kanals mit eitriger Perineuritis, und totalem Gehörverlust durch Labyrintheiterung. Zellgewebsvereiterungen am Halse, Gaumensegellähmung, Augenmuskellähmungen treten oft hinzu; selbst Arrosion der Carotis und der Hirnsinus sind beobachtet.

Der Process kann ohne heftige Schmerzen im Ohr verlaufen wegen specifischer Anästhesie der sensiblen Nerven, aber die dünne, missfarbige und übelriechende Jauche, die dem Gehörgang gleich anfangs entquillt, und Wochen lang diesen Character beibehält, deutet, auch wo nichts von diphtheritischen Membranen in der Paukenhöhle sichtbar wurde, auf diese bösartige Complication hin. Der Uebergang der Entzündung auf das Labyrinth kann sehr früh, schon in der ersten Woche der Erkrankung erfolgen, mit oder ohne Lösung und nachträgliche Ausstossung des Steigbügels. Es folgt dann stets absolute Taubheit, aber ausserdem ist die Gefahr für das Leben durch Fortleitung der Eiterung am Neurilem des Acusticus aus dem geöffneten Labyrinth in die Schädelhöhle sehr nahe gerückt. Diese Fortleitung erfolgt nicht immer auf Labyrintheiterung, sondern der Eiter kann sich eindicken, verkäsen und als Detritus ohne Nachtheil lange im Labyrinth existiren. Zuweilen bildet sich ein bindegewebiger Abschluss des Porus acusticus internus, welcher einen natürlichen Schutz gegen die Fortleitung der Eiterung nach der Schädelbasis bildet.

Bleibt das Leben erhalten, so ist bei doppelseitiger Erkrankung Taubstummheit das beklagenswerthe Geschick der Kinder, wenn sie noch nicht das Alter überschritten haben, bis zu welchem dem Gehörmangel auch der Verlust der Sprache folgt. Schwindel und taumelnder Gang, welche bei Labyrintheiterung nie fehlen, pflegen die Erkrankung nur einige Monate zu überdauern.

Ob bei der scarlatinösen Rachendiphtheritis mit Entzündung der Paukenhöhle durch frühzeitige Paracentese des Trommelfells und

[1]) Die im Grunde des Gehörgangs und am Trommelfell angehäuften macerirten Epidermisfetzen werden oft mit diphtheritischen Membranen verwechselt.

Durchspülung der Paukenhöhle mit antiseptischen Lösungen dem rapiden Eintritt der Zerstörungen im Ohr auch bei der diphtheritischen Form der Otitis media immer vorzubeugen ist, wage ich nicht zu behaupten. Jedenfalls ist es das einzig rationelle Mittel, was uns zu Gebote steht. Ist die Entzündung doppelseitig, wie gewöhnlich bei Scharlachdiphtheritis, so kann die Durchspülung bei kleinen Kindern leicht mit der Weber'schen Nasendusche bewerkstelligt werden, die niemals in Anwendung kommen darf bei Nasenrachendiphtheritis ohne Ohraffection, weil dadurch die Fortleitung des diphtheritischen Processes auf das Ohr begünstigt werden könnte. Hier darf die Reinigung des Nasenrachenraums nur mit dem Zerstäubungsapparat (Fig. 64) stattfinden. Der frühzeitigen Anwendung des Catheters stellt sich die Blutungsneigung und Schmerzhaftigkeit der Schleimhaut hindernd entgegen.

Burckhardt-Merian empfiehlt möglichst vollständige Entfernung der Membranen mit dem Wilde'schen Polypenschnürer oder einer Curette, Imprägnation des Restes derselben mit 10 % Salicylspiritus oder Bestäubung mit reiner Salicylsäure, Ausspritzung mehrmals täglich mit demselben 10 %igen Salicylspiritus (ein bis zwei Kaffeelöffel auf 100,0 Wasser). Andere Autoren verwerfen diese eingreifende und schmerzhafte Therapie als unnöthig, und beschränken sich auf Ohrbäder mit Aqua calcis zur Auflösung der Membranen und nachfolgende Entfernung derselben durch Ausspritzungen mit Carbol- oder Borsäurelösung.

§ 35. Chron. eitrige Entzündung (Otitis media chronica purulenta). Chron. eitriger Ohrcatarrh [v. Tröltsch].

Die chronische eitrige Entzündung der Paukenhöhle kommt häufiger zur Beobachtung (13,5 %) als die acute Form. Sie entwickelt sich entweder aus dieser unter den eben angeführten ungünstigen localen oder constitutionellen Verhältnissen, oder tritt von Anfang an als primär chronische Entzündung auf, ohne dass je ein acutes Stadium vorhanden war. Dass eine auf den Gehörgang oder das Trommelfell beschränkte chronische Entzündung secundär auf das Mittelohr übergreift, ist ein relativ seltener Vorgang, und kommt eigentlich nur bei vernachlässigtem chronischen Eczem und nach schlecht behandelten traumatischen Verletzungen des Trommelfells vor. Wo ausserdem scheinbar dieser Vorgang stattgefunden hat, handelt es sich um zeitlich, aber nicht causal zusammengehörige Erkrankungen. Kein Lebensalter bleibt verschont, überwiegend häufig wird das Kindesalter betroffen. Auch in der Mehrzahl der bei Erwachsenen vorkommenden Fälle wird der Beginn des Leidens in das Kindesalter zurückdatirt. Die Zahl der doppelseitigen Erkrankungen ist etwas grösser als die der einseitigen.

Anatomischer Befund. Perforation des Trommelfells mit mehr oder weniger ausgedehntem Substanzverlust desselben fehlt bei chronischer Paukenhöhleneiterung nur in seltenen Ausnahmsfällen, wo das Trommelfell durch früher vorhergegangene Entzündungsvorgänge an Dicke und Widerstandskraft zugenommen hat, und der Eiter entweder durch

eine Fistel im Gehörgang oder im Warzenfortsatz Abfluss findet, oder für gewöhnlich durch die Tuba in den Schlund fliesst. Ein Beispiel der letzteren Art mit lethalem Ausgang durch Meningitis basilaris habe ich im Archiv f. Ohrenheilkunde Bd. I, S. 200 mitgetheilt. Die Schleimhaut der Paukenhöhle und häufig auch der angrenzenden pneumatischen Nebenhöhlen derselben unterliegt der Hyperplasie, die so hochgradig werden kann, dass sie zur völligen Ausfüllung der Hohlräume führt. Die Gehörknöchelchen können von der verdickten und gewucherten Schleimhaut völlig eingehüllt werden, so dass es einer Präparation bedarf, um sie überhaupt sichtbar zu machen. Die Verdickung wird bedingt durch dichte, aber nach der Tiefe hin abnehmende Rundzelleninfiltration der subepitelialen Bindegewebsschicht der Schleimhaut mit gleichzeitiger Gefässerweiterung und Gefässneubildung in derselben, namentlich an den Venen. Der Epitelialüberzug kann sich ebenfalls verdicken durch Wucherung der Epitelzellen, deren oberste Lagen dann oft den Character der Flimmerzellen verlieren, oder geht partiell zu Grunde. Die periosteale Bindegewebslage der Schleimhaut wird am seltensten betroffen. Politzer[1]) fand hier eine Erweiterung der Lymphgefässe und in der Nähe der Lymphgefässstämme runde oder ovale cystenartige Räume von $^1/_2$—$^1/_4$ mm im Durchmesser mit bindegewebiger Hülle und zelligem Inhalt, die er als Abschnürungen im Laufe varicös erweiterter Lymphgefässe deutet. Häufig kommt es zur Wucherung von Bindegewebselementen in Form von Granulationen, zottenförmigen oder papillären Wulstungen und polypenartigen Geschwülsten, die den im Trommelfell vorhandenen Defect erfüllen und durchwachsen können, ferner zur Neubildung bindegewebiger Synechien zwischen Trommelfell, Gehörknöchelchen und Paukenhöhlenwänden. Diese Synechien unterliegen nachträglich mannigfachen Veränderungen; ausser der Atrophie unterliegen sie der Einlagerung von Fett und Pigment in die Zellen des bindegewebigen Stroma, der Sclerose, der narbigen Schrumpfung, der Verkalkung, der Verknöcherung. Durch die letzteren können ihre physikalischen Eigenschaften in einer für die Schallleitung störenden Weise verändert werden.

Der Ausgang in Ulceration der Schleimhaut ist relativ selten. Dieselbe kann aber auf den Knochen übergreifen und zu cariösen Zerstörungen an den Gehörknöchelchen und den Paukenwänden führen.

Verschiedene Formen dieser Ausgänge können in demselben Ohr gleichzeitig vorhanden sein; Granulationswucherungen neben Synechien, Epitelialwucherungen an einer Stelle neben Ulceration an einer andern Stelle. Der Ueberzug der Dura mater des Tegmen tympani ist häufig entzündlich verdickt und abnorm adhärent, oder abgelöst, mit kleinen Eiterheerden durchsetzt.

Bei chronischer Tuberculose kommt es zur käsigen Entzündung der Paukenschleimhaut, wobei dieselbe von einer graugelben oder gelbweissen Masse (verfettete Eiterzellen und Detritus) durchsetzt ist. Es erfolgt hierbei stets schnell Geschwürsbildung mit Zerfall der Schleimhaut und cariöser Anätzung der anliegenden Knochenstelle. Diese käsige Entzündung darf nicht zusammengeworfen werden mit der kä-

[1]) Arch. f. Ohrenheilkde. XI. S. 11.

sigen Eindickung des Eiters, die in der Paukenhöhle und deren Nebenhöhlen bei nicht Tuberculösen ungemein häufig vorkommt, wenn der Eiter längere Zeit stagnirte. Neben den verfetteten Eiterzellen und fettigem Detritus findet sich dann häufig Cholestearin. Besonders unter dem Tegmen tympani kann dasselbe gemischt mit Epidermiszellen in weisslichen lamellösen Schwarten von $^1/_2$ mm Dicke und darüber gefunden werden. Durch Stagnation verkästen Eiters im Antrum mastoideum kann zu tödtlichen Resorptions- und Infectionskrankheiten Veranlassung gegeben werden (acute Miliartuberculose, tuberculöse Selbstinfection).

Nach der Heilung der Eiterung mit persistenter Perforation sieht man nicht selten, dass der Epidermisüberzug des Gehörgangs sich in die Paukenhöhle fortsetzt, zuweilen bis in die Knochenzellen des Warzenfortsatzes. Diese dermoide Umwandlung der Paukenschleimhaut, die anscheinend schon J. C. Saunders [1]) bekannt war, giebt den sichersten Schutz gegen Recidive der Eiterung und ist insofern äusserst erwünscht in allen Fällen, wo der Defect des Trommelfells so beschaffen ist, dass auf einen Verschluss durch Regeneration nicht mehr zu rechnen ist. Als seltener Ausgang chronischer Paukeneiterung ist die partielle Verkalkung der Schleimhaut zu erwähnen, welche alle Schichten derselben betreffen und über das Niveau der Umgebung prominiren kann. Bei günstig gelegenen Defecten des Trommelfells kann man solche Verkalkungen der Schleimhaut am Promontorium und am Boden der Paukenhöhle auch am Lebenden erkennen. Ueber dieselbe verlaufen zuweilen feine Gefässe, welche anzeigen, dass eine dünne Bindegewebsschicht über den verkalkten Stellen erhalten ist. Ist es zu ähnlichen Verkalkungen an den Labyrinthfenstern gekommen, so wird dadurch eine unheilbare Taubheit bedingt.

Aetiologie. Dass Scharlach und Scrofulose als die häufigsten Ursachen chronischer Paukenhöhleneiterung zu betrachten sind, wird allgemein angenommen. In zweiter Linie stehen Typhus, Morbilli, Variola, Diphtheritis, Tuberculose, Anämie. Oft liegt keine von diesen Allgemeinerkrankungen zu Grunde, wo wir chronische Eiterungen nach acuter Otitis media zurückbleiben sehen. Es handelt sich dann um locale Ursachen, welche sich am häufigsten auf Eiterretention im Mittelohr und deren Consequenzen oder auf Erkrankungen der Nase (Ozaena) und des Nasenrachenraums zurückführen lassen.

Symptome und Verlauf. Die subjectiven Symptome beziehen sich für gewöhnlich nur auf eitrigen Ausfluss und einen sehr wechselnden Grad von Schwerhörigkeit. Der Ausfluss, zuweilen sehr copiös, zuweilen kaum bemerkbar, ist entweder rein eitrig oder schleimig-eitrig. Wo sich Blutbeimengungen zeigen, sind in der Regel Granulationen vorhanden. Die zuweilen vorkommende blaue Farbe des Eiters rührt wahrscheinlich von reichlicher Beimengung von Vibrionen her (Bacterium termo nach Zaufal) [2]). Bei länger bestehender Eiterretention im Mittelohr entleeren sich zusammengeballte, fötide Bröckel von vertrocknetem Eiter, die mit

---

[1]) Saunders sagt: „Die Haut des äussern Gehörgangs breitet sich aus in die Paukenhöhle und verwächst dort mit dem häutigen Ueberzuge dieses letzteren.“ The anatomy of the human ear. III edition. London 1829. Chap. IV.

[2]) Arch. f. Ohrenheilkde. VI. S. 204.

Epidermis und Cholestearin vermischt sein können. Auch ohne Vorhandensein von Caries kann das eitrige Secret bei vernachlässigter Mittelohreiterung einen äusserst penetranten, schon in weiter Distanz auffälligen Gestank zeigen. Die Verpestung der Luft in der Umgebung des zu einer mephitischen Kloake gewordenen Ohres kann für die Angehörigen, besonders auch in Schulzimmern, ganz unerträglich werden. Die Ursache dieses Gestankes liegt stets in Retention und Fäulniss des Eiters, wobei es zur Entwicklung von Zersetzungsgasen und Fettsäuren kommt. Die Beimengung der Drüsensecrete des Gehörgangs scheint vorzugsweise diesen Fötor unsauber gehaltener Ohreiterung zu begünstigen.

Der Wechsel in dem Grade der Schwerhörigkeit ist bedingt durch die Lage und die wechselnde Menge des in der Paukenhöhle angehäuften Secrets; ausserdem aber auch durch die wechselnde Schwellung der Schleimhaut. Bei urplötzlichem Wechsel ist an Lockerung und Unterbrechung der Gelenkverbindungen der Gehörknöchelchen zu denken (Dehiscenz). Bei vermehrtem Blutandrang zum Kopfe (Obstipation, die Zeit vor der Menstruation, anhaltendes Bücken etc.) wird Verschlechterung des Gehörs empfunden. Stabile Schwerhörigkeit höheren Grades deutet auf Belastung der Gehörknöchelchen durch starke Wucherung des Schleimhautüberzuges oder Fixirung derselben durch Synechien und Ankylosen. Absolute Taubheit ist verhältnissmässig selten und abhängig von einer Complication mit Erkrankung des nervösen Apparates. Dieselbe besteht keineswegs immer in einer Fortleitung der Eiterung in das Labyrinth. Die Knochenleitung fehlt in diesem Falle, und bei einseitiger Affection wird die sonst vorhandene Verstärkung der durch die Kopfknochen zugeleiteten tieferen Stimmgabeltöne auf der erkrankten Seite vermisst.

Subjective Gehörsempfindungen fehlen häufig ganz oder treten nur mit Intermissionen auf, sind höchst selten so quälend und continuirlich wie beim einfachen chronischen Catarrh und der Sclerose. Schmerzen treten nur vorübergehend auf bei Verwachsungen der Perforationsränder mit der Labyrinthwand, bei Eiterretention und subacuter Exacerbation der Entzündung, oder wenn sich zufällig ein Furunkel im Gehörgang hinzugesellt. Die subacute Entzündung, die oft in Folge von Temperaturcontrasten (jähem Uebergang von strengem Frost zu Thauwetter) zu beobachten ist, äussert sich zuerst durch ein Gefühl von Schmerz im Kopf mit Schwindelanfällen, denen sich erst später ein drückender Schmerz im und hinter dem Ohr hinzugesellt, der sich nie zu solcher Heftigkeit steigert, wie bei einer acuten Otitis media. Schmerzhafte Mitempfindungen im Auge, in der Schläfe, oder in der ganzen Gesichtshälfte sind nicht ungewöhnlich. Wo andauernde heftige Schmerzen im Ohr bestehen, die von Zeit zu Zeit exacerbiren, handelt es sich nie um blosse Schleimhauteiterungen, sondern stets um Ulceration, die auf die Knochenwände der Paukenhöhle übergegriffen hat. Ebenso handelt es sich in den meisten Fällen von Facialislähmung bei chronischen Eiterungen um Caries, bei welcher das Nähere über dieselbe zu suchen ist.

Geschmacksbeeinträchtigung und -Lähmung an dem Seitenrande in den vordern zwei Dritteln der Zunge an der dem erkrankten Ohre entsprechenden Seite ist sehr häufig nachweisbar, kommt aber den

Kranken gewöhnlich erst zum Bewusstsein durch eine speciell darauf gerichtete Untersuchung, weil die tactile Sensibilität erhalten bleiben kann. Die Aufhebung der Geschmacksempfindung ist auch zuweilen an der betreffenden Seite des weichen Gaumens vorhanden. Sie beschränkt sich also nicht immer auf das Gebiet der Chorda tympani, resp. des N. lingualis trigemini, sondern kommt auch im Gebiet des Glossopharyngeus vor. Nach Carl gelangen Fasern des N. glossopharyngeus durch den N. tympanicus zum Plexus tympanicus und von diesem zum Lingualis und zwar auf zwei Wegen, theils durch den N. petrosus superf. minor, theils durch den Ramus communicans cum plexu tympanico zum Ganglion geniculi und von hier zur Chorda tympani.

Unter den objectiven Symptomen fällt im Gehörgang bei profuser Secretion die Maceration der Oberhaut auf, besonders an der untern Wand, die zu Erosionen, selten zu tieferer Geschwürsbildung im Cutisüberzuge Veranlassung giebt. Erhebliche Stenosen des Gehörgangs durch chronische entzündliche Verdickungen der Cutis erschweren den Einblick in die Tiefe viel seltener als Krusten aus eingedicktem Secret oder geschichteten Epidermislamellen und einzelne Granulationswucherungen an den Wänden. Nach lang bestehenden Eiterungen entwickeln sich, auch ohne dass Caries denselben zu Grunde liegt, im knöchernen Theil des Gehörgangs Stenosen durch Hyperostose, die, hochgradig entwickelt, zur Ursache lebensgefährlicher Folgezustände durch Eiterretention werden können. Eine genauere Feststellung der pathologischen Veränderungen im Trommelfell und in der Paukenhöhle, so weit letztere nach Zerstörungen des Trommelfells der otoscopischen Untersuchung zugänglich wird, ist practisch deshalb ungemein wichtig, weil von der Erkenntniss derselben wesentlich die Bestimmung einer richtigen Therapie abhängt. Wird die Therapie ohne genaue Localinspection aufs Blinde hin nach einem feststehenden Schema ausgeführt, wie dies noch sehr häufig geschieht, so kann sie vielleicht unter zufällig günstigen localen Verhältnissen auch zur Heilung führen, eine rationell chirurgische Therapie ist aber nur möglich bei sorgfältiger Berücksichtigung der wechselvollen anatomischen Details. So führt beispielsweise in dem einen Falle die Dilatation einer zu engen Perforation, in dem andern die Entfernung von Granulationswucherungen, im dritten die Durchtrennung von Eiterretention veranlassenden Verwachsungen der Perforationsränder mit der Labyrinthwand zur Heilung einer langjährigen, bisher als unheilbar betrachteten Eiterung. Die richtige Deutung des otoscopischen Befundes bei chronischen Mittelohreiterungen kann für den ungeübten Untersucher sehr erhebliche Schwierigkeiten darbieten. Schon die für Klarlegung der obwaltenden Verhältnisse unentbehrliche gründliche Entfernung des Secretes durch Ausspritzung und Austrocknung ist eine Manipulation, die durch Uebung erlernt sein will.

Perforationen des Trommelfells kommen in allen Theilen desselben vor, am häufigsten in der intermediären Zone zwischen Manubrium mallei und Sehnenring und zwar im vordern untern Quadranten, am seltensten unmittelbar am Manubrium oder Sehnenring, weil hier die Lamina propria am mächtigsten entwickelt ist und dem Zerstörungsprocess den grössten Widerstand leistet. Keineswegs selten sind Perforationen am oberen Pole, in der sogenannten Membrana

flaccida Shrapnelli, wo die Lamina propria gänzlich mangelt. Die Grösse der Perforation wechselt zwischen der eines feinen Nadelstiches und völligem Defect der Membran (Fig. 74).

Am häufigsten erhalten bleiben ein V-förmiger Rest nach oben um den Hammergriff und ein sichelförmiger Rest an der Peripherie. Die grössten und schnellsten Zerstörungen des Trommelfells entstehen bei Scrofulose, Tuberculose und besonders nach Scarlatina. Die gewöhnlichste Form der Perforation ist rund, oval, elliptisch oder nierenförmig (Fig. 75 u. 76). Bei centralen Defecten weicht der blossgelegte Hammergriff durch den Zug der Sehne des Tensor tympani nach innen und erscheint dem Promontorium genähert oder anliegend, in vielen Fällen aber so stark nach innen und oben gezogen, dass er bei der Betrachtung vom Gehörgange aus ganz geschwunden scheint. In andern Fällen erscheint das untere Ende durch Rareficirung verkürzt oder der Griff fehlt gänzlich bis zum Kopfe des Hammers. Was vom Trommelfell restirt, ist gewöhnlich stark verdickt, dunkelroth, zuweilen mit Granulationen oder polypösen Excrescenzen besetzt, zuweilen auch ulcerirend. Alte Perforationen zeigen glatte, zugeschärfte oder ver-

Fig. 75. Defect des ganzen Trommelfells mit Erhaltung des freiliegenden Hammergriffs und des Sehnenringes.



Fig. 76. Nierenförmige Perforation des Trommelfells.

dickte, zuweilen körnig granulirte oder verkalkte Ränder. Die Ränder können partiell oder ganz mit der Schleimhaut der Labyrinthwand verwachsen, direct oder durch bindegewebige Stränge.

Mehrfache Perforationen in einem Trommelfell galten nach früheren Annahmen für selten. Nach dem, was ich selbst an Lebenden und bei Sectionen gesehen habe, kann ich zwei, durch eine Brücke getrennte Substanzverluste (Fig. 78), auch dreifache Perforationen nicht zu den Seltenheiten zählen. Bei Tuberculosis pulmonum und Miliartuberculose, bei Scharlach mit Rachendiphtheritis und bei pyämischen Zuständen kann das Trommelfell gleichzeitig an verschiedenen Stellen zerfallen, so dass das Bild einer siebförmigen Durchlöcherung entsteht. Durch schnelle Vergrösserung der anfangs äusserst feinen Löcher fliessen dieselben schliesslich zu einem grossen Defect zusammen. Das bei grossen Defecten des Trommelfells der Besichtigung zugängliche Cavum tympani kann von eingedicktem Eiter erfüllt erscheinen, so dass von der Paukenschleimhaut anfangs gar nichts sichtbar ist. Nach Entfernung des Eiters erscheint dieselbe an der Labyrinthwand der Paukenhöhle bald dunkelroth und gewulstet, bald blassroth und glatt, bald mit Granulationen besetzt. In den höchsten Graden der Entzündung wuchert die Schleimhaut polypös über das Niveau des Trommelfelles

hervor (Prolapsus der Paukenschleimhaut), und es kann dann die Entscheidung, ob man die gewucherte Paukenschleimhaut oder ein polypös entartetes Trommelfell vor sich hat, bei der ersten Untersuchung einige Schwierigkeit bieten. Nach Heilung der Eiterung sieht die Labyrinthwand zuerst gelblichroth, später knochengelb aus, bei narbiger Verdichtung des Schleimhautgewebes sehniggrau und glänzend. Die Contouren der Labyrinthwand mit dem Promontorium, dem Eingang zur Nische des runden Fensters, der Steigbügel-Ambossverbindung, resp. dem freiliegenden Steigbügel mit seinen Schenkeln, treten dann deutlich hervor, bei totalen Defecten des Trommelfells auch der Boden der Paukenhöhle mit seinen zackigen Erhebungen und der Uebergang derselben in die knöcherne Tuba.

Heilung der Perforation kommt bei der bedeutenden Regenerationsfähigkeit des Trommelfells sehr häufig zur Beobachtung. Defecte von mehr als zwei Dritteln der ganzen Membran können sich wieder ersetzen, mitunter noch nach mehrjährigem Bestehen derselben,

Fig. 77. Grösserer nierenförmiger Defect mit entblösstem Hammergriff und Kalkablagerung im erhaltenen Trommelfellrand.

Fig. 78. Doppelte Perforation des rechten Trommelfells.

wo man die Möglichkeit der Verheilung fast schon für ausgeschlossen hielt. Die erste Bedingung der Heilung ist immer das Aufhören der Eiterung der Paukenschleimhaut. Bei frischen Perforationen und solchen ohne grösseren Defect erfolgt die Heilung, ohne eine sichtbare pathologische Veränderung am Trommelfell zu hinterlassen. Bei älteren und grösseren Perforationen erfolgt Heilung mit Hinterlassung einer bleibenden Narbe. Das Trommelfell wird zunächst blass und trocken, die Ränder der Oeffnung schärfen sich zu und erscheinen bei intensiver Beleuchtung hyalin. Durch Auswachsen von Bindegewebe an den Rändern kommt der Verschluss zu Stande. Nicht selten sieht man breite Gefässstränge von den Rändern des Defectes nach der Peripherie des Trommelfells verlaufen, die sich nach erfolgter Vernarbung ganz allmälig zurückbilden, auch wohl längere Zeit auf der neugebildeten Narbe sichtbar bleiben können. Die fertige Narbe besteht aus einem dünnen Bindegewebsstratum mit Capillaren, welches auf beiden Seiten von einer sehr dünnen Epiteliallage überzogen wird. Die Lamina propria wird nicht regenerirt. Diese erscheint am Rande der Narbe scharf abgesetzt und geht unmittelbar über in concentrisch angeordnetes fibrilläres Bindegewebe, welches dem Rande der Narbe parallel läuft. Wegen der fehlenden Lamina propria erscheint die Narbe stets tiefer liegend, als das übrige Niveau des Trommelfells,

eingesunken, der Labyrinthwand genähert. Grösse und Form der Narben sind variabel, entsprechend dem Substanzverluste. Die gewöhnlichste Gestalt ist oval (Fig. 79), rundlich oder nierenförmig. Bei der Betrachtung von aussen erscheinen sie scharf abgegrenzt, dunkler wie die Umgebung und vertieft. Beim Einblasen von Luft in das Mittelohr wird die Narbe nach aussen vorgetrieben und faltet sich oder kann blasenartig vorgebaucht werden (Fig. 80). Grössere Narben können der Labyrinthwand mit dem Steigbügel oder dem langen Ambossschenkel anliegen und mit denselben verwachsen, entweder direct oder durch Bindegewebsbrücken. Die äussere Oberfläche solcher mit der Labyrinthwand verwachsenen Narben (Fig. 81) erscheint meist feucht durch mangelnde Verhornung des Epitels.

In sehr vielen Fällen bleibt dieser Verschluss der Perforation durch Narbenbildung aus und es erfolgt eine lippenförmige Ueberhäutung der Perforationsränder mit Persistenz der Lücke. Dabei kann eine Verdickung der Perforationsränder durch Bindegewebsneubildung vorhanden sein, die der Verkalkung unterliegen kann, wie auch an



Fig. 79. Ovale Narbe im linken Trommelfell. Auf derselben ein Lichtreflex.

Fig. 80. Blasenartige Vorbauchung einer Narbe des rechten Trommelfells im hintern Segment nach der Luftdusche. (Nach Politzer.)

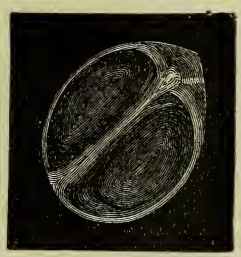

Fig. 81. Zwei sehr grosse Narben im rechten Trommelfell vor und hinter dem Hammergriff, grössten Theils verwachsen mit der Labyrinthwand der Paukenhöhle.

andern Stellen des Trommelfellsrestes sehr gewöhnlich Kalkeinlagerungen (richtiger „fettig-kalkige“ Einlagerungen) als bleibende Residuen der geheilten Eiterung restiren; oder die Ränder sind partiell oder total mit der Labyrinthwand verwachsen. Der Hammergriff erscheint bei grösseren centralen persistenten Lücken des Trommelfells gewöhnlich abnorm nach innen gezogen durch den Tensor tympani, und in perspectivischer Verkürzung. Er kann dann dem Promontorium bis zur Berührung genähert sein und mit demselben verwachsen. —

Perforationen des Trommelfells sind in den meisten Fällen so leicht erkennbar, dass sie jedem Anfänger in der Otoscopie sofort in die Augen fallen. Auch bei den mangelhaften älteren Untersuchungsmethoden des Gehörgangs waren sie der Wahrnehmung nicht entgangen. Trotzdem passiren auch hierbei diagnostische Irrthümer, indem gar nicht selten schwärzliche Auflagerungen auf dem Trommelfell, z. B. Kohlenpartikel oder Cerumen, festhaftende Krusten von Eiter am Trommelfell, eingetrocknetes Blut, Ecchymosen für Perforationen gehalten werden. Bei einiger Uebung in der Otoscopie ist dies leicht zu vermeiden. Aber es giebt Fälle, wo das Erkennen einer Perforation auch für den Geübten einige Schwierigkeit bieten kann.

Wo die Perforation des Trommelfells aus irgend einem Grunde nicht sofort und zweifellos als ein Substanzverlust erkennbar ist, kann der Valsalva'sche Versuch resp. die Luftdusche durch den Catheter zur Hülfe genommen werden, um das dabei erzeugte laute zischende Geräusch, wobei häufig mit Luftblasen vermengtes Secret in den Gehörgang hervorgetrieben wird, als objectives Zeichen einer Perforation zu verwerthen (unter den S. 35 erwähnten Einschränkungen). Durch das Fehlen des sogenannten Perforationsgeräusches ist das Vorhandensein einer Perforation durchaus nicht ausgeschlossen. Das Geräusch kommt oft nicht zu Stande, weil der Widerstand in Tuba und Paukenhöhle, welchen die Schwellung und Wucherung der Schleimhaut dem Durchdringen der Luft entgegensetzt, ein zu grosser ist.

Die am Trommelfell bemerkbare Pulsation eines Flüssigkeitsreflexes spricht mit hoher Wahrscheinlichkeit für das Vorhandensein einer Perforation. Nur sehr selten ist eine solche am nicht perforirten Trommelfell beobachtet worden [1]). Auch aus der Beschaffenheit des Secretes ist zu erkennen, ob dasselbe aus dem Mittelohr stammt, wenn sich Schleimflocken im Spritzwasser zeigen.

Die Prognose bezieht sich 1) quoad vitam, 2) quoad restitutionem functionis. So lange Eiterung in der Paukenhöhle besteht, auch wenn dieselbe so gering ist, dass kein eitriger Ausfluss aus dem Gehörgang zu bemerken ist, besteht Lebensgefahr. Die Symptome der lethalen Folgekrankheit (Sinusphlebitis mit Pyämie, Entzündung des Gehirns und seiner Häute) können unerwartet schnell hervortreten, wo die Eiterung vielleicht schon viele Jahre ohne bemerkbaren Nachtheil für den allgemeinen Gesundheitszustand bestand, und wo keine Caries vorliegt. Zweifellos ist der lethale Ausgang bei chronischer Otitis media purulenta viel häufiger als bei der acuten Form; aber auch nur annähernd das procentische Verhältniss der lethal verlaufenden Fälle zu bestimmen ist aus den § 74 erörterten Gründen vorläufig unmöglich.

Welchen Einfluss die unter allen Umständen anzustrebende Heilung der Eiterung auf die Function des Ohres haben wird, ist mit Sicherheit nie vorherzusagen. Das Gewöhnliche ist, dass sich das Gehör mit der Heilung der Eiterung wesentlich bessert trotz grosser Defecte im Trommelfell (Hörweite für die Uhr $^1/_{30}$—$^1/_5$), in vielen Fällen wird es annähernd normal für das Sprachverständniss, nämlich dann, wenn der wesentlichste Grund des Schallleitungshindernisses in starker Schwellung der Schleimhaut lag.

Zuweilen (bei Lockerung und Dehiscenz der Gehörknöchelchengelenke) tritt eine gleichmässige Hörverbesserung nur unter dauernder Anwendung einer Prothese (künstlichen Trommelfells) ein. Es kommt jedoch auch der Fall vor, dass das Gehör sich nach Heilung der Eiterung gar nicht verbessert, sondern schlechter wird, wie zur Zeit noch bestehender Otorrhoe. Dies hängt, abgesehen von der Möglichkeit einer hinzugetretenen Labyrintherkrankung, dann gewöhnlich ab von Fixirung der Gehörknöchelchen durch narbige Retraction der früher gewucherten Schleimhaut oder Kalkablagerungen in akustisch wichtigen Theilen (Ringband des Stapes, Membran des runden Fensters).

---

[1]) Arch. f. Ohrenheilkde. I. S. 140.

Unter ähnlichen Verhältnissen kann nach Heilung der Eiterung ein subjectives Geräusch im Ohr entstehen, was früher zur Zeit noch bestehender Eiterung nicht vorhanden war, und was erheblich mehr belästigt als die Otorrhoe. Tritt ein häufiger Wechsel in dem Character dieses Geräusches ein, oder bestehen verschiedenartige Geräusche gleichzeitig, so spricht dies für einen Reizungszustand des nervösen Endapparates im Labyrinth. Eine dauerhafte Heilung der Eiterung ist mit Gewissheit nur dann zu erwarten, wenn sich der Substanzverlust im Trommelfell durch eine Narbe geschlossen, oder wenn bei persistenter Perforation die Schleimhaut der Paukenhöhle eine dermoide Umwandlung erfahren hat. In allen andern Fällen ist beim Fortbestehen der Perforation leicht ein Recidiv der Eiterung möglich, was je nach der Beschaffenheit und Vulnerabilität der Schleimhaut nach längerer oder kürzerer Zeit erfolgt, oft erst nach Jahren, gewöhnlich unter dem Einfluss bestimmt nachweisbarer Ursachen (kaltes Bad, staubige Zugluft, Angina, Schnupfen etc.) und nach dem Vorangehen acut entzündlicher Symptome im Ohre. Ob die Eiterung schwer oder leicht zu heilen sein wird, hängt in erster Linie von den localen Veränderungen im Ohre ab, dann aber auch von den constitutionellen Verhältnissen und von den bestehenden Complicationen mit Erkrankungen der Nase und des Rachens. Besonders ungünstig für schnelle Heilung der Eiterung sind enge und hochgelegene Perforation des Trommelfells, polypöse Entartung der Paukenschleimhaut und des Trommelfellrestes, Stenose oder Verwachsung der Tuba Eustachii, erhebliche knöcherne Stenose des Gehörgangs, Betheiligung der pneumatischen Nebenräume der Paukenhöhle an dem Eiterungsprocess, besonders des Antrum mastoideum. Die Dauer und die Qualität der Eiterung ist von untergeordneter Bedeutung. Die vielleicht allerhäufigste Ursache der schweren Heilbarkeit der Eiterung liegt in der Complication mit einer circumscripten oberflächlichen Erkrankung des Knochens an den Paukenhöhlenwänden, die nur durch sorgfältige und vorsichtige Berührung der Sonde erkannt werden kann. Von constitutionellen Erkrankungen erschweren Scrofulosis, Tuberculosis und Anämie die Heilung am meisten.

Therapie. Zur Heilung ist das nächste und wichtigste Erforderniss die gründliche und regelmässige Entfernung des Eiters aus der Paukenhöhle. Hierzu ist das einfache Ausspülen des Gehörgangs (Irrigator [1]), Stempelspritze, Clysopompe) in den meisten Fällen unzureichend, selbst bei grösseren Substanzverlusten des Trommelfells, sondern es muss verbunden werden mit der Luftdusche und der Durchspülung der Paukenhöhle von der Tuba aus. Dass die einfache Ausspritzung des Gehörgangs zur Entleerung des Eiters aus dem Mittelohr unzureichend bleibt, hatte schon Valsalva richtig erkannt und den nach ihm genannten Versuch ursprünglich empfohlen, um den Eiter zunächst aus der Tiefe hervorzupressen. Wo dies bei geringem Widerstand in der Tuba und bei genügend weiter Oeffnung im Trommel-

[1]) Die stundenlang fortgesetzte Irrigation des Ohres (als Heilmittel chronischer Otorrhoe von Siegle empfohlen) ist unzweckmässig, ebenso wie die permanente Immersion bei chronischer Eiterung anderer Körpertheile. Die Erfahrung hat gelehrt, dass keineswegs eine besondere Reinheit der eiternden Fläche dadurch erzielt wird, sondern dass Gerinnungen des Eiters eintreten, durch die er um so fester auf der Geschwürsfläche resp. Schleimhaut haftet.

fell leicht gelingt und keine Congestion im Kopf und Ohr herbeiführt, ist es bei doppelseitigen Erkrankungen ein einfaches und ganz brauchbares Ersatzmittel für die Luftdusche. Bei einseitigen Erkrankungen dasselbe zu empfehlen ist bedenklich, wegen der Möglichkeit, durch die häufige Wiederholung der dabei unvermeidlichen Luftverdichtung im gesunden Ohre Schaden zu bringen.

Das zur Ausspülung benutzte Wasser (28—30 ° R.) muss gekocht haben, um die Fortpflanzungsfähigkeit der darin enthaltenen Microorganismen aufzuheben und einen Zusatz von $^3/_4$ % Kochsalz erhalten, um dadurch die Aufquellung des Epitels der Mittelohrschleimhaut zu vermeiden. Die den Ausspritzungen des Gehörgangs zugeschriebenen nachtheiligen Folgen (entzündliche Verschwellung, Furunkel) treten nur dann ein, wenn solche in unzweckmässiger Weise unter Anwendung zu starken Druckes gemacht werden oder unreines, von organischen Infectionsträgern nicht befreites Wasser zu denselben benutzt worden ist. Besonders gefährlich wird starker Druck bei arrodirter und durchbrochener Labyrinthwand; Schwindel beim Einspritzen und das Resultat der Stimmgabelprüfung können auf diese Complication hinweisen. In solchen Fällen darf stets nur der Irrigator mit sehr geringer Fallhöhe des Wassers oder noch schonender der Spray in Anwendung kommen.

Bei Fötor des Eiters werden desinficirende Zusätze zum Spritzwasser benutzt. Jedes der zum antiseptischen Wundverband von den Chirurgen versuchten desinficirenden Mittel hat seine Lobredner gefunden. Eine „antiseptische“ Behandlung der Ohreiterungen ist unmöglich oder doch wegen der Ungunst der anatomischen Verhältnisse nur sehr unvollkommen ausführbar. Schon die Paukenhöhle ist nur im beschränkten Maasse zugänglich, die Nebenhöhlen derselben, auf welche sich die Eiterung häufig ausdehnt, noch viel weniger; die Communication mit der atmosphärischen Luft durch die Tuba Eustachii gar nicht zu verhindern.

Am wenigsten bewährt als Desinficiens hat sich im Ohr die Salicylsäure und das Thymol. Das Modemittel der Neuzeit ist die Borsäure in 3 %iger Lösung.

Nach Husemann (Handbuch der gesammten Arzneimittellehre. Berlin 1874) hat Gahn in Upsala auf die antiseptischen Eigenschaften der früher für ganz indifferent gehaltenen Borsäure zuerst hingewiesen. Nach Buchholz sollte schon eine 0,75 %ige Lösung von Borsäure zur Verhinderung der Entwicklung von Bacterien genügen. Als antiseptisches Verbandmittel empfahl Lister die Borsäure 1875. Ziemssen empfahl eine 4 %ige Lösung als gefahrloses antiseptisches Mittel zum innerlichen und äusserlichen Gebrauch. Bei 4 %iger Lösung fällt aber ein Theil der Säure beim Erkalten der Lösung wieder aus und dies geschieht auch bei der Benützung derselben zu Ein- und Ausspritzungen im Ohre in Gestalt von pulverförmigen Niederschlägen, welche zur Ursache von Retention septischen Eiters mit nachfolgender Entzündung werden können. Durch Bezold ist die Borsäure (1880) zur Behandlung acuter und chronischer Mittelohreiterungen empfohlen worden, und hat sich in wenigen Jahren den Ruf grosser Heilkraft erworben, vorzüglich wohl deshalb, weil sie mit ihrer antiseptischen Wirkung den Vorzug verbindet, selbst in gesättigter Lösung (1 : 30) die Gewebe in sehr geringem Grade zu reizen. Die Behauptung, dass bei ihrer Anwendung niemals Furunkel oder Otitis ext. diffusa entstehen, und dass nach Paracentese des Trommelfells durch Verwendung von Borsäurelösung zur Spülung nachfolgende Entzündungen verhütet werden können, hat sich nicht bestätigt, aber es kommt seltener zu solchen, als bei andern wirksameren Antisepticis, z. B. der Carbolsäure, bei welcher der passende Grad der Verdünnung erst ausprobirt werden muss.

Bei acuter Otitis media purulenta nutzt das gründliche Reinigen mit indifferenter (¾ %) Kochsalzlösung und der Gebrauch der früher üblichen Mittel genau so viel wie die Borsäure. Ob die Heilung bei letzterer durchschnittlich schneller erfolgt, stelle ich in Zweifel.

Bei chronischer Otitis media purulenta kommt es wesentlich an auf die vorhandenen anatomischen Verhältnisse und auf die Constitution. Die Hauptindication bleibt immer, alles zu beseitigen, was Eiterretention veranlassen kann. So lange der Eiter stinkt, ist dies ein sicheres Zeichen, dass irgendwo faulender Eiter zurückgehalten wird. Ist die Ursache der Retention erkannt und beseitigt, so hört auch der Gestank auf, ohne dass viel darauf ankommt, ob wir Kochsalzlösung oder Borsäurelösung oder Carbolsäurelösung zur Spülung benutzen. Wird die Ursache der Retention nicht beseitigt, so nutzt auch kein desinficirender Zusatz zum Spritzwasser, weil die Quelle des faulenden Eiters nicht von der Lösung getroffen wird. Schon wegen des hohen Preises der Borsäure wird für die meisten Fälle die Kochsalzlösung zur Reinigung den Vorzug verdienen. Wenn Bezold bei chronischen Eiterungen durchschnittlich nach 19tägiger Behandlung mit Borsäure „Stillstand der Eiterung" erzielte, so waren die von ihm behandelten Fälle leichter Art. Gleich günstige Erfahrungen kann man mit vielen andern Mitteln auch machen. Wo die eiternde Schleimhaut der Paukenhöhle blass und bereits atrophisch ist, wird die Borsäure wegen ihrer relativen Reizlosigkeit sehr gut vertragen und führt hier auch nach meiner Erfahrung gewöhnlich schneller zur Heilung als die Behandlung mit den früher üblichen adstringirenden Lösungen. Wo die Schleimhaut verdickt durch zellige Infiltration oder granulirt ist, ist kein besonderer Heilerfolg von der Borsäure zu bemerken. Sie cachirt vielleicht auch hier die Eiterung, besonders wenn sie verbunden wird mit Einblasungen von Borsäurepulver, bringt aber jene Ernährungs- und Gewebsänderungen in der erkrankten Schleimhaut nicht zu Stande, wie sie zur wirklichen Heilung hartnäckiger Eiterung der Paukenschleimhaut herbeigeführt werden müssen.

In ihrer antiseptischen Wirkung steht die Borsäure bei weitem zurück gegen die Carbolsäure und das Kali hypermanganicum, bietet aber vor diesen Mitteln den Vorzug, dass sie nicht so leicht reizend wirkt wie die Carbolsäure mitunter schon in schwachen Lösungen (½—1 %), und dass sie keine für die Besichtigung hinderlichen braunen Niederschläge im Ohre veranlasst wie das Kali hypermanganicum, weshalb dieses sehr stark verdünnt werden muss. Die Sublimatlösungen (1 : 1000 bis 10000), von denen eine 0,1 %ige Lösung einer 5 %igen Carbolsäurelösung in Bezug auf desinficirende Wirkung entspricht, sind wegen der Möglichkeit des Verschluckens bei Kindern nicht unbedenklich, wenn sie längere Zeit benutzt werden. Ausserdem verderben sie schnell die Instrumente und verursachen auf der Schleimhaut fest haftende Sublimat-Albuminate. In Bezug auf die desodorisirende Wirkung stehen die Sublimatlösungen den Carbolsäurelösungen bei weitem nach. Weiterer Versuche werth ist das von Andeer empfohlene Resorcin in 4 %iger Lösung.

Jeder Ausspülung des Gehörgangs hat das Austrocknen mit Wundwatte zu folgen mittelst der Kniepincette oder des Ohrwischers (s. Fig. 13), und das Einschieben einer Wieke von carbolisirter Charpie oder entfettetem Mull. Nur bei geringer Secretion dürfen Tampons aus Wundwatte (Borwatte, Salicylwatte) benutzt werden, die bei profuser Secretion leicht festkleben und bei zarter Haut zu Excoriationen Veranlassung geben.

Die sogenannte „trockene Reinigung", d. h. das Auswischen des Gehörgangs mit Wundwatte, neuerdings als besondere Methode zum Ersatz der Ausspritzungen empfohlen, kann von geschickter und ortskundiger Hand ausgeführt, bei geringer Secretion das Ausspülen des

Gehörgangs ersetzen, niemals aber kann diese trockene Reinigung auf die Paukenhöhle in wirksamer Weise ausgedehnt werden.

Die Befürchtung, durch Ausblasen und Durchspülung der Paukenhöhle dem Gehöre schaden zu können, durch Zerrung und Zerreissung der Gelenkverbindungen zwischen den Gehörknöchelchen bei bestehender Lockerung oder Ulceration derselben in Folge der eitrigen Entzündung, ist übertrieben. Wird mit Vorsicht und unter Berücksichtigung der gleich zu erwähnenden Cautelen dabei verfahren, so wird man nichts von Nachtheilen bemerken, oder doch nur in so eminent seltenen Ausnahmsfällen, dass der Werth der Methode im Allgemeinen dadurch nicht herabgesetzt werden kann. Niemals darf eine Durchspülung von der Tuba aus versucht werden, wo nicht der freie Abfluss nach dem Gehörgang sicher gestellt ist. Ist die Tuba stenosirt, so muss diese zuvor durch Bougies leicht wegsam gemacht werden. Ist die Oeffnung im Trommelfell eng und für den Abfluss ungünstig gelegen, so muss sie dilatirt werden oder eine zweite, für den Abfluss des Eiters und Spritzwassers günstiger gelegene Oeffnung geschaffen werden.

Da sich die mit dem Messer angelegten Oeffnungen fast regelmässig nach wenigen Tagen wieder schliessen, so empfiehlt es sich, um die häufige Wiederholung der Incisionen zu umgehen, die Oeffnung mit dem Galvanocauter herzustellen. Dadurch wird erreicht, dass wenigstens für einige Wochen, je nach der Grösse der angelegten Oeffnung wechselnd, mindestens aber für 3 Wochen eine ausreichende Oeffnung für den freien Abfluss geschaffen wird. Die Reaction nach dieser „galvanocaustischen Perforation“ des Trommelfells, bei der die hintere Peripherie des Trommelfells sorglichst zu vermeiden ist, um die Chorda tympani nicht zu lädiren, ist meist nicht erheblich, wenn Nebenverletzungen im Gehörgang und in der Paukenhöhle vermieden werden.

Dass vorher polypöse Wucherungen im Gehörgang und am Trommelfell, welche den Abfluss erschweren könnten, zu entfernen sind, bedarf kaum der Erwähnung. Bei subacuten Exacerbationen sind die Durchspülungen im Allgemeinen zu widerrathen, weil sie eine Steigerung der Schmerzen herbeiführen. Nur wenn bedrohliche Symptome von Hirnreizung bestehen, und eine Eiterretention in der Paukenhöhle als Ursache derselben mit Wahrscheinlichkeit zu vermuthen ist, soll trotz der entzündlichen Reizung im Ohre nicht unterlassen werden, die Durchspülung zu versuchen, ehe zu eingreifenderen operativen Verfahren geschritten wird, natürlich auch unter solchen Verhältnissen nur dann, wenn der leichte Abfluss vorher sicher gestellt ist.

Durchspülungen der Paukenhöhle von der Tuba aus werden von mir seit 20 Jahren als das relativ sicherste Mittel für Entfernung des Eiters aus dem Mittelohr angewandt, und von jeher habe ich bei meinen klinischen Demonstrationen einen besonderen Werth darauf gelegt, dass meine Schüler sich in der Ausführung dieser Durchspülungen eine genügende Geschicklichkeit erwarben, weil mich die Erfahrung gelehrt hat, dass eine leidliche Fertigkeit im Catheterisiren noch lange nicht ausreichend ist, um jene in wirksamer und sicherer Weise machen zu können. Der Catheter muss tief in der Tuba stecken und das Maass von Druck, welches ohne Nachtheil zulässig ist, um

das Wasser hindurch zu treiben, muss man durch längere Uebung abschätzen lernen. Der Patient muss das Einathmen vermeiden, um nichts von dem Wasser in den Larynx zu bekommen. Andere Nachtheile als leichte Schwindelempfindungen und vorübergehende Kopfschmerzen nach den ersten Versuchen der Durchspülung habe ich nie gesehen. Nach öfterer Wiederholung treten auch diese Erscheinungen nicht mehr auf, und viele Patienten erwerben die Fähigkeit, während der Injection durch den Catheter das Cavum pharyngo-nasale durch das Gaumensegel nach unten fest abzuschliessen, so dass man ohne Pause mittelst der Clysopompe durch den Catheter mehrere Minuten, oder so lange es überhaupt nöthig erscheint, ohne Unterbrechung das Wasser durch das Schläfenbein durchspülen kann, während durch den Mund ruhig geathmet wird. Bei doppelseitiger Erkrankung kann in Fällen, wo der Catheter nicht anwendbar ist, die Durchspülung von innen erreicht werden durch forcirte Einspritzung von Salzwasser in die Nase bei Abschluss des zweiten Nasenloches.

Lucae empfiehlt statt der Durchspülung das Einblasen von Luft in den Gehörgang mittelst luftdicht eingesetzten Gummiballons, um das Secret aus dem Ohre in den Schlund zu treiben (Archiv für Ohrenheilkde. XII. S. 204). Dies Verfahren gelingt nur bei solchen Fällen, wo die Tubenschleimhaut nicht geschwollen ist, giebt aber auch dann keine Sicherheit für die Entfernung des Eiters aus der Paukenhöhle.

Eine grosse Zahl von chronischen Eiterungen der Paukenhöhle kann auf diese Weise, nur durch gründliche und regelmässige Entfernung des Eiters aus dem Mittelohr geheilt werden, ohne dass irgend welche medicamentöse Mittel zum localen Gebrauch erforderlich wären. In einer noch grösseren Zahl bleibt aber die sorgfältigste Reinigung und Desinfection allein unzureichend für die Heilung, und es ist dann die Anwendung von localen und allgemeinen Heilmitteln erforderlich, welche den eiterbildenden Entzündungsprocess beseitigen. Die locale Behandlung ist die Hauptsache. Sie hilft, wo Badekuren und innerliche Arzneimittel, unter denen gewöhnlich die Antiscrofulosa die Hauptrolle spielen, lange Zeit und consequent vergeblich gebraucht sind. Damit soll nicht gesagt sein, dass letztere überflüssig sind, sondern nur, dass die auf Heilung der constitutionellen Ursache gerichtete causale Behandlung in sehr vielen Fällen unzureichend bleibt, wenn die locale Behandlung ganz vernachlässigt wird oder sich nur auf eine oberflächliche Entfernung des Secretes durch Ausspülen des Gehörgangs beschränkt.

Sind keine Granulationen vorhanden, so können die von Alters her üblichen Ohrenwässer aus adstringirenden Lösungen in Form der lauwarmen Eingiessungen in den Gehörgang nach vorausgeschickter gründlicher Reinigung und Austrocknung von gutem Erfolge sein. Die Wirkung derselben hängt nicht allein von dem Concentrationsgrade der Lösung und der Dauer ihrer Zurückhaltung im Ohre (gewöhnlich 5—15 Minuten) ab, sondern vielmehr davon, ob sie wirklich in die Paukenhöhle eindringen. Dies kann bei engen Oeffnungen im Trommelfell befördert werden durch starkes Andrücken des Tragus gegen den Gehörgang oder durch Verdichtung der Luft in Tuba und Paukenhöhle (mittelst des Valsalva'schen oder Politzer'schen Verfahrens),

während der Patient, um das Ausfliessen der Lösung zu verhüten, den Kopf auf die andere Seite neigt. Im letzteren Falle kommt die Luft bei durchgängiger Tuba in Blasen auf der Flüssigkeit im Gehörgang zum Vorschein und an Stelle der austretenden Luft sinkt das Niveau der Flüssigkeit tiefer, so dass letztere in ausgedehnte Berührung mit der Paukenschleimhaut kommt. Nicht selten fühlt der Patient gleichzeitig etwas von der Flüssigkeit bis in den Schlund vordringen. Welchem Adstringens man den Vorzug geben soll, hängt allein ab von dem beabsichtigten Grade der Reizung. Die Ansichten der Autoren über die Heilwirkung und die Reizstärke der einzelnen Adstringentien divergiren bedeutend. Am häufigsten werden zu solchen adstringirenden Ohrenwässern Lösungen von Plumbum aceticum (0,25—2 %), Zincum sulfuricum (0,2—1 %), Alumen aceticum, Plumbum nitricum (1 %), Cuprum sulfuricum (0,1—0,5 %) benutzt, von den vegetabilischen Adstringentien nur das Tannin (in Glycerin gelöst). In der Neuzeit ist die Anwendung der Adstringentien durch die sogenannten Antiseptica sehr eingeschränkt worden, und man ist geneigt, auch in der Mehrzahl der metallischen Adstringentien nichts weiter zu erblicken als antiseptische Mittel. Ich glaube, dass man hierin zu weit geht, und dass die Adstringentien auf die Ernährungsverhältnisse der Schleimhaut einen wesentlich andern Einfluss üben als die einfache Bespülung mit antiseptischen Lösungen. Wo diese völlig wirkungslos bleiben auf die Menge der Eiterabsonderung, sieht man häufig schnelle Verminderung und Aufhören der Eiterung nach den Adstringentien.

Am höchsten schätze ich das schon von Ph. v. Walther, Wilde, Kramer bevorzugte Plumbum aceticum [1]), und lasse es meist in der Gestalt kurz vor dem Gebrauch bereiteter Lösungen des Liq. plumbi hydricoacetici (mit 1 Tropfen Bleiessig auf 20 Tropfen Aq. dest. beginnend) in zunehmender Concentration mit entsprechendem Zusatz von Essigsäure in Anwendung ziehen. Durch die frische Bereitung der jedesmal zur Eingiessung erforderlichen Portion wird der Uebelstand der leichten Zersetzung der Bleilösungen an der Luft vermieden. Die gefürchteten weissen Niederschläge im Ohr, welche Reizung der Gewebe, Retention des Secretes und sogar fest mit dem gelockerten Gewebe verbundene Deposita veranlassen können, sind leicht zu vermeiden, wenn die Kranken unter Beobachtung des Arztes bleiben und die gründliche Reinigung des Ohres controllirt werden kann. Ist dies nicht möglich, so ist die längere Anwendung zu widerrathen und ein anderes der oben genannten Adstringentien zu substituiren.

Um eine längere Einwirkung der Adstringentien auf die Schleimhaut zu ermöglichen, als dies bei der Anwendung der adstringirenden Lösungen in Gestalt der Infusion möglich ist, empfahl Ph. v. Walther (l. c. S. 236) dieselben in Salbenform zu benutzen, und verwandte als Constituens zu solchen Ohrsalben Cacaobutter mit Aq. amygd. dulcium oder Oel mit Wachs. In Gestalt der Gelatinebougies ist diese Form

[1]) Wenn Wreden, im „Bericht über die Ohrenkranken in der Maximilianheilanstalt für die Jahre 1858—1861“ (Separatabdruck aus der Petersburger med. Zeitschr. S. 135) behauptet, dass für ihn seit Benützung der Bleilösungen „keine unheilbaren Ohrenflüsse mehr existiren“, so ist dies eine unbedachte Uebertreibung, die keiner Widerlegung bedarf und wenig Vertrauen in die Sorgfalt der Beobachtung erwecken muss.

der Anwendung neuerdings wieder hervorgesucht worden. Durch die Salben und den Leim wird der Gehörgang aber so verschmiert, dass die spätere Untersuchung dadurch sehr erschwert wird, und leicht die Gefahren der Eiterretention in der Paukenhöhle herbeigeführt werden. Die als besonders wirksam gerühmten Doppelsalze Zincum sulfo-carbolicum (Hagen) und Cuprum sulfo-carbolicum (Lucae) in 1- bis 2 %igen Lösungen wirken wohl nur in der theoretischen Vorstellung anders als die einfachen schwefelsauren Zink- und Kupfersalze, denn die geringe Menge der darin enthaltenen Carbolsäure kann als Desinficiens oder Antisepticum nicht in Betracht kommen. Uebrigens veranlasst länger andauernde Infusion einer 1 %igen Lösung von Cuprum sulfo-carbolicum leicht Schmerz und subacute Entzündung mit Verschwellung des Gehörgangs, gerade so wie entsprechende Lösungen von Cuprum sulfuricum. Sehr unzweckmässig ist die Verwendung des Argentum nitricum zu Ohrenwässern in adstringirenden Lösungen, weil es Haut und Wäsche beschmutzt, spätere Untersuchung erschwert und keinen Vorzug vor andern Adstringentien darbietet. Weiterer Versuche werth möchten sein unter den Adstringentien besonders Alumen aceticum recent. parat. (v. Tröltsch), Plumbum nitricum (v. Tröltsch), Zincum chloratum (Toynbee) und Liquor ferri sesquichlorati in sehr stark verdünnten Lösungen (gtt. V—X ad 30,0).

Bei hartnäckigen Fällen mit stärkeren Gewebsveränderungen in der Schleimhaut führt die adstringirende Behandlung ebenso wenig wie die sogenannte antiseptische, d. h. die Ausspülung mit antiseptischen Lösungen zum Ziele, sondern wir bedürfen kräftiger auf die Ernährungsverhältnisse der Schleimhaut selbst einwirkender Mittel. Hierzu dient die seit meiner Empfehlung im Jahre 1868 allgemein in Aufnahme gekommene und als das relativ sicherste Heilverfahren bei veralteten Eiterungen der Paukenschleimhaut anerkannte, methodische Behandlung mit caustischen Lapislösungen. Ihre Wirkung ist prompt und zuverlässig, wo sie überhaupt indicirt ist; d. i. bei hyperämisch geschwellter, aufgelockerter succulenter Schleimhaut ohne Granulationswucherung auf der Schleimhaut oder dem Trommelfellrest und ohne Caries.

Die Stärke der anzuwendenden Lapislösung ist wechselnd und richtet sich nach dem Grade der vorhandenen Schwellung und Injection. Als schwächste Lösung benutze ich 1 : 30, als stärkste 1 : 10. Wo letztere noch nicht genügt, benutze ich statt noch concentrirterer Lösungen, bei grossen Defecten des Trommelfells und starker Hyperplasie der Schleimhaut Aetzungen in Substanz mit Lapis mitigatus (1 : 2 und 1 : 1) und sofort folgender Neutralisation.

Die caustische Lösung wird lauwarm [1]) eingegossen, nachdem vorher alles Secret auf das sorgfältigste durch Ausspritzen vom Gehörgang und Ausblasen resp. Durchspritzen von der Tuba aus entfernt und danach das Ohr unter Beihülfe des Spiegels sorgfältigst ausgetrocknet ist. Bleibt Secret oder Spritzwasser in der Paukenhöhle

[1]) Das Unterlassen des Anwärmens der Lösung kann bei empfindlichen Personen länger anhaltenden Schwindel erzeugen. Ich habe solchen erlebt von mehrtägiger Dauer mit fortwährendem Uebelsein, auch Erbrechen. Die erwärmte Lapislösung veranlasste nichts von diesen Symptomen bei denselben Individuen.

zurück, so kommt die Lösung gar nicht oder wenigstens nicht in der gewünschten Concentration mit der erkrankten Schleimhaut in Berührung. Je länger die Lösung im Ohr bleibt, desto stärker ist natürlich der caustische Effect. Je nach der Beschaffenheit der Schleimhaut wird demnach die Lösung nur einige Secunden bis zu einer Minute oder noch länger im Ohre zurückgelassen. Um die Lösung während dieser Zeit soviel als möglich in allseitige Berührung mit der Schleimhaut zu bringen, genügt bei grossen Defecten im Trommelfell das Wenden des Kopfes nach den verschiedenen Richtungen, besonders auch nach hinten; bei kleiner Perforation ist es nothwendig, auf die im Gehörgang befindliche Flüssigkeitssäule einen starken Druck auszuüben, am einfachsten durch festes Eindrücken des Tragus in den Gehörgang, wobei sie gezwungen ist, sich einen Ausweg durch die Perforation hindurch in die Paukenhöhle zu suchen und dabei häufig bei nicht stark geschwellter Tubenschleimhaut in den Schlund kommt. Die in der Tuba und im Nasenrachenraum betroffenen gesunden Schleimhautpartien sind ungefährdet, wenn die Neutralisation sofort nachfolgt; häufig sind sie gleichzeitig im Zustande catarrhalischer Schwellung und wirkt dann die Lapislösung gleichzeitig nützlich für Ohr und Schlund.

Um die nie zu unterlassende Neutralisation zu erzielen, wird zunächst die Lapislösung durch Wenden des Kopfes nach der entgegengesetzten Richtung entfernt und sofort eine Injection lauwarmer concentrirter Kochsalzlösung in den Gehörgang gemacht. Zur sorgfältigen Entfernung des sich bildenden Chlorsilbers und des überschüssigen im Ohre befindlichen Kochsalzes, von denen ein schädlicher Reiz für die Schleimhaut gefürchtet werden könnte, folgen einige Spritzen voll lauen Wassers nach. War die Lapislösung durch die Tuba in den Schlund gedrungen, so muss das Salzwasser in derselben Weise wie jene bis dorthin vorgetrieben werden und ausserdem Einspritzung in die Nase mit Salzwasser nachfolgen, um das brennende Gefühl im Nasenrachenraum zu beseitigen. Nach erfolgter Neutralisation wird das Ohr ausgetrocknet und eine Wieke aus Carbolgaze oder Carbolscharpie in den Gehörgang eingelegt, die bis zur Wiederholung der Cauterisation liegen bleibt. Die Wiederholung derselben muss geschehen, sobald die Eschara vollständig abgestossen ist. Dieselbe zeigt sich, wie bekannt, in Gestalt von weisslichen Inseln, die auf der Schleimhaut aufsitzen. Je succulenter die Schleimhaut war, desto schneller stösst sich die Eschara ab. Zu späte Wiederholung der Aetzung ist ebenso streng zu vermeiden wie zu frühe. Nur ausnahmsweise wird es nöthig, die Aetzung zweimal an einem Tage vorzunehmen, in der Regel genügt sie einmal täglich, bei Abnahme der Schwellung und längerem Haften der Eschara entsprechend seltener. Mit Abnahme der Secretion wird die caustische Lösung schwächer gewählt. Sehr wesentlich fällt der Umstand ins Gewicht, dass bei dieser Behandlungsmethode keine Beihülfe von Seiten der Angehörigen erforderlich ist, die auch beim besten Willen so oft unzureichend bleibt.

Zum Schlusse der Behandlung mit caustischen Lösungen ist bei noch fortdauernder ganz geringfügiger Secretion in der Paukenhöhle (Feuchten der blassen Schleimhaut ohne Ausfluss) das Einstäuben minimaler Mengen von Alaunpulver zuweilen von vorzüglichem Erfolge.

Wer sich durch langjährige Erfahrung von den Vorzügen dieser Behandlungsmethode überzeugt hat, wird derselben nicht leicht wieder untreu. Zuweilen übt sie einen wahrhaft coupirenden Einfluss in Fällen, die 10, 20 und 30 Jahre gedauert haben und wo alle sonstigen Kurversuche fehlgeschlagen hatten. Ist wirklich Heilung erzielt, so ist dieselbe in den meisten Fällen eine dauernde. Dass die Methode niemals im Stiche lässt bei den von mir aufgestellten Indicationen, habe ich nie behauptet, aber die seit der ersten Empfehlung verflossenen Jahre haben mich in Uebereinstimmung mit den ersten Autoritäten unseres Faches in meiner Ueberzeugung von dem Vorzuge dieser Methode vor allen andern bestärkt. Bei frischeren Fällen genügt oft eine zwei- bis dreimalige Anwendung zur Heilung. In älteren Fällen muss die Methode längere Zeit beharrlich fortgesetzt werden. Der Umschwung zur Besserung zeigt sich jedoch fast ausnahmslos schon nach der dritten oder vierten Aetzung an der Abschwellung, am Erblassen der Schleimhaut und an der erheblichen Verminderung der Secretion. Dass hin und wieder, wenn die Perforation nicht zur Vernarbung kommt oder die Epidermisirung der Schleimhaut ausbleibt, nach Jahren durch neue Schädlichkeiten (kaltes Bad, Schnupfen, Angina etc.) von Neuem Entzündung mit nachfolgender Eiterung eintreten kann, ist natürlich nicht ausgeschlossen. Aber dies kommt nach jeder andern Behandlungsmethode ebenso und noch häufiger vor. Wenn Politzer[1]) durch die caustische Methode so wesentlich viel weniger Heilungen erzielt hat (nur etwa in der Hälfte der Fälle), als ich, so ist zur Erklärung eines so auffallenden Widerspruches daran zu erinnern, dass Politzer die von mir empfohlene Methode der Anwendung nicht genau befolgt hat, und dass er die von mir für den Erfolg für nothwendig postulirten anatomischen Bedingungen ausser Acht gelassen hat, insbesondere dieselbe auch bei Granulationen anwendet, die ich von dieser Methode ausgeschlossen habe. Gerade die methodische Anwendung des Höllensteins ist es aber, von der die relative Sicherheit des Erfolges abhängt.

Das Unterlassen der Neutralisation nach der Anwendung der caustischen Lapislösungen, wie es White zuerst empfahl (The medical record, New-York, 1866. 1. Nov.), halte ich für falsch. Ich gebe zu, dass in einzelnen Fällen die Neutralisation ohne Nachtheil entbehrt werden kann, wo die Lösung nicht in den Nasenrachenraum gelangt und hier schmerzhafte Reizung verursacht. In andern Fällen entstehen aber aus dem Unterlassen derselben Schmerzen im Ohr, die sonst das Verfahren kaum oder in höchst seltenen Ausnahmsfällen mit sich bringt. Bei der Möglichkeit des Durchlaufens der Lösung nach der Tuba Eustachii des entgegengesetzten Ohres, wovon ich (Arch. f. Ohrenheilkde. IV. S. 233) ein warnendes Beispiel mitgetheilt habe, und über welche auch nach inzwischen von mir angestellten Versuchen an der Leiche gar kein Zweifel bestehen kann, ist es jedenfalls dringend zu rathen, die horizontale Lage des Kopfes beim Eingiessen der Lösung zu vermeiden und sich für alle Fälle der sorgfältigen Neutralisation zu bedienen.

Ich kann versichern, dass ich bei tausendfacher eigner Ver-

[1]) Arch. f. Ohrenheilkde. XI. S. 40.

wendung dieser Methode niemals Nachtheile gesehen habe, was ich ausdrücklich hervorheben will, weil dieselbe von einzelnen Seiten früher als „grausam“ und gefährlich verdächtigt worden ist, ohne dass Thatsachen zum Beweise der nachtheiligen Folgen angeführt worden sind, z. B. von Hinton (Questions of aural surgery, S. 188), der sie offenbar nie versucht hat. Ein in London practicirender Electrotherapeut hat von einer „aural surgeons facial-paralysis“ gesprochen als einer ihm häufiger vorgekommenen Affection, die er sich dadurch entstanden denkt, dass die caustische Lapislösung das blossliegende Neurilem des Nerven in Entzündung versetzt. Mir ist weder aus eigner Anschauung noch durch Mittheilung von Fachgenossen etwas von einem solchen Vorkommen bekannt geworden, wohl aber habe ich häufiger vorübergehende Paresen und Paralysen des Facialis zu sehen bekommen, die unmittelbar nach Aetzungen von Granulationen bei Caries mit Lapis in Substanz oder dem Galvanocauter entstanden waren.

Zur caustischen Behandlung sind eine Reihe anderer Mittel versucht worden (Liq. ferri sesquichlorati, Zincum chloratum, Essigsäure, Jodtinctur), aber alle diese Mittel, deren Nutzen ich für einzelne Fälle nicht bezweifeln will, stehen den caustischen Lapislösungen deshalb nach, weil diese viel leichter entsprechend dosirt und neutralisirt werden können.

Contraindicirt ist die Anwendung der adstringirenden und caustischen Mittel bei subacuten Entzündungen. Treten Schmerzen mit entzündlicher Anschwellung in Gehörgang auf, wird die Umgebung des Gehörgangs oder die Warzengegend empfindlich gegen Druck, so muss die Anwendung jener Mittel ganz ausgesetzt werden. Am unschuldigsten und am schnellsten vorübergehend ist die furunculöse Entzündung, die gewöhnlich an der untern oder vordern Wand im äussern Abschnitt des Gehörgangs auftritt. Bedeutungsvoller sind diffuse phlegmonöse Verschwellung des Gehörgangs und Periostitis.

Von besonderer Hartnäckigkeit sind diffuse und schmerzhafte Anschwellungen der oberen Gehörgangswand; sie deuten darauf hin, dass die Schleimhautauskleidung in den über dem Gehörgang gelegenen pneumatischen Räumen des Mittelohres sich an der Entzündung betheiligt habe. Hierbei sind tiefe Incisionen in die geschwellte Haut des Gehörgangs am Platze, die wiederholt werden müssen, sobald die Anschwellung wiederkehrt. Danach hydropathische Umschläge und ableitendes Verfahren. Trotz monatelangen Bestandes können hierdurch diese Schwellungen zurückgehen, ohne dass es zu Caries und fistulöser Durchbrechung der Knochenwand zu kommen braucht.

Bei Granulationen auf der Paukenhöhlenschleimhaut und am Trommelfellrest führt weder die Anwendung von adstringirenden Eingiessungen noch die Behandlung mit caustischen Lapislösungen zur sicheren Heilung des Eiterungsprocesses. Bei sehr vernachlässigten Eiterungen, wo die Paukenhöhle anfänglich einer mephitischen Kloake gleicht, sieht man zuweilen bei alleiniger gründlicher Reinigung und Desinfection kleinere Granulationen und polypöse Excrescenzen mit dem Nachlass der Gewebsreizung spontan schrumpfen und verschwinden. Dasselbe ist zuweilen zu beobachten nach Einstäuben von Alaunpulver. Mit Sicherheit ist nur Erfolg zu erwarten von genau localisirten Aetzungen.

Unter der sehr grossen Zahl der hierzu empfohlenen Mittel verdienen nach meiner Erfahrung das grösste Vertrauen Lapis in Substanz, krystallisirte Chromsäure und Galvanocaustik. Besonders die letztere ist dasjenige Verfahren, welches die schnellsten Erfolge garantirt. Die dazu erforderlichen sehr feinen Brenner (nach Angabe von Dr. Jacoby in Breslau ösenförmig (Fig. 82), knopfförmig, spitz zulaufend oder cylindrisch) werden uns jetzt aus der Werkstatt von Brade (Pischel's Nachfolger) in Breslau in solcher Vollkommenheit geliefert, dass man im Stande ist, die feinsten punktförmigen Aetzungen in der Tiefe der Paukenhöhle ausführen zu können, ohne jede Gefahr einer Nebenverbrennung im Gehörgang. Will man dem Kranken den relativ geringsten Schmerz damit machen und ihn vor unangenehmen reactiven Entzündungen sicher stellen, müssen die Brenner blitzartig weissglühend werden. Das Verfahren ist bei vorsichtiger Verwendung völlig gefahrlos, führt aber oft Schwindel für kurze Zeit, selten länger anhaltenden Kopfschmerz herbei. Meine erste Mittheilung vom Jahre 1868 über die Anwendung des Galvanocauters bei granulöser Otitis media wurde anfangs von den Collegen misstrauisch aufgenommen. Ein hervorragender Fachgenosse äusserte sich zu mir anfangs darüber: „er pflege nicht mit Granaten zu schiessen, wo Erbsen ausreichten." Er hat sich bald überzeugt, dass man mit „Erbsen" nichts ausrichtet und ist jetzt schon seit geraumer Zeit ein begeisterter Anhänger der Galvanocaustik geworden. Jetzt findet dieselbe zu dem genannten Zwecke die allgemeinste Verwendung und die in meiner ersten Mittheilung (Arch. f. Ohrenheilkde. IV. S. 7. 1868) angeführten Vortheile vor andern Aetzmitteln — kurze Dauer der nöthigen Behandlung, kurze Dauer des Schmerzes und relativ grössere Sicherheit des Erfolges — sind als zutreffend anerkannt worden.



Fig. 82. Oesenförimger Brenner, nach Jacoby

Kritik anderer Behandlungsmethoden.

Die fortdauernde Empfehlung immer neuer Heilmittel gegen chronische Mittelohreiterung, die alljährlich zu einer grossen Zahl ver-

geblicher Recepte führt, bis die neuempfohlenen Mittel wieder todt geschwiegen sind, beweist, dass viele Fälle bei den bisher empfohlenen Methoden unheilbar geblieben sind. Je weniger Geschicklichkeit zur genauen Untersuchung da ist, je unsicherer die Diagnose, desto mehr Sucht nach neuen Mitteln. Wer die Ursachen der schweren Heilbarkeit erkennen gelernt hat, weiss, dass es weniger auf die Mittel, als auf die richtige Art sie zu brauchen ankommt, und dass die einfachsten Mittel zur Heilung hinreichen, wenn die localen Hindernisse der Heilung beseitigt sind. Ich muss mich darauf beschränken, von den in neuester Zeit am meisten gepriesenen localen Mitteln hier nur einige Bemerkungen über die Anwendung pulverförmiger Medicamente und des Alcohols hinzuzufügen.

Das Einblasen pulverförmiger Medicamente in den Gehörgang ist bei hartnäckigen chronischen Eiterungen schon in alten Zeiten von einzelnen Autoren empfohlen worden. Hat doch schon Hippocrates davon Gebrauch gemacht. In neuester Zeit ist diese Behandlungsmethode wieder allgemeiner in Aufnahme gekommen. Eine grosse Zahl theils indifferenter, theils adstringirender, theils leicht caustischer, theils absorbirender, theils desinficirender Medicamente ist in dieser Form versucht worden. (Calomel (Heim, Rust), Kohlenpulver (Neumann), Alaun (Erhard), Magnesia usta (Hinton), Bismuthum hydrico-nitricum (Monneret[1]), Plumb. aceticum (1 : 2), Tannin, Cupr. sulf., Salicylsäure, Borsäure, Jodoform etc.) Am meisten von Allen benutzt war vielleicht der Alaun, und es ist Thatsache, dass wuchernde Granulationen im Gehörgang oder am Trommelfell durch Einblasen von Alaunpulver in einzelnen seltenen Fällen einschrumpfen und verschwinden können. Bei unlenksamen Kindern und auch sonst, wo die sicherer wirkende localisirte Aetzung wegen der Unzugänglichkeit der Wucherung mit Schwierigkeiten verknüpft sein kann, ist derselbe in der Hand des Arztes hie und da des Versuches werth.

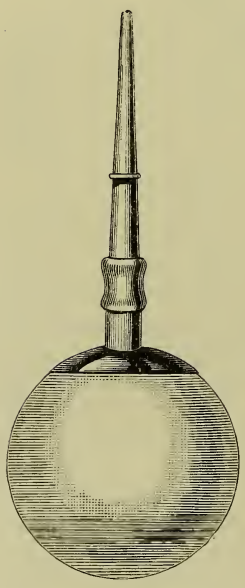

Fig. 83. Pulverbläser für den Gehörgang. (Nach Lucae.)

Vor dem Einblasen (am bequemsten mittelst eines Pulverbläsers, Fig. 83) muss der Gehörgang ausgespritzt und möglichst gut ausgetrocknet sein. Die Nachtheile, die der Alaun mit sich führt, besonders, wenn das Einblasen desselben für längere Zeit den Kranken selbst überlassen wird, bestehen darin, dass derselbe mit dem Secrete feste Krusten und Klumpen bildet, die durch Abschluss des Gehörgangs das Gehör verschlechtern und durch Retention des dahinter stagnirenden Eiters schwere und lebensgefährliche Folgezustände herbeiführen können. Die nachträgliche Entfernung dieser Klumpen kann grosse Schwierigkeit bereiten, wie ich öfter erlebt habe. Das in der Neuzeit an Stelle des Alaunpulvers sehr beliebt gewordene Borsäurepulver hat wenig-

[1]) Bull. de thérapie. 1866. 15. December.

stens diesen Nachtheil des Alauns nicht, sondern ist durch Ausspritzungen leicht wieder zu entfernen und kann deshalb ohne Gefahr den Kranken zur längeren Selbstbenutzung empfohlen werden. Es ist aber bei jedem eingeblasenen Pulver zu bedenken, dass es bei reichlicher Eiterbildung in der Paukenhöhle und enger Perforationsöffnung, die vielleicht ohnehin schon ungenügend für den Eiterabfluss ist, ebenso bei Fisteln im Gehörgang, die Retention des Eiters begünstigt, so dass schmerzhafte Entzündungen mit Ausbreitung auf die Nebenhöhlen der Pauke folgen. Ich glaube, dass seitdem neuerdings wieder die Anwendung der pulverförmigen Medicamente (Borsäure, Jodoform) allgemeiner in Aufnahme gekommen ist, und ohne Auswahl der dafür geeigneten Fälle benutzt wird, secundäre Periostitis am Warzenfortsatz häufiger vorkommt wie früher, wenigstens in meinem Beobachtungskreise. Trotz der gerühmten Reizlosigkeit der Borsäure sah ich danach, noch häufiger aber nach Jodoform[1]), das wegen seiner desinficirenden und Secretion beschränkenden Wirkung auch als Heilmittel chronischer Otorrhoe gerühmt ist, die heftigsten Entzündungen ihren Anfang nehmen, nachdem die Pulvereinblasung in Anwendung gezogen war. Es scheint mir daher eine Warnung vor diesem Heilverfahren am Platze in allen Fällen, wo es sich um enge und ungünstig gelegene Abflussöffnungen für den Eiter handelt; und auch wo grosse Perforationen bestehen, soll stets nur sehr wenig von den Pulvern eingestäubt werden, niemals so viel, dass der Grund des Gehörgangs davon erfüllt wird.

Das eingeblasene Pulver verbessert in manchen Fällen für einige Zeit auffallend das Gehör, wohl dadurch, dass es ähnlich wie ein „künstliches Trommelfell“ durch Druck gegen den Trommelfellrest die Schallleitung in der Paukenhöhle verbessert. Viel häufiger entsteht aber durch das Pulver bei grossem Defect des Trommelfells eine Hörverschlechterung und anhaltendes Sausen im Ohr mit Eingenommenheit der entsprechenden Kopfhälfte, wohl durch Belastung der Labyrinthfenster. Dass bei geringer Secretion und grossem Defect des Trommelfells durch Anwendung von Pulvern zuweilen schneller eine Sistirung der Otorrhoe zu erzielen ist, als bei allen andern Methoden und zwar nicht nur die oft für Heilung imponirende Cachirung der Eiterung, sondern dauernde Heilung, ist auch in meiner Erfahrung bestätigt, aber die Zahl dieser Fälle ist sehr beschränkt und die allgemeine indicationslose Verwendung der Pulver mit Gefahren verbunden, die nicht unterschätzt werden dürfen.

Der rectificirte und absolute Alcohol wird benutzt als Eingiessung nach vorausgegangener Reinigung. Er wurde als Mittel gegen chronische Mittelohreiterung zuerst von Dr. Löwenberg in Paris empfohlen, soll nach Politzer sogar polypöse Granulationen verschwinden machen und besonders bei excessiver Wucherung der Schleimhaut am Platze sein. Die Wirkung des Alcohols soll neben seiner antiseptischen Wirkung darin bestehen, dass er den Geweben Wasser entzieht, eine Gerinnung des albuminösen Zellsaftes veranlasst und dadurch

---

[1]) Die in meiner Klinik damit angestellten Versuche haben sehr unbefriedigende Resultate ergeben (Arch. f. Ohrenheilkde. Bd. XX. S. 29. Jahresbericht von Dr. Christinnek).

die gewucherte Schleimhaut zum Schrumpfen bringt. Aus eigner Erfahrung kann ich die vom Alcohol gerühmten Vorzüge nicht bestätigen. Seine Wirkung ist eine unsichere und unberechenbare. Er veranlasst anfangs häufig heftige Schmerzen und kann durch die Wasserentziehung der Gewebe bei längerer Anwendung dauernden Schaden bringen für das Gehör. Von einem Verschwinden von Polypen habe ich mich trotz consequenter mehrmonatlicher Anwendung in einzelnen Fällen nicht überzeugen können. Die Angabe, dass mit Nachlass der Otorrhoe sich das Gehör wesentlich verschlechtert, ist am häufigsten nach Alcoholinfusionen. Auf eine Gefahr bei Anwendung des absoluten Alcohols möchte ich hier ausserdem hinweisen, die darin besteht, dass Thromben in den Venen der Schleimhaut veranlasst werden, durch deren eitrigen Zerfall Pyämie entstehen kann.

In einem mir von Zaufal mitgetheilten Fall traten bei einem Soldaten die Symptome der Pyämie mit Sinusphlebitis hervor nach der Einträufelung von Alcohol. Ein durch Pyämie lethaler Fall ist mir durch Dr. Bolt in Gröningen bekannt geworden, wo ebenfalls wegen polypöser Granulationen Alcoholinfusionen in Anwendung gezogen waren. Vorläufig kann es zweifelhaft bleiben, ob diese Ausgänge nach oder wegen der Alcoholanwendung eintreten, aber nach den von Billroth mitgetheilten schlimmen Erfahrungen mit parenchymatösen Injectionen von Alcohol bei Struma scheint diese Gefahr auch bei Behandlung der Schleimhauteiterungen mit Alcohol sehr naheliegend.

Dr. Löwenberg in Paris hat im Anschluss an die Klebs'sche Lehre den Versuch gemacht, die ätiologische und pathogenetische Bedeutung der kleinsten pflanzlichen Organismen auch auf die Ohreiterung zu übertragen, und betrachtet demgemäss auch die Tödtung resp. die Aufhebung der Fortpflanzungsfähigkeit derselben als die Hauptaufgabe der Therapie. Die zu diesem Zwecke von Dr. Löwenberg mit grosser Sicherheit gegebenen therapeutischen Rathschläge (Anwendung einer Schüttelmixtur von 10—20 Theilen Borsäure auf 25 Theile Alcohol zum Eingiessen in den Gehörgang) haben sich practisch bei mir nicht bewährt. Die Niederschläge der Borsäure in der Tiefe sind zu fürchten, weil sie zu Eiterretention Veranlassung geben, die leicht secundäre Periostitis am Warzenfortsatz erzeugt.

Um persistente, sogenannte „trockene“ Perforationen, welche nach geheilter Paukeneiterung zurückbleiben und keine Tendenz zur Verheilung zeigen, zum Verschluss zu bringen, hat man verschiedene Methoden versucht. Das wohl am häufigsten in Anwendung gezogene Verfahren ist das Aetzen der Ränder mit Lapis in Substanz. Es bleibt gewöhnlich erfolglos, und ist oft schädlich, weil sich nach Ablauf der entzündlichen Reaction und Eiterung der Defect danach vergrössert zeigt. Ebenso nutzlos fand ich die von Gruber empfohlene multiple Scarification der Perforationsränder. Mehr Aussicht auf Erfolg, wenn der Defect nicht zu gross ist, giebt die Aetzung der Ränder mit dem Galvanocauter, oder die Abtragung der callösen oder verkalkten Ränder mit dem Messer. Doch ist stets zu bedenken, dass durch derartige Eingriffe die vielleicht mit vieler Mühe geheilte Eiterung wieder hervorgerufen wird, dieselben daher nur zulässig sind, wenn eine längere sorgsame Nachbehandlung möglich ist. Die Idee, durch Anlegen einer

Scheibe von Kartenpapier (Blake), Aufpinseln von Gummilösung (Triquet) oder Collodium elasticum den Verschluss der Paukenhöhle herbeizuführen, kann höchstens nur einen temporären Schutz der Schleimhaut gewähren, hat aber auf die Beschleunigung der Vernarbung der Trommelfellöffnung gar keinen Einfluss. Mit der von Berthold[1]) empfohlenen Reverdin'schen Hauttransplantation, die mit dem etwas hochtrabenden Namen „Myringoplastik" belegt wurde, habe ich bisher kein Glück gehabt. Jedenfalls scheint mir die von Berthold empfohlene Methode der Anfrischung der Ränder durch Auflegen eines Stückes englischen Pflasters, wodurch der Epitelüberzug entfernt werden soll, ungenügend. In allen Fällen, wo zu einem Versuche des Verschlusses der Oeffnung geschritten werden soll, muss zuvor sicher gestellt sein, ob durch Verlegung der Oeffnung mit einem Stücke Silk protectiv nicht etwa eine wesentliche Hörverschlechterung entsteht, wie solche erfahrungsgemäss nicht selten zu Stande kommt nach Vernarbung von Trommelfelldefecten.

Als Mittel zur Hörverbesserung bei noch bestehender und nach geheilter Eiterung sind ausser der Luftdusche bekannt die Aspiration vom Gehörgang aus und das sogenannte künstliche Trommelfell. Die Aspiration bewirkt in manchen Fällen eine sehr frappante Hörverbesserung für längere oder kürzere Zeit, wo durch die Luftdusche gar keine Hörverbesserung herbeigeführt werden kann. Es sind dies Fälle mit kleinen Perforationen und Adhäsivzuständen des Trommelfells. Zur regelmässigen Entfernung des Eiters aus der Paukenhöhle die Aspiration zu verwenden, ist unzweckmässig wegen der damit verbundenen Congestion der Gewebe.

Mit dem Namen „künstliches Trommelfell" bezeichnet man eine Prothese, die darauf hinwirkt, einen dauernden Druck auf den noch vorhandenen Theil des Trommelfells und die Gehörknöchelchen auszuüben und dadurch eine Hörverbesserung herbeizuführen. Wo letztere erfolgt, handelt es sich wahrscheinlich um eine Erschlaffung, Lockerung oder völlige Trennung der Gelenkverbindungen an den Gehörknöchelchen, durch welche die Leitung des Schalles zum Labyrinthe erschwert oder unterbrochen wird. Durch den mechanischen Druck wird dieses Hinderniss der Schallzuleitung mehr oder weniger vollständig beseitigt.

Die ersten Beobachtungen über die hörverbessernde Wirkung eines solchen Druckes verdanken wir Laien, die beim tiefen Einführen beliebiger Fremdkörper in den Gehörgang die Wahrnehmung einer plötzlichen, überraschenden Hörverbesserung machten. Von Interesse ist, dass uns auch der natürliche Heilungsvorgang nach Ablauf alter Paukenhöhleneiterung mit Persistenz eines Trommelfelldefectes auf die günstige Wirkung eines Druckes auf den Trommelfellrest hinwies. Wir sehen nach Ausheilung der Eiterung den Grund des Gehörgangs nicht selten abgeschlossen von einem Pfropfe aus concentrisch geschichteter Epidermis, dessen Anwesenheit der blossliegenden Paukenhöhle nicht allein einen Schutz gegen äussere Schädlichkeiten gewährt, sondern auch durch Druck auf den Trommelfell-

[1]) Tageblatt der Versammlung deutscher Naturforscher und Aerzte in Cassel 1878.

rest das Gehör verbessert. Das letztere ergiebt sich zweifellos aus der sofortigen Verschlechterung des Gehörs nach der Entfernung des Hautpfropfes; erst mit der Wiederbildung desselben schwindet die Hörverschlechterung. Yearsley empfahl (1848) zuerst das Einlegen und Anpressen einer befeuchteten Wattekugel gegen den Trommelfellrest, ein sehr einfaches und brauchbares Verfahren, welches auch heute noch von vielen Patienten allen andern complicirteren Apparaten vorgezogen wird. Ich habe eine Anzahl von Kranken viele Jahre unter Augen gehabt, deren ganze Existenz nur auf der Wattekugel beruhte, die ohne solche ganz ausser Stande gewesen wären, ihre Berufspflichten zu erfüllen. Um das Herausziehen der Wattekugel zu erleichtern, kann dieselbe mit einem Faden umschlungen werden, der zur Oeffnung des Gehörgangs heraushängt. Zur Einführung der Wattekugel dient eine serre fine-artig gekreuzte Pincette mit abgerundeten Spitzen, oder ein besonderer Watteträger, in Gestalt einer Klemm-Pincette, wie er von Hassenstein (Fig. 84) angegeben und dazu bestimmt ist, im Gehörgang liegen zu bleiben, wo er freilich durch Reibung leicht genirt. Zur Einführung der mit einem Faden versehenen Wattekugel

Fig. 84. Watteträger. (Nach Hassenstein.)



Fig. 85. Künstl. Trommelfell. (Nach Toynbee.)

Fig. 86. Künstl. Trommelfell. (Nach Lucae.)

kann auch eine dünne Metallröhre oder ein am vorderen Ende umgebogenes und durchlöchertes Führungsstäbchen benützt werden (Gruber), die herausgezogen werden, wenn die Wattekugel in die richtige Lage gebracht ist. Die Watte wird mit sehr verdünntem Glycerin getränkt, kann aber auch mit desinficirenden oder adstringirenden Lösungen befeuchtet werden, wo noch Secretion der Paukenschleimhaut besteht. Statt der Wattekugel empfahl Toynbee 1853 sein „künstliches Trommelfell". Dasselbe (Fig. 85) besteht aus einer runden Platte (6—7 mm Durchmesser) von vulcanisirtem Gummi, in deren Mitte ein feiner über 1″ langer Silberdraht festgenietet ist, und an seinem äusseren Ende in einen kleinen Ring endet, welcher zur Handhabe beim Einführen und Entfernen dient. Die Gummischeibe wird nach Bedürfniss für den einzelnen Fall mit der Scheere beschnitten. Dieses Instrument fand eine Zeit lang allgemeine Verwendung. Es wird aber schnell unbrauchbar, weil sich die Gummischeibe zu leicht loslöst von dem Silberdraht, und hat ausserdem die Nachtheile, dass der Draht im Gehörgang bei den Bewegungen des Unterkiefers scharrende Geräusche veranlasst, die besonders beim Kauen und Sprechen unangenehm und zuweilen so störend werden, dass dadurch der hörverbessernde Effect ganz verdeckt wird, und

dass durch Stossen an dem Draht Verletzungen möglich sind. Diese Nachtheile fallen fort bei der von Lucae (Fig. 86) eingeführten Veränderung des Toynbee'schen Instrumentes, welche darin besteht, dass der Silberdraht ersetzt ist durch eine circa 1″ lange Gummiröhre von 2 mm Durchmesser, welche mit Gummiauflösung dauerhaft an der Gummiplatte befestigt ist. Die Einführung geschieht in diesem Falle mittelst einer Sonde, welche in die Gummiröhre gesteckt wird. Viel schlechter ist der Ersatz des Silberdrahtes durch einen Faden an der Gummiplatte, weil hierbei die Einführung nur mit einem metallenen Leitungsstäbchen möglich ist, bei dessen Zurückziehung die Gummiplatte gewöhnlich aus der richtigen Lage kommt.

Die Neuzeit hat eine grosse Anzahl verschieden gestalteter „künstlicher Trommelfelle" producirt. Eine neue Idee ist dabei nicht zu Tage getreten, es handelt sich meist nur um unwesentliche Modificationen und zwar entweder um Ersatz der Toynbee'schen Gummiplatte durch Notenpapier, Seidentaft, Lister's Silk protectiv u. dergl., oder um anders gestaltete Träger für die Wattekugel. Die Erfahrung hat gelehrt, dass bald diese, bald jene Form von den Patienten vorgezogen wird; die grösste Mehrzahl derselben, welche anhaltenden Gebrauch vom künstlichen Trommelfell machen, und Alles durchprobiert haben, kommt schliesslich wohl auf die einfache Wattekugel zurück. Es ist bestimmt zu erwarten, dass die Technik hier wesentliche Verbesserungen bringen wird, vielleicht ist eine aufzublasende dünne Gummiröhre mit kugelförmigem Ende ein für viele Fälle brauchbarer Apparat. Im Voraus zu bestimmen, ob im gegebenen Falle bestehender Perforation des Trommelfells durch die Prothese eine Hörverbesserung zu erzielen ist, ist unmöglich. Wahrscheinlich wird dieselbe in jenen Fällen, wo spontan oder bei Einträufeln weniger Tropfen von Flüssigkeit (z. B. von Glycerin) jäher Wechsel des Gehörs beobachtet wird. Bleiben in solchen Fällen die ersten Versuche der Application auch resultatlos, so ist deshalb noch nicht die Möglichkeit ausgeschlossen, dass fortgesetzte Versuche ein besseres Resultat ergeben können. Es kommt, um die frappante hörverbessernde Wirkung zu erzielen, auf eine ganz bestimmte Lage des künstlichen Trommelfelles an, die leichter bei den eignen Versuchen der Patienten als bei solchen des Arztes herausgefunden wird.

Nur wo doppelseitige hochgradige Schwerhörigkeit besteht, so dass also nur noch laute Sprache in der Nähe des Ohres verstanden wird, bei grossen Defecten des Trommelfells und bei wenig oder gar nicht mehr secernirender Schleimhaut der Paukenhöhle sind solche Versuche zu empfehlen[1]). Wegen der unvermeidlichen Reizung sollen sie möglichst unterlassen werden bei noch andauernder stärkerer Eiterung, und nur wenn die damit zu erzielende Hörverbesserung eine sehr wesentliche und dem Patienten unentbehrliche ist, soll das Tragen des künstlichen Trommelfells unter solchen Umständen, auf die nöthigste Zeit be-

[1]) In seltenen Ausnahmen ist der hörverbessernde Effect des „künstlichen Trommelfells" auch bei unverletztem Trommelfell beobachtet worden, wo es sich ebenfalls um Lockerung oder Dehiscenz der Gelenkverbindungen an den Gehörknöchelchen gehandelt haben wird. Beispiele davon sind bereits erwähnt von Menière und v. Tröltsch (Virchow's Archiv 1859. Bd. XVII. S. 52 und „Gesammelte Beiträge zur patholog. Anatomie des Ohres". Leipzig 1883. S. 27).

schränkt, gestattet werden. Am häufigsten ist die eclatante Hörverbesserung zu beobachten bei erhaltenem und freiliegendem Steigbügel. In den günstigen Fällen ist die Hörverbesserung eine so bedeutende, dass, während vorher nur laut in der Nähe des Ohres Geschrieenes verstanden wurde, mit der Prothese leise Flüstersprache auf Entfernung mehrerer Meter gehört wird. Solche Fälle sind aber nicht häufig. Diese auffällige Verbesserung für das Sprachverständniss ist häufig nicht mit einer entsprechenden Zunahme der Hörweite für die Uhr verbunden. In der überwiegenden Zahl, wo das künstliche Trommelfell versucht wird, ist die Sache so, dass die Patienten von den Resultaten bei den ersten Versuchen anfangs zwar sehr befriedigt sind, bald aber zu dem Resultat kommen, dass die Unbequemlichkeiten und Nachtheile, die mit dem längeren Tragen des Apparates verbunden sind, nicht überwogen werden durch den hörverbessernden Effect. Die Zahl der Patienten, die viele Jahre lang mit unverändert günstigem Erfolg sich des künstlichen Trommelfells bedienen, ist relativ klein. Ich kenne aber in den verschiedensten Ständen, unter Lehrern, Aerzten, Landleuten, Personen, welche solche schon über zwei Decennien ohne Unterbrechung mit unverändert günstigem Effecte tragen, andauernd befriedigt davon sind, und ohne dieses Hülfsmittel nicht im Stande sein würden, ihren Berufspflichten zu genügen. Bei vielen kommen plötzlich Tage und Zeiten, wo die richtige Einführung durchaus nicht gelingen will und die gewohnte Hörverbesserung ganz ausbleibt. Dies kann vorübergehend von verschiedenen Ursachen abhängen, gewöhnlich von stärkerer Schwellung der Schleimhaut in der Paukenhöhle oder von Granulationswucherung, zuweilen aber auch bleibend sein, und dann durch Fixirung des Steigbügels oder hinzugetretene Labyrinthaffectionen bedingt sein, wie ich es mehrmals erlebt habe.

Nach den ersten Versuchen mit „künstlichem Trommelfell“, auch in Gestalt der Wattekugel, entsteht zuweilen anhaltender neuralgischer Schmerz, nicht nur im Ohr, sondern auch in den Zähnen derselben Seite und im Auge mit Epiphora, der so heftig werden kann, dass weitere Anwendung unmöglich wird, auch wo eine frappante Hörverbesserung eintritt; in andern Fällen folgt eine entzündliche Reizung, welche die weitere Einführung verbietet. Es ist deshalb zu empfehlen, anfangs nur für ganz kurze Zeit das Mittel in Anwendung zu bringen, so lange die Nothwendigkeit schärferen Hörens vorliegt, und diese Zeit ganz langsam zu verlängern. Dabei pflegt auch bei empfindlichen Kranken nach einigen Wochen Gewöhnung an die Berührung mit dem Fremdkörper einzutreten. Bei Vielen entsteht Ohrensausen, das nach einiger Zeit wieder nachlässt; von Andern, bei welchen ebenfalls ein grosser Nutzen für das Gehör hervortritt, wird gar kein Ohrensausen empfunden. Mitempfindungen am Seitenrande der Zunge, sensible und gustatorische, durch Druck auf die Chorda tympani, von welchen Moos zuerst Mittheilung machte, sind selten störend. Nachts muss in allen Fällen das Instrument entfernt werden. Wo noch Eiterung besteht, ist das Ohr nach der Entfernung desselben zu reinigen und das Eingiessen einer adstringirenden Lösung zu empfehlen.

Allgemeine Behandlung.

Wir haben schon oben betont, dass man bei sonst gesunden Menschen mit der localen Behandlung allein ausreicht, und dass diese unter allen Umständen, auch wenn constitutionelle Erkrankungen zu Grunde liegen, die Hauptsache ist. Zur Unterstützung der localen Therapie ist aber in allen hartnäckigen Fällen die Berücksichtigung des Allgemeinzustandes mit einer entsprechend internen Medication dringend erforderlich, und bei keiner Ohraffection ist der Nutzen von Brunnenkuren oder Klimawechsel so augenfällig, als bei chronischer Otitis media purulenta. In vielen Fällen ist die Störung der allgemeinen Ernährungsverhältnisse (Anämie, Scrofulosis) sicher erst die Folge des Ohrleidens; auch für die acute Miliartuberculose ist durch v. Tröltsch[1]) und mich[2]) erwiesen, dass dieselbe bei vorher völlig gesunden Leuten erst nach und vielleicht in Folge einer chronischen Otorrhoe zum Ausbruch kam.

Die am häufigsten indicirten internen Medicamente sind Eisenpräparate (Syr. ferr. jodat.), Leberthran, Jod- und Quecksilbermittel. Ueber die Indication der einzelnen Mittel ist hier nichts hinzuzufügen. Diätetisch ist das Verbot des Rauchens, Schnupfens und des unmässigen Genusses der Alcoholica von Wichtigkeit. Schwächliche, anämische Individuen bedürfen einer kräftigen, nahrhaften Diät und geringer Mengen von Rothwein. Kaltes Baden und alles, was stärkere Kopfcongestionen veranlassen kann, ist zu vermeiden, ebenso dunstige, rauchige Zimmer, Ausgehen bei stürmischem und kaltem Wetter. Längerer Aufenthalt in reiner und milder Luft, besonders Waldluft, bei Kindern Aussetzen des Schulbesuches, ist für den Sommer zu empfehlen; ferner mehrmals wöchentlich ein lauwarmes Bad oder Salzbad mit Vermeidung von Durchnässung des Kopfhaares und des Eindringens von Wasser in die Ohren. Von Badekuren sind bei Anämischen Eisenbäder (Franzensbad, Pyrmont), bei Scrofulosen Soolbäder, bei Syphilitischen Jod- und Schwefelbäder indicirt.

Beim Scheitern aller Heilungsversuche mit den örtlichen Mitteln ist besonders bei catarrhalischer Anlage auch ohne ausgesprochene Tuberculose längerer Aufenthalt in südlichem Klima, besonders Nord-Aegypten, als heilbringend zu empfehlen, vorausgesetzt, dass nicht Knochenerkrankung dahinter steckt. Es sind Fälle der Art bereits in ziemlicher Anzahl constatirt, wo schon nach mehrwöchentlichem Aufenthalt eine entschiedene Besserung, auch ohne örtliche Behandlung eintrat, und in Monaten Heilung erfolgte. In der Regel wird es ausreichen, 6 Wintermonate dort zuzubringen.

Von besonderer Wichtigkeit ist schliesslich für die Therapie der chronischen Otitis media purulenta die Rücksichtnahme auf gleichzeitige Erkrankungen des Nasenrachenraums. Hier liegt häufig, gerade so wie beim einfachen chronischen Catarrh, besonders im Kindesalter der Hauptgrund der hartnäckigen Recidive der Eiterung, und sobald es gelungen ist, jene zu beseitigen, hört auch die Eiterung der Paukenschleimhaut definitiv auf.

---

[1]) Virchow's Arch. f. patholog. Anat. Bd. XVII. S. 79. 1859.
[2]) Arch. f. Ohrenheilkde. Bd. II. S. 280.

Für solche Fälle, wo die Heilung der Eiterung erfolgt ist mit persistentem Defect im Trommelfell, ist zur Verhütung von Recidiven der Eiterung erforderlich:

1) Schutz der blossliegenden Paukenschleimhaut vor Wind, Staub und Feuchtigkeit durch lockeren Verschluss des Gehörgangs mit Wundwatte (Ohrenklappen, Ohrschützer).
2) Vermeiden von kalten Bädern, besonders Seebädern, wobei das kalte Wasser leicht in die Paukenhöhle dringt und Entzündungen erregt.
3) Vermeiden kalter Duschen auf den Kopf ohne Schutz der Ohren.

§ 36. Neubildungen (Polypen. Cholesteatom. Maligne Tumoren).

a. Ohrpolypen.

Historisches. Ohrpolypen werden schon von Celsus erwähnt, aber nichts von ihrer operativen Entfernung. Wilhelm v. Saliceto († 1277 n. Chr.) empfahl zuerst das Abbinden derselben und nachträgliches Brennen des Wurzelrestes. Ausführliche Beschreibung und Abbildung einer solchen Operation mittelst Ligatur giebt Fabricius Hildanus. Das Ausreissen der Polypen mit einer Zange und Zerstörung des Wurzelrestes mit Ferrum candens hat Scultetus zuerst angewandt. Heister empfahl das Abschneiden und Aetzen des Wurzelrestes mit Cuprum sulfuricum oder Lapis infernalis. Wegen der Schwierigkeit der Ligatur blieb das Ausreissen und Abschneiden mittelst einer kleinen Cooper'schen Scheere oder eines auf die Fläche gebogenen Messers das fast ausschliesslich von den Chirurgen bis gegen die Mitte dieses Jahrhunderts benutzte Verfahren. Erst durch den von Wilde angegebenen Polypenschnürer wurden diese Methoden verdrängt und man kehrte zur Ligatur zurück. Das Abquetschen oder „Abdrücken" der Ohrpolypen mittelst eines „Ohrlöffels mit scharfen Rändern" erklärte Ph. H. Wolff[1]) als die am leichtesten ausführbare Methode, wie sie von Itard (l. c. I. S. 336) bereits empfohlen und von Menière mit Vortheil angewandt worden sei. Man führt dazu den Ohrlöffel zum Stiel des Ohrpolypen und quetscht denselben ab, indem man die Wand des Gehörgangs als Stützpunkt für das Instrument benutzt. Wolff widerräth aber mit Recht diese Methode bei tief sitzenden Polypen, die vom Trommelfell oder dessen Umgebung entspringen, weil hier das Abquetschen gefährliche Nebenverletzungen herbeiführen könne. Für diese Fälle sei die Zerquetschung mit der von Dupuytren angegebenen Polypenzange, die wie eine Geburtszange zerlegbar und am Griff zweimal rechtwinklig gebogen ist, mit nachfolgender Aetzung vorzuziehen. Neuerdings ist das Abquetschen der Polypen wieder von Abel[2]) u. A. als sehr brauchbar empfohlen worden. In der Gestalt des zum Abquetschen bestimmten Instrumentes sind unwesentliche Veränderungen angewandt.

Der erste Versuch einer histologischen Untersuchung der Ohrpolypen ist von Pappenheim gemacht (l. c. S. 145). v. Gaal trennte von den Polypen die bösartigen Geschwülste und die „carunculae" und verstand unter letzteren das, was wir heute Granulationen nennen. Lincke unterschied in weiche (Schleimpolypen) und harte Polypen (Fleischpolypen). Der Ausgang von der Paukenhöhle galt ihm zweifelhaft. Saissy erwähnte zuerst den Ursprung mancher Polypen vom Trommelfell. Wilde hielt den Gehörgang für die regelmässige Ursprungsstelle und zwar den Theil des Gehörgangs, welcher die Ceruminaldrüsen enthält. Dies entsprach der bis in die Neuzeit allgemein gültigen Annahme. Das Vorkommen von Flimmerepitel auf Ohrpolypen wurde zuerst von Baum gefunden und anfänglich dadurch zu erklären versucht, dass das Plattenepitel des Gehörgangs sich im Verlaufe der Eiterung in Flimmerepitel umwandeln könne. Meissner constatirte zuerst das Vorkommen von Cysten in Ohrpolypen, Billroth das der Papillen; v. Tröltsch fand zuerst Elemente der Lamina propria des Trommelfells darin.

---

[1]) Lincke's Ohrenheilkde. III. S. 298. 1845.
[2]) Arch. f. Ohrenheilkde. XII. S. 110. 1877.

Vorkommen und Pathologisch-Anatomisches.

Ohrpolypen finden sich bei 4 bis 5 % aller Ohrenkranken, doppelt so häufig bei Männern wie bei Frauen, in jedem Alter. Noch viel höher würde dies procentische Verhältniss ausfallen, wenn wir alle bei chronischen Eiterungen vorkommenden polypösen Granulationen den Ohrpolypen zurechnen wollten. Wir bezeichnen als Ohrpolypen aber nur die mit Epitel überzogenen, gestielten Geschwulstbildungen mit dem histologischen Character der Bindegewebsneubildungen, analog den Nasenpolypen. Die Ansicht mancher Chirurgen, dass wahre Polypen im Ohre höchst selten oder nie vorkommen, sondern dass es sich stets dabei nur um wuchernde Granulationen bei Caries handelt, bedarf keiner Widerlegung. Die klinische und anatomische Erfahrung spricht gegen diese Ansicht. In vielen Fällen entwickeln sich allerdings grosse Ohrpolypen nach in der Kindheit entstandenen Knochenleiden, oft aber auch finden sie sich in Fällen, wo der Knochen völlig gesund ist und nie erkrankt war. Zum Beweise dafür bewahre ich in meiner Sammlung eine Anzahl von Schläfenbeinen mit grossen Ohrpolypen auf (Schleimpolypen und Fibromen), wo die genaueste Untersuchung eine Erkrankung des Knochens mit Bestimmtheit ausschliessen lässt. Neben wahren Ohrpolypen können gleichzeitig Granulationen vorhanden sein.

Die bei weitem grösste Mehrzahl der Ohrpolypen nimmt (früheren Annahmen widersprechend) ihren Ursprung in der Schleimhaut der Paukenhöhle, seltener im Trommelfell und Gehörgang, am seltensten in der Schleimhaut der Tuba Eustachii und der Warzenzellen [Eysell, Trautmann]. Selbst wo sie scheinbar in der Haut des knöchernen Gehörgangs nahe dem Trommelfell wurzeln, zeigt zuweilen die anatomische Untersuchung, dass sie in Wirklichkeit aus dem Mittelohr stammen, und zwar aus den über dem Gehörgange gelegenen, mit Schleimhaut ausgekleideten pneumatischen Hohlräumen (v. Tröltsch). In einem von Billroth beschriebenen Falle von Gehörgangspolyp entsprang die Geschwulst aus dem Zellgewebe zwischen Knorpel und Hautüberzug. Wo Polypen dem Trommelfell breit aufzusitzen und von ihm zu entspringen scheinen, kommen sie doch fast immer aus der Paukenhöhle und haben nur das Trommelfell durchwachsen. Sehr bemerkenswerth ist, dass ein Polyp vom Promontorium ausgehend in den Gehörgang hervorragen und doch sonst von der Paukenhöhle abgeschlossen sein kann durch narbige Verwachsung der Trommelfellränder mit der Labyrinthwand, rings um die Polypeninsertion[1]).

Man findet Polypen von microscopischer Kleinheit[2]) an bis zu umfangreichen Geschwülsten von 3 bis 4 cm Länge, welche nach

[1]) Nach einer Zusammenstellung von Dr. Hessel in Kreuznach (Dissertatio inauguralis. Halle 1869) über 67 Ohrpolypen aus meiner Beobachtung war der Ursprung, wo solcher zweifellos nachweisbar war, 23mal in der Paukenhöhle, 19mal im Gehörgang, 3mal im Trommelfell.

[2]) Zuerst von Lucae in der Paukenhöhle beschrieben (Virchow's Arch. XXIX. S. 7, Separatabdruck): „grosse Anzahl kleiner Excrescenzen mit vollständig papillärem Bau, in denen sich rundliche Körper befinden, welche das Aussehen von Schleimdrüsen hatten. An einigen erkennt man einen mit Epitel ausgekleideten, überall in der Richtung des Querschnittes verlaufenden Ausführungsgang."

Usur des Trommelfells den Gehörgang erfüllen und aus demselben kolbig herausragen können. Sie können den Hammergriff einbetten und umwachsen (Fall von Borberg[1]) aus meiner Klinik), sogar den Hammer und Amboss in sich schliessen, in seltenen Fällen den knöchernen Gehörgang durch Usur erweitern. Ragt der Polyp aus dem Gehörgang heraus, so kommt es durch den Einfluss der Ohrsecrete ziemlich häufig zu Ulceration an dem kolbigen Ende. Häufig sind mehrfache Polypen in demselben Ohr, die ihre Insertion in verschiedenen Theilen desselben nehmen können (Mittelohr, Trommelfell und Gehörgang), weniger häufig sind gleichzeitig beide Ohren der Sitz von Polypen.

Die äussere Form ist verschieden. Oft finden wir vollkommen glatte, keulenförmige Polypen, die gewöhnlich an ihrer Basis eine papilläre Beschaffenheit zeigen (Fig. 87). In diesem Falle ist die Farbe an dem der Luft exponirten Theile der Geschwulst weisslich, sonst graugelbröthlich. In anderen ist die Oberfläche höckerig durch einen überall ausgesprochenen papillären Bau und die Farbe hochroth (Fig. 88). Die Papillen sitzen entweder auf einem compacten Kerne auf, oder

Fig. 87. Glatter Ohrpolyp, an der Basis mit stärkeren Papillen besetzt.

Fig. 88. Papillärer Ohrpolyp von fast condylomartigem Aussehen.

die ganze Geschwulst besteht nur aus verzweigten Papillen verschiedener Grösse und Form, wodurch bisweilen ein vollkommen condylomartiges Aussehen entsteht.

Die Consistenz ist in der grösseren Mehrzahl weich, nur selten von fibromartiger Härte. Das Epitel der Ohrpolypen ist entweder ein einfaches oder mehrschichtiges Cylinderepitel, dessen oberste Schicht Flimmerhaare trägt, oder ein mehrschichtiges Plattenepitel, oder ein gemischtes Epitel (an der Basis flimmerndes Cylinderepitel, an dem äusseren Ende mehrschichtiges Pflasterepitel in ähnlicher Anordnung, wie in der Epidermis). In letzterem Falle ist der Uebergang zwischen Cylinderepitel und Plattenepitel ein ganz allmäliger.

Nach dem histologischen Verhalten lassen sich drei Hauptformen unterscheiden: Schleimpolypen, Fibrome und Myxome. Die bei weitem häufigsten sind die Schleimpolypen, welche vollkommen mit Schleimpolypen anderer Körperhöhlen übereinstimmen und durch eine Hyperplasie der Schleimhaut der Paukenhöhle entstehen. Bei reichlicher Gefässentwicklung kann auf dem Durchschnitt das microscopische Bild einer Gefässgeschwulst entstehen (cavernöse Polypen). Die darin vorkommenden Drüsen sind schlauchförmige Einsenkungen des Epitels in das Gewebe des Polypen. Sie sind als hyperplastische Bildungen

[1]) Arch. f. Ohrenheilkde. VII. S. 55.

der von v. Tröltsch und Wendt nachgewiesenen Schleimdrüsen der Paukenschleimhaut anzusehen. Fast immer zugleich mit diesen schlauchförmigen Drüsen finden sich die zuerst von Meissner beschriebenen cystenartigen Hohlräume, die von niedrigem Epitel ausgekleidet und von einer schleimigen Flüssigkeit erfüllt sind, in welcher sich losgestossene Epitelzellen und Schleimkörperchen suspendirt finden. Nach Steudener sind dieselben als Retentionscysten, aus den schlauchförmigen Drüsen entstanden, zu betrachten. Denkbar wäre daneben die Entstehung dieser Cysten durch Verwachsung der Interpapillarspalten in der Weise, wie es Rindfleisch [1]) an einem papillären Polypen der Portio vaginalis uteri beobachtet hat. Wiederholt ist beobachtet worden, dass das Innere eines Schleimpolypen aus einem einzigen Cystenraum mit schleimigem Inhalt bestand.

Die Fibrome entwickeln sich von der periostealen Schicht der Paukenschleimhaut oder vom Periost des Gehörgangs und sind den Fibromen gleichzustellen, welche vom Periost der Schädelbasis als Nasenrachenpolypen entstehen. Sie sind derb und fest, von blasser Farbe wegen spärlich entwickelter Blutgefässe, stets von mehrschichtigem Pflasterepitel überzogen und niemals grob papillär. In die Epitelbekleidung schieben sich meist einfache oder aus zweien zusammengesetzte kleine Papillen ein, ähnlich den Cutispapillen. Schlauchförmige Drüsen und Cysten kommen nicht darin vor. Das eigentliche Gewebe wird von einem derben Bindegewebe gebildet mit zahlreichen spindelförmigen und sternförmigen Bindegewebskörperchen, welche durch ihre Ausläufer mit einander anastomosiren. Die Intercellularsubstanz ist bald vollkommen homogen, bald grob fibrillär. Im letzteren Falle sind die Fibrillen meist bündelförmig geordnet und durchflechten sich gegenseitig.

Das Vorkommen der anscheinend seltenen Myxome (polypöses Myxom der Paukenschleimhaut) ist zuerst von Steudener an einem von mir exstirpirten Polypen, der mit breiter Basis aus der Paukenhöhle eines siebenzehnjährigen Menschen entsprang, constatirt worden. Das äussere Ansehen war vollkommen gallertartig. Der Epitelialüberzug bestand aus einem mehrschichtigen Pflasterepitel, in welchen sich flache Papillen, ähnlich denen der Cutis, hineinschieben. „Das Grundgewebe besteht aus einer ganz homogenen Gallerte, welche von anastomosirenden Netzen spindelförmiger und sternförmiger Zellen durchzogen ist; ausserdem finden sich noch sehr feine Fibrillen, welche theils die Zellenzüge begleiten, theils auch sonst weitmaschige Netze durch die Gallerte bilden. An der Oberfläche der Geschwulst, sowie in der Umgebung der Gefässe, zeigen sich die Fibrillen zahlreicher vorhanden; im ersteren Falle in parallelen Lagen längs der Oberfläche der Geschwulst, in letzterem Falle die Gefässe, concentrisch geschichtet, begleitend.“ „Frei in der Gallertmasse (in den Maschen der von den Zellen und Fibrillen gebildeten Netze befindlich) fanden sich eine mässige Anzahl runder, granulirter Zellen mit einfachem rundem Kern von der Grösse und dem Aussehen der Lymphkörper; an einzelnen Stellen lagen dieselben zahlreicher in kleinen Gruppen beisammen.“ (Steudener l. c.)

---

[1]) Patholog. Histologie. S. 62.

Um die Entstehung dieser Geschwulstform zu erklären, ist daran zu erinnern, dass die fötale Paukenhöhle Schleimgewebe enthält (v. Tröltsch), welches sich nach der Geburt allmälig zurückbildet. Residuen desselben könnten bei Eintritt von eitrigem Catarrh des Mittelohres, wie er bei Neugeborenen ausserordentlich häufig gefunden wird, in Reizung und Wucherung gerathen und zu einer polypösen Geschwulst Veranlassung geben.

Die Gehörgangspolypen sind stets von Pflasterepitel bedeckt und enthalten nie Drüsen oder Cysten, wie die vom Mittelohr ausgehenden Polypen, können aber ebenso wie diese einen papillären Bau zeigen. Sie kommen neben imperforirtem Trommelfell vor; gleichzeitig besteht aber zuweilen eitrige Entzündung im Mittelohr.

Das Vorkommen von Knochenneubildung in Ohrpolypen ist ein sehr seltener Vorgang, wie Bezold[1]) es sichergestellt hat. Dasselbe entspricht histologisch der sogenannten Verknöcherung der Granulationen. Die Gestalt und Ordnung der Knochenkörperchen ist unregelmässig, an der Grenze des neugebildeten Knochens ist ein fasriges, wellenförmiges Bindegewebe sichtbar, und ausserdem deutet, wie ich mich selbst an einem von Bezold mir zugeschickten microscopischen Präparat überzeugen konnte, das Vorhandensein der Howship'schen Lacunen auf Einschmelzung, resp. beginnende Resorption des neugebildeten Knochens.

Moos und Steinbrügge[2]) beschrieben zuerst das Vorkommen centraler Cholesteatombildung in Ohrpolypen, welches Wagenhäuser[3]) bestätigen konnte.

Aetiologie. Die häufigste Ursache der Ohrpolypen ist chronische eitrige Entzündung der Paukenhöhle. Zur Bildung von Schleimpolypen können wenige Tage genügen, während Fibrome in der Regel sehr langsam wachsen. Selten führen acute und subacute Eiterungen zur Polypenbildung; noch seltener wird eine solche gefunden, wo überhaupt kein Eiterungsprocess voraufgegangen ist. Warum viele chronische Eiterungen lange Jahre dauern können, ohne Polypenbildung herbeizuführen, ist unbekannt. Für ihre Entstehung ist die Annahme einer bestimmten Prädisposition der Gewebe nothwendig; dass eine solche durch den Einfluss der Scrofulose und Anämie gegeben sei, wie von vielen Autoren angegeben wird, ist nicht erwiesen, noch weniger sind Arthritis und Syphilis als prädisponirende Momente anzuerkennen. Dass Reizungszustände der Gehörgangshaut und Paukenschleimhaut in sehr kurzer Zeit zu Polypenbildung führen können, sehen wir häufig bei der Gegenwart von Fremdkörpern und Sequestern.

Symptome. Die frühesten subjectiven Symptome sind gewöhnlich profuse, zeitweise blutig gefärbte Otorrhoe, Schwerhörigkeit und Ohrensausen. Nur ganz kleine Polypen können sich fast symptomlos entwickeln. Dass wahre Polypen ohne jede eitrige Secretion aus dem Ohr bestehen, ist ungemein selten. Veranlasst der Polyp Eiterretention im Mittelohr, wozu keineswegs erforderlich ist, dass er eine so beträchtliche Grösse erreicht habe, um ohne Spiegeluntersuchung von

---

[1]) Arch. f. Ohrenheilkde. XIII. S. 64.
[2]) Zeitschr. f. Ohrenheilkde. XII. 1.
[3]) Arch. f. Ohrenheilkde. XX. S. 250.

aussen sichtbar zu sein, so entstehen Symptome von Hirndruck, Gefühl von Schwere im Ohr und Kopf, Schmerz und Schwindel, Abnahme des Gedächtnisses, psychische Verstimmung. Der Schwindel kann so anhaltend und mit Erbrechen beim jedesmaligen Aufrichten aus der horizontalen Lage verbunden sein, dass solche Symptome den Verdacht einer Hirnerkrankung erregen können. Gewöhnlich verschwinden aber diese „cerebralen" Symptome nach der Polypenentfernung sofort und dauernd. Sie können indessen auch, besonders wenn sie mit Astasie und taumelndem Gang verbunden sind, nach derselben fortdauern und dann das Bestehen einer lethal verlaufenden secundären Hirneiterung anzeigen. Zuweilen sah ich Schwindel von tagelanger Dauer erst entstehen nach der Exstirpation von Ohrpolypen, vielleicht in Folge der plötzlich veränderten Druckverhältnisse im innern Ohr. Zu den selteneren subjectiven Symptomen gehören Reflexerscheinungen durch Vagusreizung (Husten, Nieskrämpfe, Nausea), Lähmungen einzelner Nervenbahnen, besonders des Facialis, habituelles Gesichtserysipel, epileptiforme Krämpfe. Bei einer dreissigjährigen Kranken sah ich [1]) Ptosis mit Parese und unvollkommener Anästhesie der gleichen Körperhälfte, die mit häufigen Schwindelanfällen und Erbrechen zusammenfiel, nach Entfernung mehrerer Ohrpolypen schnell und dauernd verschwinden. Bis zum Tode, der sechs Jahre später an Carcinoma hepatis eintrat, war die Kranke von allen Lähmungserscheinungen frei geblieben.

Wo auch immer der Polyp seinen Ursprung im Ohre haben mag, fast immer besteht daneben eine Trommelfellperforation. Ausnahmen davon machen nur die Gehörgangspolypen und die aus den pneumatischen Räumen des Mittelohrs über der obern Gehörgangswand entspringenden Polypen.

Die Diagnose eines zu Tage liegenden Ohrpolypen erscheint ausserordentlich leicht und ist es auch bei den viel häufiger vorkommenden tiefer sitzenden Polypen für Jeden, der nur eine Spur von Gewandtheit im Untersuchen des Ohres besitzt. Trotzdem kommen Verwechslungen mit andern Leiden oft genug vor, die gefährlich werden können und geworden sind, wenn eine active Therapie der falschen Diagnose folgt. Nach meinen Erlebnissen geben Senkungsabscesse im knöchernen Gehörgang, bereits aufgebrochene Furunkel, Exostosen und durch einen Trommelfelldefect prolabirte, hyperplastische Paukenschleimhaut, besonders des Promontoriums am häufigsten zu diagnostischen Irrthümern Veranlassung; nicht zu gedenken der ganz urtheilslos abgegebenen Diagnosen, wo Epidermispfröpfe und Fremdkörper im Gehörgang für Polypen erklärt wurden. Die sehr seltenen Balggeschwülste sind durch den Mangel eitriger Secretion im Gehörgang leicht von den Polypen zu unterscheiden; die etwas häufiger vorkommenden Condylome durch ihr meist massenweises, die Wände des Gehörgangs bedeckendes Auftreten und durch den Nachweis constitutioneller Syphilis. Von Wichtigkeit ist, daran zu erinnern, dass auch maligne Tumoren von der Schädelhöhle oder von der Umgebung des Ohres (Parotis) in die Paukenhöhle resp. den Gehörgang hineinwuchern und so Polypen vortäuschen können. Ich habe selbst mehrere solcher Fälle gesehen, wo die Diagnose trotz der microscopischen

[1]) Arch. f. Ohrenheilkde. I. S. 147.

Untersuchung abgeschnürter Stücke der wuchernden Geschwulst längere Zeit zweifelhaft blieb, bis ein unerwartet schnelles Ende durch Meningitis und die Section den Sachverhalt klarstellten. Das schnelle und meist diffuse Nachwuchern der Geschwulst bei ungewöhnlich starker Blutungsneigung ist stets suspect und muss zur microscopischen Untersuchung der Geschwulst veranlassen. Andere Zeichen, welche Toynbee[1]) für maligne Tumoren hervorgehoben hat, geschwürige Oberfläche, Schwellung der Umgebung, auch Kräfteverfall und Cachexie des Patienten, können ganz fehlen, und sind deshalb sehr unzuverlässig.

Die Unterscheidung zwischen wahren Polypen und polypösen Granulationen ist praktisch ohne Bedeutung, weil die Therapie in beiden Fällen dieselbe bleibt.

Um sich über die Beweglichkeit, die Consistenz und die Urstelle der Polypen zu informiren, dient der vorsichtige Gebrauch der knieförmigen Ohrsonde bei gleichzeitiger Otoscopie. Besteht der Verdacht auf einen Paukenhöhlenpolypen hinter einem noch imperforirten, aber vorgewölbten Trommelfell, so kann die Diagnose nur durch die Spaltung des Trommelfells festgestellt werden.

Prognose. Der Ohrpolyp kann durch Eiterretention im Mittelohr lethale Folgezustände herbeiführen (Sinusphlebitis mit Pyämie, Meningitis, Hirnabscess) und muss deshalb so früh als möglich entfernt werden. Sind die Symptome von Hirndruck (Kopfschmerz, Schwindel u. s. w.) ausgesprochen und schon lange anhaltend, oder sind andere lebensgefährliche Folgen von Eiterretention im Mittelohr bereits vorhanden, so soll die Operation, die an und für sich die Gefahr nicht vermehren kann, möglicherweise aber noch Heilung schafft, nicht unterlassen werden, unter Hinweis auf die unter solchen Umständen quoad vitam zweifelhafte Prognose. Ungünstig ist in solchen Fällen bei einseitiger Erkrankung, wenn Stimmgabeltöne vom Scheitel nach dem gesunden Ohr allein percipirt werden. Es lässt sich hieraus auf eine Miterkrankung des Labyrinthes schliessen, die freilich nicht immer nothwendig in der bis ins Labyrinth vorgedrungenen Eiterung zu bestehen braucht. Ohne Entfernung des Polypen hört die durch denselben unterhaltene Eiterung nicht auf, nach derselben zuweilen sofort und dauernd, häufiger erst nach längerer Nachbehandlung. Wo letztere nicht mit der nöthigen Consequenz bis zur vollständigen Zerstörung des Wurzelrestes durchgeführt wird, sind Recidive der Ohrpolypen die Regel. Eine spontane Heilung von gestielten Ohrpolypen durch Verschrumpfung derselben kommt nicht vor, dagegen ist mehrfach, auch von mir selbst die spontane Expulsion grösserer Schleimpolypen von der Länge mehrerer Centimeter beobachtet worden und zwar unter stärkerer Blutung durch Abreissen ihres langen dünnen Stieles. Ob mechanische (Torsion des dünnen Stieles) oder anatomische Veränderungen in den zuführenden Blutgefässen hierzu Veranlassung geben, ist nicht hinreichend untersucht. In einem solchen Falle constatirte Moos[2]) fettige Degeneration im Polypenstiel. Eine Heilung kommt durch diese spontane Expulsion von kleineren oder grösseren

[1]) l. c. Uebersetzung S. 396.
[2]) Zeitschr. f. Ohrenheilkde. XII. S. 48.

Polypen oder Polypenfragmenten ebensowenig zu Stande, wie bei ungenügender Nachbehandlung nach operativer Entfernung, weil aus dem Wurzelrest ein Recidiv hervorgeht. Das Hörvermögen kann bei Gehörgangspolypen vollständig normal bleiben, oder nach deren Entfernung wieder normal werden. Bei Paukenhöhlen- und Trommelfellpolypen kann das Hörvermögen nur ausnahmsweise wieder vollständig restituirt, in einer grossen Zahl von Fällen nur mehr oder weniger gebessert werden. Bei den pathologischen Veränderungen und Zerstörungen im Schallzuleitungsapparat, welche mit Polypen der Paukenhöhle gewöhnlich verbunden sind, und welche auch nach Heilung des Polypen fortbestehen, ist es auffallend genug, wie wunderbar günstig sich mitunter das Endresultat für das Hören gestaltet, selbst bei doppelseitigen, multiplen Polypen. Ich habe oft erlebt, dass Leute, die man nahe am Ohre laut anschreien musste, um sich ihnen verständlich zu machen, oder wo selbst dies kaum noch möglich war, schliesslich so viel in ihrem Gehör gebessert waren, dass ihnen selbst und ihrer Umgebung ein Defect an demselben kaum zum Bewusstsein kam. Dies sind glückliche Ausnahmen. Die Regel ist die, dass sich das Gehör nicht wesentlich bessert, auch wenn alle andern Symptome vollständig verschwinden. Das schon von anderen Beobachtern mitgetheilte schnelle Verschwinden von Facialisparalysen nach der Polypenentfernung habe ich wiederholt gesehen. In vielen Fällen, die ich Decennien hindurch verfolgt habe, habe ich mich von der definitiven Heilung der Ohrpolypen überzeugen können. Einen Todesfall nach Polypenexstirpation habe ich nicht erlebt, doch sind mir solche auch in der Neuzeit durch Hörensagen bekannt geworden, und mögen sie in älterer Zeit, wo man sich ausschliesslich des rohen Verfahrens des Ausreissens mit Polypenzangen bediente, häufiger vorgekommen sein, als sie mitgetheilt sind. Zuweilen mag der der Operation zugeschriebene tödtliche Ausgang nicht von dieser, sondern von der intracraniellen Eiterung, welche schon zur Zeit der Operation bestand, abhängig gewesen sein. In manchen Fällen mag auch eine Verwechslung maligner Tumoren mit Polypen untergelaufen sein.

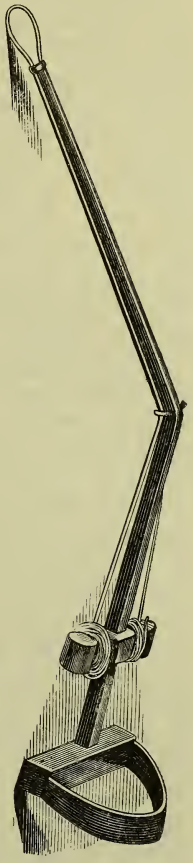

Fig. 89. Polypenschnürer nach Wilde.

Therapie. Das schnellste Verfahren zur Heilung von Schleimpolypen ist die Abtragung mit dem durch v. Tröltsch in Deutschland allgemein bekannt gewordenen Wilde'schen Schlingenschnürer (Fig. 89) und sofort nachfolgender Galvanocauterisation des Wurzelrestes. Wegen der Schmerzhaftigkeit dieses combinirten Verfahrens ist es von vielen Patienten nicht ohne Narcose zu ertragen, es bietet aber dafür den Vortheil, dass auf diese Weise nicht selten mit einem einmaligen operativen Eingriff das Leiden gründlich und dauernd beseitigt werden kann. Viel schonender und bei einiger Geschicklichkeit

fast ausnahmslos ohne Narcose, auch bei Kindern leicht ausführbar, ist das Abschnüren mit der Wilde'schen Polypenschlinge und erst am folgenden Tage begonnene Aetzen des Wurzelrestes mit Höllenstein, das nach jeder Abstossung des Aetzschorfes so lange wiederholt werden muss, bis keine Prominenz mehr erkennbar ist. Dazu sind häufig Wochen und Monate erforderlich. Die Vorzüglichkeit der Wilde'schen Schlinge wird bewiesen durch die Benutzung des gleichen Mechanismus für Polypen des Kehlkopfes und der Nase. Ich habe nie das Bedürfniss einer Abänderung am Wilde'schen Instrumente gefühlt, habe deshalb auch keine Erfahrungen über die Brauchbarkeit und vermeintlichen Vorzüge neuerer Modificationen dieses Instrumentes, wie sie von Blake und Andern angegeben worden sind. Mit dem Wilde'schen Instrument lassen sich auf das Schonendste ohne jede Nebenverletzung auch kleine, auf dem Trommelfell oder innerhalb der Paukenhöhle wurzelnde Polypen entfernen. Besteht bei letzteren nicht bereits ein grösserer Defect im Trommelfell zur Einführung der Schlinge, so kann die vorherige Spaltung des Trommelfells erforderlich sein. Zur Armirung des Schlingenschnürers habe ich im Laufe der Jahre der Reihe nach Silberdraht, Platinadraht und ausgeglühten Stahldraht benutzt, und bin schliesslich der Wohlfeilheit wegen beim Stahldraht geblieben. Die Drahtschlinge muss so tief wie möglich an die Wurzel des Polypen vorgeschoben und während des Eindringens langsam verkürzt werden. Ist der Polyp sicher gefasst, was am Widerstande des Instrumentes bei dem Versuche des Zurückziehens bemerkt wird, zieht man durch den Querriegel die Schlinge so fest wie möglich zu und übt dabei gleichzeitig eine langsam gesteigerte Traction aus. Derselben folgt fast immer der Polyp in toto mit der Wurzel, so dass er, am Instrumente hängend, aus dem Ohre herausgezogen wird. Nur bei ganz weichen Schleimpolypen quetscht die Schlinge den Stiel ganz durch und der Polyp bleibt im Ohr zurück, aus welchem er mit der Pinzette oder durch Ausspritzen des Gehörgangs entfernt wird.

Die Extraction mit dem Wilde'schen Schlingenschnürer, welche gleichzeitig durch Zug und Schnitt wirkt, ist von meist unbedeutender Blutung gefolgt. Zuweilen ist die Blutung reichlicher, so dass in wenigen Minuten ein Eiterbecken voll Blut oder mehr entleert werden kann. Die Blutung steht fast immer von selbst, ohne dass etwas dagegen zu geschehen braucht. Nur ein einziges Mal sah ich der Extraction eines sehr grossen fibrösen Polypen von 3,5 cm Länge unmittelbar eine arterielle Blutung von solcher Stärke folgen, dass das Leben dadurch bedroht schien. Lange fortgesetzte Carotiscompression und Tamponade des Gehörgangs mit in Eisenchlorid getränkter Wundwatte brachte die Blutung zum Stehen. Sie wiederholte sich nicht, und als nach einigen Tagen der Tampon entfernt wurde, war der Polyp vollständig verschwunden. Moos [1]) theilt den Fall einer arteriellen Nachblutung, die sieben Stunden nach der Abtragung einer erbsengrossen, in der Gegend des Processus brevis sitzenden Wucherung eintrat, mit. Auch hier stand die Blutung sofort durch Tamponade des Gehörgangs.

[1]) Arch. f. Augen- u. Ohrenheilkde. Bd. II.

Polypöse Granulationen bei Caries können auch mit dem scharfen Löffel entfernt werden, wenn sie im Gehörgang ihren Sitz haben. Bei superficieller Caries hat dies Verfahren den Vorzug, dass gleichzeitig mit der Wucherung auch die erkrankte Knochenpartie selbst entfernt werden kann. Dass dies nie geschehen darf ohne sorgfältige Controlle des Spiegels, versteht sich von selbst. Innerhalb der Paukenhöhle sollte der scharfe Löffel niemals in Gebrauch kommen wegen der nahe liegenden Möglichkeit, lebenswichtige Organe dort zu verletzen. Von Facialislähmungen, auf diese Weise erzeugt, habe ich öfter gehört.

Zur Entfernung sehr harter Fibrome, bei denen es nicht gelingt, mittelst des gewöhnlich bei dem Wilde'schen Schlingenträger benutzten Silber-, Platina- oder Stahldrahtes das Gewebe zu durchtrennen, empfiehlt sich die galvanocaustische Schlinge (Fig. 90). Bei Anwendung derselben ist jedoch die äusserste Vorsicht nothwendig, um nicht die Gehörgangswand zu verbrennen, wodurch zu narbigen Stenosen Veranlassung gegeben werden kann. Man darf den Draht nicht früher erglühen lassen, bis derselbe fest um die Geschwulst angezogen und von dem Gewebe derselben allseitig bedeckt ist. Die Weissglühhitze ist zu vermeiden, weil sonst der Draht durchschmilzt.

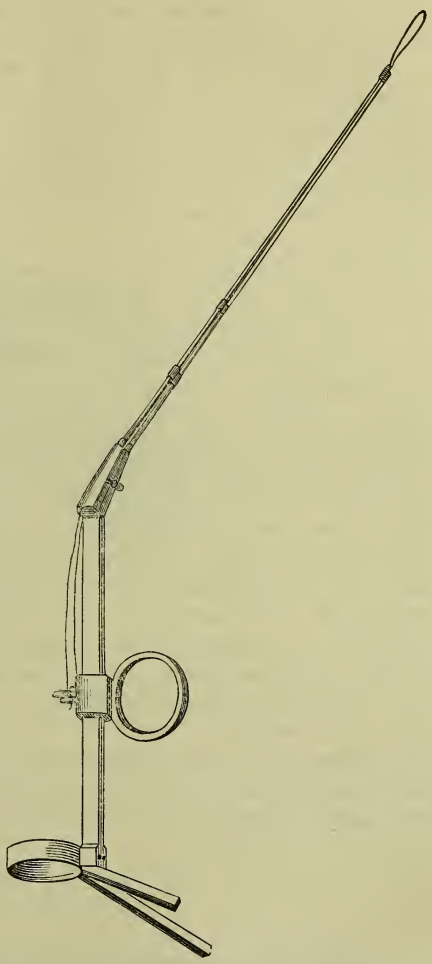

Fig. 90. Galvanocaustische Schlinge für Ohrpolypen.

Um die Wurzelreste eines Polypen zum Schrumpfen zu bringen, sind statt des Höllensteins und des Galvanocauters [1]), welcher in Gestalt sehr feiner ösenförmiger oder knopfförmiger Brenner (s. S. 199), durch den Ohrtrichter geschützt, zur Anwendung kommt, eine grosse Zahl anderer Aetzmittel und Adstringentien versucht und empfohlen worden, unter denen ich hier nur die Chromsäure, die Chloressigsäure, die Salpetersäure, den Liq. ferri sesquichlorati und das von Lucae erprobte Pulver aus Alumen ustum und Pulv. Sabinae $\overline{aa}$ nennen will. Das Wirksamste derselben ist nach meiner Erfahrung die Chromsäure [2]),

[1]) Schwartze, Arch. f. Ohrenheilkde. IV. S. 7. — Jacoby, ibid. V. S. 1, VI. S. 235.

[2]) Seely, The clinic. Cincinnati, 15. Juni 1872.

die freilich zuweilen eine unerwünscht starke Reaction hervorruft. Die kleinen Krystalle derselben werden mit einem feinen Draht, dessen Ende spiralig aufgewunden ist, oder auch mittelst eines befeuchteten Glasstabes auf den Wurzelrest aufgetragen und bleiben liegen. Die Abstossung des Gewebes wird abgewartet und dann das Auftragen erneuert. Dabei ist streng zu vermeiden, dass einzelne Krystalle etwa an den Wänden des Gehörgangs abgestreift werden oder sonst irgendwo an ungehörigen Stellen zu liegen kommen.

Wird die Operation mit dem Wilde'schen Schlingenschnürer verweigert, so ist die allmälige Zerstörung mit dem Galvanocauter das sicherste und ungefährlichste Verfahren. Ganz verwerflich ist die von Clarke in Boston empfohlene Methode der parenchymatösen Injection von Liq. ferri sesquichlorati in den Polypen, um solchen dadurch zum Zerfall und zur Abstossung zu bringen. Es können Thrombose, jauchiger Zerfall der Thromben und Pyämie hierdurch entstehen. Mir ist ein tödtlicher Fall der Art mit dem Sectionsbefund bekannt, bei welchem wegen eines Angioms der Ohrmuschel diese Injection gemacht war.

Die Unzahl anderer Arzneimittel, welche man versucht hat, um Ohrpolypen ohne Operation zu beseitigen (Bleiessig, Kreosot, Tinct. Sabinae, Tinct. Thujae, Solutio Fowleri etc.), verdient gar kein Vertrauen. In der neuesten Zeit ist von Politzer das Eingiessen von Spiritus vini rectificatissimus in den Gehörgang als ein solches, die Operation ersetzendes Mittel empfohlen worden. So oft ich es versucht habe, blieb es ohne Nutzen. Der Polyp schrumpft allerdings zusammen, wie jedes in Spiritus aufbewahrte Präparat eines solchen, die Secretion wird auch geringer, aber ein Verschwinden des Polypen sah ich nie dadurch entstehen. Es liegen aber von anderer Seite bestätigende Beobachtungen für die Empfehlung Politzer's vor (Morpurgo). Bei langer Fortsetzung der Alcoholinfusionen, Monate hindurch, möchte übrigens das Verfahren wegen der Wasserentziehung der Gewebe und Thrombenbildung der Gefässe nicht unbedenklich sein. In einem mir von Dr. Bolt in Gröningen mitgetheilten Falle starb der Patient nach der Eingiessung des Alcohols wegen eines Ohrpolypen an Meningitis, ob in Folge desselben, oder weil die Meningitis schon vor dem Gebrauch des Alcohols im Anzuge war, ist mir unbekannt.

b. Cholesteatom.

Das Cholesteatom des Schläfenbeins (Perlgeschwulst Virchow, molluscous oder sebaceous tumor Toynbee) ist ein Sammelbegriff verschiedener pathologischer Zustände. In den seltensten Fällen handelt es sich um eine vom Knochen oder von Weichtheilen des Ohres ausgehende wahre Neubildung, analog dem Cholesteatom anderer Schädelknochen (Occiput, os frontis) und dem Cholesteatom der weichen Hirnhäute. Diese besteht dann aus einer dünnen, fibrösen Kapsel und einem stearinähnlichen perlmutterartig glänzenden Inhalt, dessen morphologischer Hauptbestandtheil platte Zellen von polygonaler Gestalt (Epidermiszellen) sind, neben welchen sich häufig, aber oft nur spärlich und unregelmässig Cholestearinkrystalle finden, nach Lucae auch kernhaltige Riesenzellen. In diesen sehr seltenen Fällen, wo es sich um eine wahre

Neubildung handelt, fehlt anfänglich jede entzündliche Reizung in der Umgebung und erst später tritt ein Eiterungsprocess mit destructiver Tendenz hinzu (Perforation des Trommelfells, oder des Knochens an der oberen Gehörgangswand, oder des Sulcus transversus mit Eröffnung der mittleren oder hinteren Schädelgrube). Dass das Cholesteatom als wahre Neubildung in der Paukenhöhle vorkommt, ist durch einen Sectionsbefund von Lucae (l. c.) sicher gestellt, wo sich neben demselben weder Entzündung in der Pauke, noch Perforation des Trommelfells vorfand. Der Ausgang des Cholesteatoms vom Trommelfell ist zuerst von Wendt durch histologische Untersuchung sicher constatirt (s. Seite 123). Ob das Cholesteatom primär im Labyrinth entstehen kann, ist zweifelhaft. Böttcher vermuthet die Möglichkeit seines Ausganges vom Epitel des Aquaeductus vestibuli, der sich während des

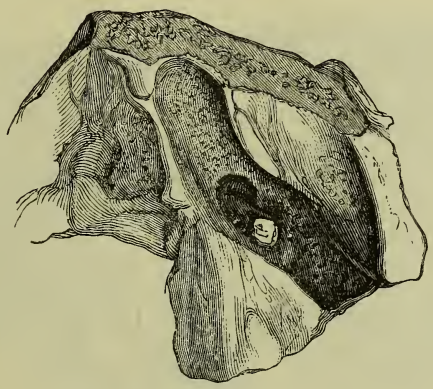

Fig. 91. Usur des Sulcus transversus durch Cholesteatom mit Arrosion des Sinus (Otorrhagie). Antrum mastoideum und Paukenhöhle bedeutend erweitert durch Druckatrophie. Die Oeffnung im Sulcus misst 11 Mm. in der Länge und 5—6 Mm. in der Breite und hat vollkommen glatten Rand.

ganzen Lebens als ein epitelialer Kanal erhält (Arch. f. Anat. u. Phys. Heft 3, 1869). Aus klinischen Beobachtungen halte ich dies für wahrscheinlich. Ich habe erlebt, dass in Fällen, wo ohne vorhergegangene Otitis und Eiterung unter acuten Hirnsymptomen, Schwindel, Taumeln beim Gehen mit geschlossenen Augen und im Dunkeln, heftigen Kopfschmerzen, plötzlich Nerventaubheit entstanden war, erst nach langen Jahren (einmal nach 19 Jahren) unter Vorangehen heftiger Schmerzen der Durchbruch eines Cholesteatoms nach aussen in den Gehörgang erfolgte. Ob die von Toynbee als primär im Gehörgang entstanden beschriebenen „sebaceous tumors“ mit dem Cholesteatom identisch sind, ist zweifelhaft (s. S. 105). Sie sollen nach ihm das Trommelfell und den Gehörgang usuriren und perforiren, und nachträglich in das Mittelohr hineinwachsen können. Vielleicht handelt es sich dabei um einfache desquamative Entzündung des Gehörgangs, die zu festen Pfröpfen aus zwiebelartig geschichteten Epidermislagen führt, welche bei präformirten Trommelfelldefecten oder durch Usur nachträglich in das Mittelohr gelangten, und jene Folgen veranlassten.

In der grossen Mehrzahl aller Fälle von Cholesteatom im Schläfenbein handelt es sich, wie v. Tröltsch der früheren Auffassung der

pathologischen Anatomen gegenüber zuerst dargethan hat, nicht um eine specifische Neubildung, sondern um eine Folge von Eiterungsprocessen, um nichts weiter als um eine Retention von Entzündungsproducten, die sich massenhaft zu einer geschwulstartigen Masse angesammelt haben und eingetrocknet sind. Um einen Kern von verfettetem und käsig eingedicktem Eiter bildet sich eine Ansammlung von concentrisch geschichteten Epidermiszellen mit mehr oder weniger reichlich eingestreuten Massen von Cholestearinkrystallen; eine bindegewebige Kapsel oder ein fibröses Gerüst in dem Tumor fehlt vollkommen. Die gewöhnlichste Ursache dieser Ansammlungen ist eitriger Mittelohrcatarrh mit polypösen Granulationen und Perforation des Trommelfells. Solche Ansammlungen, die an der Leiche als weisse, perlmutterartig glänzende, ziemlich weiche Geschwulstmassen erscheinen, können sich

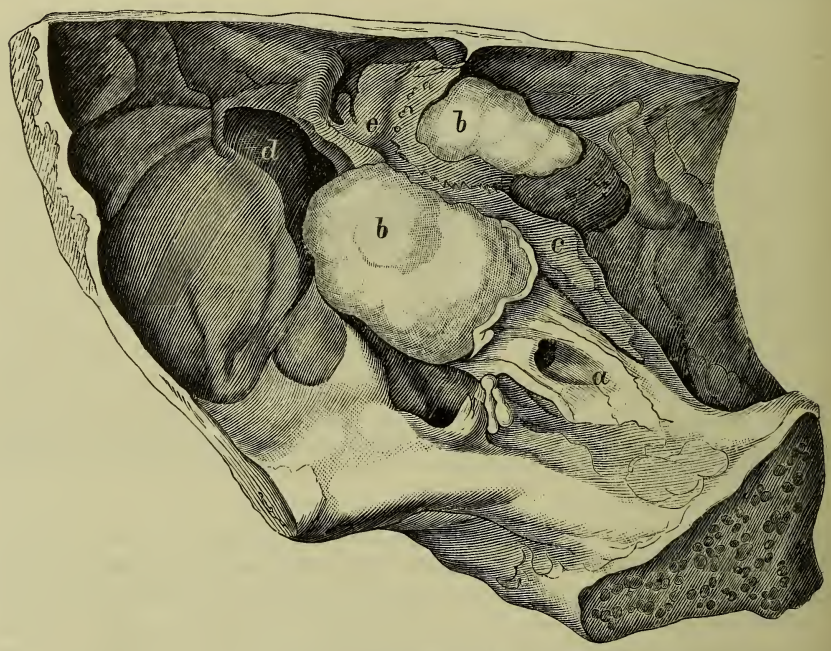

Fig. 92. Cholesteatoma ossis petrosi.
a Porus acusticus internus. b b Drusig prominirende Theile der den Knochen durchsetzenden Geschwulst. c Crista ossis petrosi. d Sulcus transversus.

in den natürlichen Höhlen, am häufigsten im Antrum mastoideum, aber auch in Paukenhöhle, Gehörgang, oder in durch Druckusur erweiterten oder neugebildeten Hohlräumen im Schläfenbein vorfinden. Auf diese Weise kann das ganze Schläfenbein durchsetzt und zerstört sein. Der Schädelgrund und die Hirnsinus, besonders der Sinus transversus können perforirt werden (Fig. 91). Ist der Schädelgrund perforirt, so kann die Oberfläche der Geschwulst nach Abziehen der meist verdickten Dura mater, die gewöhnlich sehr lange Widerstand leistet und gegen das Gehirn höckrig hervorgebaucht sein kann, drusig prominirend erscheinen (Fig. 92) oder mit knollenförmigen Ausläufern. Nach Entfernung der Geschwulst wird eine grosse Excavation im Knochen sichtbar, in welcher

nicht allein der ganze Warzenfortsatz, der Gehörgang und die Paukenhöhle, sondern auch die Pyramide mit dem Labyrinth aufgegangen sein kann. Diese Excavation entsteht in vielen Fällen durch einfache Usur und ist dann ausgekleidet von einer glatten, aus Epidermis bestehenden Membran, in andern gleichzeitig durch Usur und rareficirende Ostitis. Wo sich letztere findet, ist sie wohl stets als ein secundärer Vorgang aufzufassen, der durch den entzündlichen Reiz der Zersetzungsproducte der stagnirenden Epidermismassen herbeigeführt wird. In weniger entwickelten Fällen ist das Verhältniss nicht selten so, dass die im Warzenfortsatz entstandene Geschwulst die obere-hintere Wand des Gehörgangs usurirt und eine grössere Knochenhöhle herbeigeführt hat, ohne dass das Trommelfell durchlöchert ist (Fig. 93). Durch Druck auf die Umgebung bei ihrem Wachsthum, durch peripherische Anlagerung und beim Aufquellen, ferner durch Retention und Resorption der bei ihrem Zerfall oder nebenher gebildeten Secretions- und Zersetzungsproducte können sehr ernste Erkrankungen, oft sogar der Tod folgen (eitrige Sinusthrombose mit Pyämie, Meningitis, Hirnabscess).

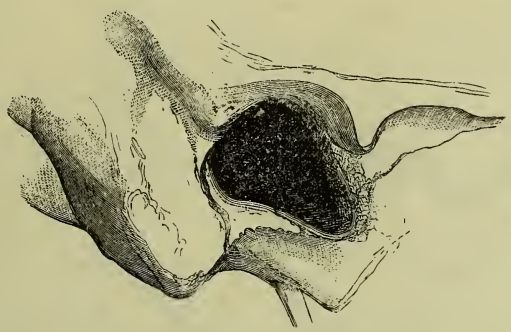

Fig. 93. Usur des äusseren Gehörganges durch Cholesteatom.

Die glatten polygonalen Zellen, welche den Haupttheil dieser Massen und der ganzen Geschwulst zu bilden pflegen, übertreffen die normalen Pflasterepitelien der Mittelohrschleimhaut an Grösse erheblich (um das Dreifache und mehr 0,02—0,03 mm Durchmesser) und sind den Epidermiszellen vollkommen ähnlich. Die anscheinend fehlenden Kerne (Buhl) treten nach Imbibition mit ammoniakalischer Carminlösung deutlich hervor (Lucae). Zwischen den Zellen finden sich sehr häufig Cholestearin, Fettkörner, Spaltpilze, mitunter Pilzfäden. Woher jene grossen platten Zellen stammen, ist mehrfach discutirt worden. Lucae hält die Granulationen für den Keimboden der Epidermiszellen, deren ältere Schichten sich fortdauernd abstossen und allmälig in der Höhle des Mittelohres ansammeln. Derselbe betrachtet deshalb auch die Entfernung der Granulationen als die Hauptaufgabe der Therapie. v. Tröltsch hat zuweilen auch in der normalen Auskleidung des Antrum mastoideum ähnliche riesig grosse, flache Zellen gefunden, welche den Hornplatten der äussern Haut weit näher stehen als dem Plattenepitel der Paukenhöhle, am häufigsten aber bei Eiteransammlungen in dieser Höhle und kann es daher nach ihm sehr wohl möglich sein, dass bei pathologischer Reizung und Druck, welcher von der

peripherisch wachsenden Anhäufung auf die Wände ausgeübt wird, deren epiteliales Oberflächenproduct sich in ganz besonderer Weise entwickelt und gestaltet. (Lehrbuch 7. Auflage. S. 493.) Thatsächlich nimmt das Paukenepitel im Laufe chronischer eitriger Entzündungen mit Trommelfelldefecten häufig eine vollkommen oberhautartige Beschaffenheit (Rete Malpighii, Epidermis) an. Wendt sieht das Wesen des sogenannten Cholesteatoms des Schläfenbeins in einer Art von desquamativer Entzündung der Schleimhaut des Mittelohres (mit und ohne Perforation des Trommelfells vorkommend), deren Epitel während oder nach chronisch entzündlichen Processen mit Trommelfelldefecten eine epidermisartige Beschaffenheit annimmt unter Bildung eines Rete Malpighii. Das in veränderter Form und

Fig. 94. Usur durch Cholesteatom.

a ist ein grosses Loch in der hintern Gehörgangswand, das in eine wallnussgrosse, übrigens vollständig abgeschlossene Höhle in der Pars mastoidea führt, mit vollkommen glatten und soliden Wandungen. b ist der Zugang zur Paukenhöhle. Am Sinus transversus ist eine durchscheinend dünne Knochenstelle.

Menge fort und fort gebildete Epitel häufe sich in concentrischer Schichtung an und erfülle die Knochenhöhle. Wo ein centraler Eiterkern gefunden wird, passt diese Erklärung der Entstehung der Geschwulst nicht, oder man müsste nachweisen können, dass derselbe nichts ist, als verkäster Detritus früherer Epidermisschichten (v. Tröltsch).

Nach Heinecke (chirurg. Krankheiten des Kopfes S. 155) sind auch die in der Dura mater vorkommenden congenitalen Dermoidcysten im Felsenbein, die über der Incisura occipito-mastoidea und über dem Meatus auditorius externus vorkommen, mit Cholesteatom verwechselt worden, von denen sie sich dadurch unterscheiden, dass sie Haare enthalten. Sie wachsen langsam und können, wenn sie klein sind, lange latent bleiben, sollen aber auch theils in die Paukenhöhle perforirend Mittelohrentzündung, theils in die Schädel-

höhle perforirend eitrige Meningitis hervorrufen können. In der ohrenärztlichen Literatur findet sich bisher nichts über solche Dermoidcysten ausser einigen von Toynbee und Hinton mitgetheilten Fällen, welche den Warzenfortsatz betreffen (s. § 62).

Aetiologie. Die gewöhnlichste Ursache des Cholesteatoms ist eitrige Entzündung der Paukenhöhle mit polypösen Granulationen und Eiterretention im Mittelohr. Warum es hierbei bald nur zur Verkäsung des zurückgehaltenen Eiters, bald zur Wucherung von Epitel kommt, ist unbekannt. Auffallend häufig finden wir bei scrofulösen und tuberculösen Individuen die Cholesteatombildung, vielleicht nur deshalb, weil solche zu chronischen Eiterungsprocessen im Mittelohr überhaupt besonders disponirt sind. Die Behauptung von Buhl, dass das Cholesteatom fast immer congenital sei, widerspricht den klinischen Erfahrungen direct. In den seltenen Fällen, wo Cholesteatom im Ohr gefunden ist ohne voraufgegangenen Eiterungsprocess und bei imperforirtem Trommelfell (Lucae u. A.), ist die Annahme einer selbständigen Neubildung, wie sie im Innern der Schädelhöhle auch sonst vorkommt, nicht von der Hand zu weisen. Hier kann die Entzündung des Ohres erst secundär von dem Neoplasma ausgehen.

Diagnose. Die Diagnose ist nur mit Sicherheit zu stellen, wenn sich die characteristischen, aus zwiebelartig geschichteter Epidermis bestehenden „Cholesteatommassen“ aus dem Ohre entleert haben. Dieselben entsprechen den äussersten Randschichten der Geschwulst, sind bald weiss und perlmutterglänzend, bald mehr bräunlich gelb, und haben oft die Gestalt eines Handschuhfingers. Zuweilen werden aber auch kugelrunde Geschwülste bis zur Grösse einer Erbse und von dem Glanze der Perlen[1]) entleert, wie ich sie (Archiv für Ohrenheilkunde VII. S. 304) beschrieben habe. Solche Entleerungen pflegen sich von Zeit zu Zeit zu wiederholen nach Wochen oder Monaten, selten erst nach Jahren, nachdem heftige Schmerzen, offenbar durch Quellung der Epidermis bedingt, und Fieber voraufgegangen sind. Haben solche Entleerungen nicht stattgefunden, was bei Cholesteatomen mit sehr ausgedehnten Zerstörungen im Knochen vorkommt, so kann die Diagnose erst post mortem klar werden, weil alle übrigen Symptome, unter denen permanenter Fötor der Otorrhoe am auffälligsten und constantesten ist, nichts Characteristisches bieten. So war es in einem Fall, der aus meiner Klinik publicirt ist (Archiv für Ohrenheilkunde XVII. S. 43, Fall Sachse, s. Fig. 92). Ist keine hochgradige Stenose des Gehörgangs vorhanden, so dass überhaupt noch ein genauer Einblick in die Tiefe möglich ist, so kann für den in der Otoscopie geübten Arzt das zeitweilige Sichtbarsein von Epidermislamellen innerhalb der Paukenhöhle, die nur ein kleines Stück über den Rand des Trommelfelldefectes hervorlugen, schon hinreichen, um bei unheilbarer Mittelohreiterung den Grund derselben in Cholesteatom zu vermuthen, besonders bei häufig wiederkehrenden Hirnreizungssymptomen und ohne äussern Grund sich öfters wiederholenden schmerzhaften Entzündungen im Ohr. Die Fistelöffnung im Gehörgang, in der nach

[1]) Politzer, der solche perlartigen Kugeln auch gefunden hat (Lehrbuch. II. S. 516) vermuthet, dass dieselben aus den schlauchförmigen Drüsen der Paukenschleimhaut entstehen, deren Oeffnung durch Druck verwachsen war.

Durchbruch der hintern obern Wand desselben Theile der Geschwulst zu Tage treten können, wird bei der Verengerung des Gehörgangs leicht übersehen, oder die bis zum Abschluss des Gehörgangs gediehene Vorwölbung der hintern Wand wird für einen einfachen Senkungsabscess gehalten. Der Warzenfortsatz zeigt sich häufig aufgetrieben ohne Entzündung der Weichtheile und ohne Druckschmerz. Trotzdem können bereits grössere Defecte in der Corticalis desselben bestehen, die sich bei der sorgfältigsten Palpation der Diagnose vollständig entziehen. Zuweilen ist der von der Geschwulst zerstörte Warzenfortsatz in eine ganz homogene speckartige oder käseartige Masse [1]) verwandelt, die bei der Betastung des äusserlich unveränderten Hauptüberzuges eine Elasticität erkennen lässt und dem Unkundigen einen einfachen Abscess in dieser Gegend vortäuschen kann. In andern Fällen wieder findet sich der Knochen bei äusserlich ganz unveränderter Beschaffenheit in seiner Corticalis durch Hyperostose enorm verdickt, so dass man 2 cm und mehr sehr harten Knochen zu durchmeisseln hat, ehe man auf das Cholesteatom kommt. Ob die Geschwulst auf das Mittelohr beschränkt ist, oder schon das innere Ohr mit betrifft, lässt sich, wo die Erkrankung einseitig ist, aus der Stimmgabelprüfung entnehmen.

Prognose. Jeder Fall von Cholesteatom ist als ein das Leben bedrohender zu betrachten. Das Cholesteatom kann nach relativ geringfügigen monitorischen Symptomen, auch bei geringer Grösse der Retentionsgeschwulst und bei kräftigen, sonst gesunden Menschen unerwartet schnell durch Sinusphlebitis, Meningitis oder Hirnabscess zum Tode führen. Eintritt von zeitweise exacerbirenden einseitigen Kopfschmerzen, Eingenommenheit des Kopfes, Schwindel, deuten die Gefahr an, dazu gesellen sich bald andere Gehirnerscheinungen oder pyämisches Fieber. Indessen können auch Hirnsymptome sehr bedrohlicher Art und hohes Fieber nach spontaner oder künstlicher Entfernung der Cholesteatommassen noch wieder verschwinden, um erst nach längerer oder kürzerer Frist wiederzukehren, während welcher sich die Desquamationsproducte wieder angesammelt haben. Selbst bei sehr ausgedehnten Zerstörungen im Knochen kann das Cholesteatom, sogar wenn es bereits zu einem Hirnabscess geführt hat, wenig beunruhigende Symptome machen. Bestehen schon Cerebralsymptome und ist Fieber vorhanden, sollte niemals eine ambulatorische Behandlung solcher Fälle unternommen werden. Das Gefährliche des Zustandes liegt wohl hauptsächlich in der Retention der bei dem Zerfall der Geschwulst entstehenden und nebenher fötiden Secretionsproducte.

Therapie. Wo die Entfernung der Cholesteatommassen auf den natürlichen Wegen möglich ist, soll dies zunächst versucht werden. Dies geschieht nach vorhergegangener Lockerung und Erweichung der Massen durch alkalische Lösungen, durch Ausspritzung vom Gehörgang und von der Tuba aus, mit Zuhülfenahme von Sonde und Pinzette. Füllen polypöse Granulationen den Gehörgang oder die Paukenhöhle aus, so müssen diese vorher entfernt werden. Besteht eine Senkung des Hautüberzuges der obern Gehörgangswand, so ist genau zu untersuchen, ob schon eine Fistelöffnung in derselben vorhanden ist, durch die man

[1]) Krukenberg, Jahrbücher der ambulatorischen Klinik zu Halle. II. Bd. S. 222. 1834.

oft mit der entsprechend gekrümmten Sonde durch eine Lücke in der hintern Gehörgangswand nach dem Warzenfortsatz gelangt. Diesen Weg kann man nach genügender Dilatation der Hautfistel benutzen, um den Warzenfortsatz vom Gehörgang aus auszulöffeln und durch eine gekrümmte Canüle (s. § 61) zu irrigiren. Dies schafft fast immer nur temporäre Hülfe, weil ein Theil der Geschwulstmasse dabei zurückbleibt. Wirkliche Heilung ist in solchem Falle nur dadurch zu erzielen, dass man das Antrum mastoideum von aussen eröffnet und sehr lange offen erhält. Die Operation bietet hierbei sehr geringe Schwierigkeit, wenn sich die Corticalis schon perforirt oder schalenförmig verdünnt ergiebt, in andern Fällen erhebliche Schwierigkeit, wenn die Corticalis durch Hyperostose verdickt ist. Dies lässt sich vor der Operation nicht bestimmt voraussehen, sondern ergiebt sich erst im Laufe derselben. (Methode und Nachbehandlung der Operation s. § 65.) Das Auftreten von wiederholten Schüttelfrösten darf nicht entmuthigen, die Operation zu unternehmen, weil mich die Erfahrung gelehrt hat, dass trotzdem das Leben durch dieselbe erhalten werden kann.

c. Maligne Tumoren.

Die Zahl der Fälle, wo durch die Beobachtung bei Lebzeiten und den Sectionsbefund erwiesen werden konnte, dass maligne Tumoren von der Paukenhöhle ihren Ausgang nahmen, ist sehr klein. Viel häufiger greifen maligne Tumoren der Parotis, der Highmorshöhle oder anderer benachbarter Theile erst secundär auf das Gehörorgan über, oder der Tumor geht von der Schädelbasis [1]) resp. der Dura mater aus, durchwächst und zerstört das Gehörorgan. Auch vom Epiteliom der Ohrmuschel und deren Umgebung ist allgemein bekannt und schon oben S. 106 angeführt, dass es zu einer in die Tiefe fortschreitenden Destruction des mittleren und inneren Ohres führen kann.

Toynbee theilte unter der Bezeichnung „malignant disease of the ear“ in seinem Lehrbuch fünf Fälle, davon zwei aus eigner und drei Fälle aus fremder Praxis, nebst Sectionsberichten mit, die jedenfalls maligne Tumoren betreffen, deren Ausgang von der Schleimhaut der Paukenhöhle aber, wie Toynbee ihn annimmt, keineswegs erwiesen ist. In allen Fällen bestand Facialisparalyse und eine ausgedehnte Zerstörung des Knochens, besonders auch der Pars squamosa. Die das Ohr umgebende Geschwulst, auf die Toynbee für die Diagnose des malignen Tumors besonderes Gewicht legt, ist nicht von entscheidender Bedeutung, weil sie in ganz ähnlicher Weise bei einfacher Caries necrotica oft genug vorkommt und wieder verschwinden kann. Der Tod erfolgte bei diesen fünf Fällen von Toynbee dreimal durch Hirndruck, in Verbindung mit Marasmus, zweimal durch eitrige Basilarmeningitis. Welcher Art die Tumoren gewesen sind, ist aus den histologischen Angaben Toynbee's nicht zu erkennen. Die seitdem

---

[1]) Türck, Mittheilungen über Krankheiten der Gehirnnerven. Zeitschr. d. k. k. Ges. der Aerzte zu Wien. 1855. Sept. u. Okt., auch „Klinik der Krankheiten des Kehlkopfes“. Wien 1866. S. 437 Anm. — Gerhard, Carcinom der Schädelbasis. Jenaer Zeitschr. I, 4. (Referat im Arch. f. Ohrenheilkde. IX. S. 215 Anm.).

mitgetheilten Fälle beziehen sich auf Epitelialkrebs und Sarcom (Rundzellen und Spindelzellensarcom, Osteosarcom). In dem von mir im Archiv für Ohrenheilkunde IX. S. 208 beschriebenen Falle ging das Epiteliom sicher nicht vom Gehörgange aus, denn dieser war anfangs vollkommen intact und das erste objective Symptom waren häufig wiederkehrende Blutungen aus der Paukenhöhle. Langjährige Paukeneiterung war vorhergegangen. Erst später traten Schmerzen, Anschwellung und Zerstörung der Weichtheile in der Umgebung des Ohres, Facialisparalyse hinzu. Tod durch Marasmus nach circa ein-

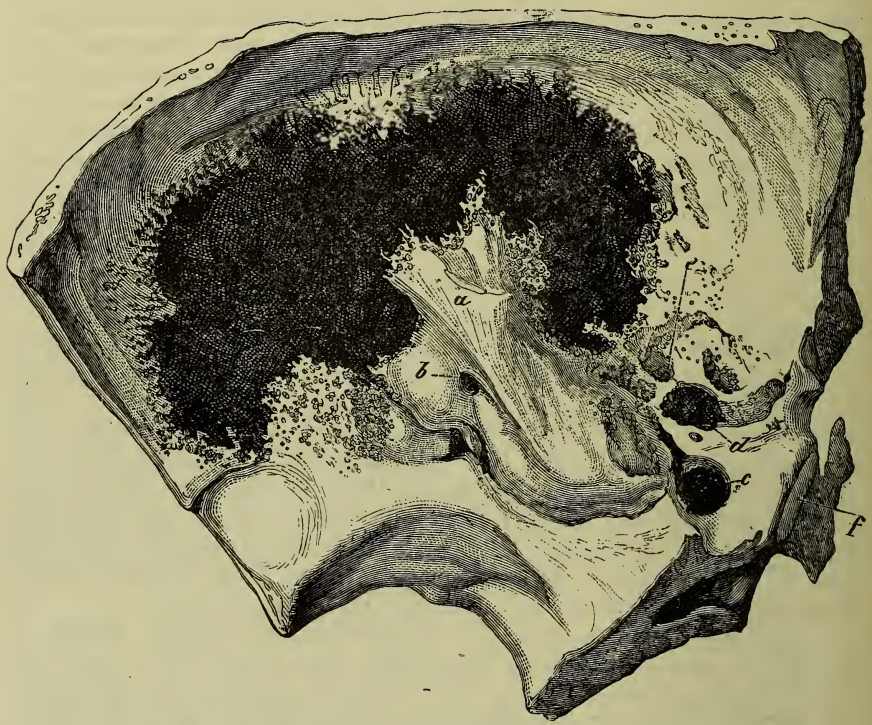

Fig. 95. Zerstörung durch Epitelialkrebs des Mittelohres.
a Medianer Rest der Pars petrosa. b Porus acusticus internus. c Foramen lacerum ant. d For. ovale, um das Doppelte vergrössert. e For. spinosum. f Keilbeinhöhle.

jähriger Dauer der Krebsaffection. Die Ausdehnung der Zerstörung des Schläfenbeins in diesem Falle zeigt Fig. 95. Aehnlich war der Verlauf in fünf andern von mir seitdem erlebten Fällen, die alle Personen in den fünfziger Jahren betrafen mit Ausnahme einer Frau von 38 Jahren. Stets war langjährige Otorrhoe vorhergegangen. Es lag deshalb nahe anzunehmen, dass zwischen dem chronisch entzündlichen Processe im Mittelohr und der Entwicklung des Epitelialkrebses ein ursächlicher Zusammenhang bestand, da wir von andern Körpertheilen bestimmt wissen, dass chronisch entzündliche Gewebsveränderungen sich als Basis für den Epitelialkrebs erwiesen [1]). Indessen stehen

[1]) Thiersch, Der Epitelialkrebs. S. 13.

dieser Annahme andrerseits publicirte Fälle gegenüber, wo der Krebs des Mittelohres ein zuvor anscheinend gesundes Gehörorgan befiel. Ein derartiger Fall, eine Frau von sechsundfünfzig Jahren betreffend, ist auch von Billroth (Archiv für klinische Chirurgie X. § 67) mitgetheilt, wo das erste Symptom Jucken im Ohr war, erst ein Jahr später bei beginnender Ulceration Ausfluss aus dem Ohre bemerkt wurde, und dann erst Schmerzen und Anschwellung in der Umgebung folgten.

In dem ersten von mir beobachteten Falle waren die gleichseitigen Cervicaldrüsen und Lymphdrüsen in der Parotis secundär krebsig entartet, dagegen in innern Organen, wie in der Regel beim Epitelialkrebs, keine metastatischen Geschwülste. In andern Fällen waren anfangs weder die Nacken- noch Cervical- noch Submaxillardrüsen angeschwollen.

Die Diagnose kann nur mit Sicherheit gestellt werden aus dem histologischen Befunde in den aus dem Gehörgang entnommenen Wucherungen. Alle übrigen Zeichen sind trügerisch, und Verwechslungen mit einfacher Caries necrotica kommen bei der Aehnlichkeit der Krankheitserscheinungen gewiss häufiger vor. Wo die erste microscopische Untersuchung nicht gleich ein positives Resultat ergiebt, muss sie mit andern Theilen der wuchernden Granulationen wiederholt werden. Suspect sind stets starke Blutungsneigung und auffällig schnelles Nachwuchern der Granulationen nach ihrer Abtragung. Von gewöhnlichen Polypen sind die bei Epitelialkrebs in den Gehörgang vorwuchernden Granulationen dadurch unterschieden, dass sie nie gestielt sind, sondern mit breiter Basis auf den Wänden desselben aufsitzen.

Ob Sarcom (Rundzellen- und Spindelzellensarcom) von der Paukenhöhle, etwa von der periostealen Bindegewebsschicht ihrer Schleimhaut ausgehend, vorkommt, ist nicht sicher festgestellt. Es entwickelt sich wahrscheinlicher stets von der Dura mater aus, und wuchert dann in die Paukenhöhle hinein und von dort nach aussen in den Gehörgang. Es ist fast nur bei Kindern, und zwar bei bisher ganz gesunden und kräftigen, beobachtet. Der Beginn kann ganz schmerzlos sein, und die ersten Zeichen sehr unscheinbar. Etwas seröser Ausfluss aus dem Ohr, dann leicht blutende Wucherungen von blauröthlicher Farbe, gewöhnlichen Granulationswucherungen täuschend ähnlich, die aber rapide nachwachsen nach der Entfernung, wie bei Epitelialkrebs. Die Umgebung des Ohres, Parotisgegend und Warzengegend, auch die seitliche Halsgegend unter der Muschel schwellen an, es bilden sich grosse Knoten wie Drüsenpackete, die Fluctuationsgefühl geben. Der Verlauf ist schneller wie bei Epitelialkrebs, durchschnittlich in 6 bis 8 Monaten. Symptome von Hirndruck, Kopfschmerzen, Convulsionen gehen dem Tode voraus. Die Diagnose kann ebenfalls nur sicher gestellt werden durch microscopische Untersuchung von Theilen der Wucherungen im Ohr.

Therapie. Jeder operative Eingriff ist bei einem malignen Tumor, der aus dem Mittelohr herauswächst, zu unterlassen. Er kann nur dazu führen, den Tod zu beschleunigen. Auch jede Aetzung der Wucherungen im Gehörgang ist zu widerrathen, weil sie nur dazu dient, das schnelle Wuchern der Geschwulst zu befördern. Das Bestreuen derselben mit Pulv. Sabinae und Alumen ust. āā. schien in einem aus der Klinik von Lucae publicirten Falle von Epitelialkrebs das

Wuchern der Geschwulst auf längere Zeit zu sistiren. Die Beschränkung der jauchigen Eiterung durch desinficirende Mittel und Linderung der Schmerzen durch subcutane Injection von Morphium sind die einzig mögliche Hülfeleistung in dem langen, qualvollen Leiden.

§ 37. Neurosen.

a. Neuralgia tympanica (Otalgia nervosa [Malatides], Spasmus otalgicus [Friedr. Hofmann], Neuralgia otica [Romberg], Nervöser Ohrenschmerz, Otitis spuria etc.).

Der nervöse Ohrenschmerz kommt im Verhältniss zum entzündlichen Ohrenschmerz selten vor (1,8 %). Der Sitz scheint vorzugsweise im Plexus tympanicus zu sein (Trigeminus, glossopharyngeus), jedenfalls nicht in der Chorda tympani, wie Beck vermuthete. Rau sah in seltenen Ausnahmefällen den Ausgang der Neuralgie von den aus dem Plexus cervicalis entspringenden Nerven der Ohrmuschel. In einem ausserordentlich hartnäckigen Falle sah ich die Bahn des N. auricularis magnus ausschliesslich befallen.

Aetiologie. Die häufigste Ursache, etwa in der Hälfte aller Fälle vorliegend, ist ein cariöser Backzahn, der spontan nicht schmerzhaft zu sein braucht. Diese Ursache nervöser Otalgie war schon den älteren Aerzten bekannt (Valsalva, Nuck u. A.). Carabelli[1]) hatte behauptet, dass es immer ein unterer Backzahn sei. Dies ist später als irrthümlich erkannt worden. Mit der Extraction des cariösen Zahns verschwindet der Ohrschmerz, auch wenn er Monate lang gedauert hatte, nicht selten augenblicklich und dauernd. Auch die Tödtung des Zahnnerven (Hubert-Valleroux, Essai etc. S. 178) und Füllen des Zahnes kann zur Heilung genügen. Wo die Entfernung eines oder auch wohl mehrerer cariöser Backzähne nichts nutzt, muss man anderen Ursachen nachforschen. Als solche sind bekannt: Anämie, Rachengeschwüre (syphilitische, diphtheritische mit Gaumenlähmung ohne Entzündung im Ohr), Angina tonsillaris, erschwerter Durchbruch des Weisheitszahnes, Hysterie, Malaria, Rheumatismus (besonders des Kiefergelenks), Menstruationsanomalien, cerebrale Erkrankungen, scrofulöse Adenitis colli (Orne-Green), Ulceration der Epiglottis (Gerhard[2]).

In einem von mir gesehenen Falle (Poliklinik 1878. Februar) überdauerte die Otalgie die Heilung des Ulcus an der Epiglottis. Bei der rhinoscopischen Untersuchung zeigten sich dann mehrere Erosionsgeschwüre auf der hintern Schlundwand. Weder Tuberculose noch Syphilis war nachweisbar. De Rossi (Le malatie del orecchio. S. 599) erwähnt Fälle von Otalgie bei Epiteliom des Kehlkopfes, bei chronischer Laryngitis mit Verdickung der Stimmbänder, bei Strictur des Oesophagus nach Geschwüren. — Nach Richard (Thèse. Paris 1878) ist irradiirter Ohrschmerz eines der frühesten Symptome bei Epitelialkrebs der Zunge, vermittelt durch die Bahnen des N. lingualis und der Chorda tympani. Jarjavay (Wien. med. Wochenschr. 22. Febr. 1868) beobachtete ihn regelmässig nach Aetzung einer partiell excidirten Ranula.

Die Neuralgie ist fast immer einseitig, wenn nicht etwa die Ursache in dem erschwerten, gleichzeitigen Durchbruch beider Weisheitszähne oder in Rachengeschwüren liegt. In allen anderen Fällen

[1]) Verhandl. d. k. k. Ges. der Aerzte in Wien. 1842. S. 26.
[2]) Virchow's Arch. Bd. 27. S. 70.

von Doppelseitigkeit vermeintlicher Neuralgie handelt es sich um eine noch latente, entzündliche Ursache der Schmerzen.

Die Anfälle sind typisch oder atypisch. Der Schmerz erreicht schnell einen hohen Grad und kann ebenso schnell plötzlich wieder aufhören. Constant tritt der Schmerz im Ohre auf, strahlt aber von da mehr oder minder in die übrigen Aeste des Trigeminus aus, besonders in die N. maxillares superiores und inferiores, supraorbitalis, infraorbitalis, temporalis. Die Austrittstellen dieser Nerven sind zuweilen auf Druck schmerzhaft, doch ruft dieser Druck den eigenthümlichen Schmerzanfall im Ohre nicht hervor. Während des Anfalls besteht gesteigerte Empfindlichkeit gegen Geräusche, Lichtscheu, Thränenfluss, Zuckungen der Augenlider und anderer Muskeln der entsprechenden Gesichtshälfte. Der Kopf bleibt in der Regel kühl, die Haut blass, doch sah ich auch dunkle Röthe der Ohrmuschel mit erheblicher localer Temperatursteigerung (vasomotorische Neurose), ohne dass gleichzeitig im Gehörgang und Trommelfell eine Hyperämie bestand. Bei heftigeren Formen kann Wochen und Monate lang Schlaflosigkeit mit ihren Folgen für die Ernährung eintreten. Während des Anfalls besteht zuweilen Ohrensausen, aber nicht constant. (Nach Itard fast stets, nach Eulenburg niemals.) Das Hörvermögen kann normal bleiben, findet sich aber auch öfters, besonders in den schwereren, länger anhaltenden Formen, erheblich, aber vorübergehend herabgesetzt. Ob dies auf eine Parese des Acusticus bezogen werden darf oder von anderen zufälligen Complicationen abhängig ist, ist unbekannt.

Die Diagnose beruht auf der Exclusion aller objectiven Entzündungserscheinungen in dem Gehörorgan durch wiederholte Untersuchung. Letzteres ist zu betonen, weil sich manches anfangs für Neuralgie gehaltene Leiden nachträglich als Entzündung entpuppt. Wer das Ohr nicht genau untersuchen kann, wird die Neuralgie häufiger diagnosticiren, als sie wirklich vorkommt. Sogar bei Fremdkörpern im Gehörgang, die das Trommelfell berührten, sah ich diesen diagnostischen Irrthum. Doch ist die Neuralgie keineswegs so selten, wie es nach den Angaben einzelner Autoren (Kramer, Rau, Wilde) scheinen könnte. Selbst bei einigen der neuesten Autoren wird die Krankheit kaum erwähnt. In den statist. Berichten meiner Poliklinik sind innerhalb zwanzig Jahren 117 Fälle notirt.

Steht die Diagnose Neuralgie fest, so kommt es auf Eruirung der Ursache derselben an, weil hiervon die Bestimmung der Therapie abhängt. Nicht immer gelingt es bei der ersten Untersuchung, die Ursache mit Bestimmtheit zu ergründen. So können bei der atypischen Form, die schon Monate lang besteht, zwar cariöse Backzähne an der entsprechenden Seite vorhanden sein, die beim Eingehen mit der Sonde sehr schmerzhaft sind, und doch liegt die Ursache nicht in der Zahncaries, wie sich erst nach der vergeblichen Extraction der erkrankten Zähne ergiebt.

Prognose ist im Allgemeinen günstig, am besten bei der typischen Form. Sonst kommt es öfter zu einem sehr protrahirten Verlauf. Mitunter wird spontane Heilung beobachtet. Ungünstig ist die Prognose nur bei den aus cerebraler Ursache vorkommenden Formen, die meist als Theilerscheinung einer Trigeminusneuralgie vorkommen.

Therapie muss gegen die Ursache gerichtet sein. Die Ent-

fernung cariöser Backzähne ist das am häufigsten nothwendige und hülfreiche Mittel. Sonst haben sich bewährt bei frischen Otalgien in typischer oder atypischer Form Chininum sulfuricum, und wenn dies erfolglos blieb, Solutio Fowleri; in hartnäckigen oder veralteten Fällen, auch ohne Verdacht auf Syphilis Jodkalium, bei ausgesprochener Anämie Ferrum carbonicum (0,3 pro dosi) (Hutchinson), bei rheumatischer Ursache Natron salicylicum (0,5 pro dosi viermal täglich). Die grosse Zahl der sonst empfohlenen localen und innerlichen Heilmittel lässt darauf schliessen, dass viele Fälle sehr hartnäckig sind.

Als Linderungsmittel für den Anfall selbst ist die subcutane Morphiuminjection das beste. Die besonders früher beliebte Inanspruchnahme des Gehörgangs als Applicationsstelle für narcotische und reizende Lösungen ist nicht empfehlenswerth, weil dadurch die Gehörgangsauskleidung macerirt wird und leicht Entzündungen erzeugt werden können.

Itard empfahl Dünste von verdünntem Liq. Hofmanni (10 gr auf 25 gr Wasser), Rau die Einträufelung einer erwärmten Lösung von 20 Tropfen Chloroform auf 30 gr Mandelöl. Giampietro (Trattato S. 226) 4 Tropfen einer Lösung von Aconitin 0,06 in 4,0 Glycerin.

Auch die Hautreize, in der Gegend des Warzenfortsatzes applicirt, sind empfohlen, in Gestalt der Dämpfe kochenden Wassers (Dzondi), der Vesicatore (Valleix), spirituöser Einreibungen.

Wo alle andern Mittel fehlschlagen, soll die galvanische Reizung des Ohres Heilung gebracht haben. Eine Otalgie von vierzehnjähriger Dauer mit Röthung der Ohrmuschel im Anfall (vasomotorische Neurose) sah Marian[1]) nach sechsmaliger Anwendung des constanten Stromes (Kathode am Sympathicus, Anode im Gehörgang des afficirten Ohres) verschwinden (dauernd?), nach erfolglosem Gebrauch des Chinins. — Von operativen Mitteln hat die Exstirpation von Neuromen in der Nähe des Ohres nach Eulenburg in manchen Fällen Heilung gebracht. Schon bei Itard ist ein solcher Fall von Otalgie beschrieben, wo der Anfall hervorgerufen oder doch gesteigert wurde durch Druck auf eine kleine Geschwulst hinter dem Ohre unter dem Proc. mastoideus (Neurom?). Bei Neuralgie des N. auriculotemporalis hat Hyrtl[2]) die Durchschneidung dieses Nerven empfohlen, nach vergeblicher Anwendung interner Mittel. „Ein zwischen Tragus des äussern Ohres und Condylus maxillae senkrecht eingestochenes Bistouri wird durch Senken seiner Spitze auf drei Linien den Nerv mit Sicherheit entzweien.“

b. Klonische Spasmen der Paukenhöhlenmuskel.

Dass klonische Spasmen am M. tensor tympani vorkommen, habe ich durch eine im Archiv für Ohrenheilkunde Bd. II. S. 4. 1867 mitgetheilte Beobachtung zuerst constatirt. Am Trommelfell sah man jedesmal gleichzeitig mit einem lauten, auf grössere Distanz hörbaren knackenden Geräusch eine plötzliche Einwärtsziehung (stärkere Anspannung), die im centralen Theil und dem hinter dem Hammer-

[1]) Arch. f. Ohrenheilkde. XVII. S. 89.
[2]) Topogr. Anatomie. 1857. Bd. I. S. 275.

griff gelegenen Segment bemerkbar, am meisten aber dicht unter dem Ende des Hammergriffes sichtbar war. Geräusch und Einziehung wiederholten sich mehrmals schnell hinter einander, um dann nach kurzer Pause wiederzukehren. Schlingbewegung blieb ohne Einfluss auf das Geräusch; dagegen sah man die Gaumenklappe sich unwillkürlich und synchronisch mit dem Geräusche schnell hintereinander heben. Eine Reihe ähnlicher Beobachtungen ist seitdem von anderen Autoren publicirt worden. Ein von Leudet in der Pariser Academie der Wissenschaften (Sitzung vom 31. Mai 1869) sehr genau mitgetheilter Fall, der mit Neuralgie des N. maxillaris superior und mimischem Gesichtskrampf complicirt war, gab Veranlassung zu der irrigen Annahme, dass von ihm die erste Beobachtung von Tensorkrampf gemacht sei, daher die bei einigen französischen Autoren vorkommende Bezeichnung „Leudet'sches Geräusch" für jenes eigenthümliche Knacken im Ohr, welches mit dem Tensorkrampf verbunden sein kann. In den meisten Fällen bestanden synchronische Mitbewegungen des Gaumensegels (durch Krampf des Tensor veli palatini), auch der Kehlkopfmuskeln (Boeck, Küpper); doch liegen auch schon eine Reihe von Beobachtungen vor, wo die Spasmen im Tensor tympani völlig isolirt auftraten. In dem von Blau mitgetheilten Fall fehlte jedes subjective und objective Geräusch dabei. Bürkner glaubt einen reflectorischen klonischen Krampf durch den Reiz beim Catheterismus tubae beobachtet zu haben. Politzer constatirte, dass während der Tensorspasmen die Hörweite abnimmt, tiefe Töne gedämpft und undeutlich werden, und dass hohe Töne um beiläufig einviertel Ton in die Höhe gehen.

Sehr wahrscheinlich kommen auch klonische Spasmen des M. stapidius vor. Die Diagnose ist aber hier nicht zu sichern durch sichtbare Bewegungen am Trommelfell. Sie scheinen sich zu äussern durch ein rasches Hämmern im Ohr (wie Schnurren eines Spinnrades oder wie das Geräusch beim Aufziehen einer Wanduhr), das Minuten oder Stunden lang fortdauern und auch bei der Auscultation des Ohres objectiv wahrnehmbar sein soll.

Beobachtungsfähige Leute gaben an, neben diesem Hämmern noch ein subjectives Ohrensausen zu empfinden. Besteht gleichzeitig allgemeiner mimischer Gesichtskrampf, wie in dem Fall von Wreden, so gewinnt die Diagnose dadurch an Wahrscheinlichkeit, keineswegs aber an Sicherheit. Gestützt auf die von Lucae beobachtete Thatsache, dass durch willkürliche kräftige Contractionen des M. orbicularis palpebrarum auch Zuckungen des M. stapedius ausgelöst werden können, supponirte Gottstein in einem Fall von Blepharospasmus als Ursache eines mit demselben eintretenden Rauschens in beiden Ohren klonischen Krampf des Stapedius. Durch Druck auf den Warzenfortsatz war der Krampf zu sistiren.

Therapie. Zuweilen lindern Occlusion des Ohres und eine bestimmte Kopflage. Der innerliche Gebrauch von Nervinis und Antispasmodicis ist meist erfolglos. Durch den constanten galvanischen Strom soll in einigen Fällen Heilung erzielt sein und ist derselbe deshalb zu versuchen; in den meisten Fällen trat auch nach längerer, consequenter Anwendung desselben kein Nachlass des Krampfes ein. Bei unheilbarem Tensorkrampf mit quälender Belästigung durch das

knackende Ohrgeräusch würde an den Versuch einer operativen Hülfe durch die Tenotomie zu denken sein, durch welche allerdings wahrscheinlich auch nur eine temporäre Beseitigung zu erwarten sein dürfte, weil die Sehnenenden wieder verwachsen.

Capitel VII.

Fremdkörper im Ohre.

§ 38. Vorkommen.

Als Fremdkörper im Ohr bezeichnen wir diejenigen festen Körper, welche von aussen in das Ohr gelangt sind, entweder durch Zufall oder durch Absicht. Alle diejenigen Bildungen, welche unter pathologischen Verhältnissen im Ohre selbst entstanden sind, wie Anhäufungen von Cerumen, Epidermis, Pilzen, Otolithen[1]), rechnen wir nicht dahin[2]). Vorzugsweise sind es Kinder, welche sich selbst oder ihren Genossen im Spiel die verschiedenartigsten Fremdkörper ins Ohr zu stecken pflegen. Bei Erwachsenen gelangen solche durch Zufall hinein oder werden zu Heilzwecken, meist wegen Zahnschmerzen oder krankhafter Erscheinungen im Ohre, hineingebracht. Der gewöhnliche Sitz ist der äussere Gehörgang; von dort gelangen sie in Folge ungeeigneter Extractionsversuche, bei denen entweder das Trommelfell zerrissen wurde oder durch eine bereits vorher vorhandene Perforation desselben, in die Paukenhöhle.

In die Tuba Eustachii gelangen Fremdkörper vom Schlunde aus selten, noch seltener von dort aus in die Paukenhöhle. Beispiele von Fremdkörpern in der Tuba sind von Fleischmann[3]), Wendt[4]) und Urbantschitsch[5]) mitgetheilt. Abgebrochene Sondenstücke werden durch Würgbewegungen und Erbrechen wieder aus der Tuba herausgeschafft. Kleinere und ganz dünne Körper können den Weg durch die Tuba hindurch in die Paukenhöhle machen, und schliesslich durch das Trommelfell im Gehörgang zum Vorschein kommen (Fall mit einem Haferrispenast von Urbantschitsch). Auch in umgekehrter Richtung sollen Fremdkörper wandern können vom Gehörgang durch das Mittelohr in den Schlund. Albers[6]) hat dies von einer Nähnadel beschrieben; die in den Gehörgang gerade eingedrungene Nadel soll bogenförmig gekrümmt wieder ausgebrochen sein. Spätere Beobachter haben Aehnliches nicht wieder erlebt, und ich bezweifle die Richtigkeit der Beobachtung.

---

[1]) Die ältere Literatur über die als „Otolithen" bezeichneten steinigen Concremente im Gehörgange findet sich bei Rau, Lehrbuch der Ohrenheilkunde. S. 368 Anm. 1.

[2]) Das Eindringen von geschmolzenen Metallen und von Projectilen in das Ohr ist unter Verletzungen (§ 16 u. § 18) erwähnt.

[3]) Lincke, Handbuch. II. S. 575.

[4]) Arch. f. Ohrenheilkde. IV. S. 149.

[5]) Berliner klin. Wochenschrift. 1878. S. 49.

[6]) Lincke's Sammlung auserlesener Abhandlungen. II. S. 182.

Eine vollständige Aufzählung der überhaupt vorkommenden Fremdkörper ist bei der grossen Mannigfaltigkeit derselben kaum möglich. Alle drei Naturreiche finden sich dabei vertreten; leblose und lebende Körper. Nur die häufiger wiederkehrenden mögen hier eine Erwähnung finden:

1) Aus dem Steinreich (Kieselsteine, Schieferstifte, Glasperlen, Metallkügelchen u. Metallknöpfe, Nadeln, Stahlperlen, Schwefel).
2) Aus dem Pflanzenreich (Bohnen, Erbsen, Linsen, Kirschkerne, Kaffeebohnen, Getreidekörner, Samenkörner, Johannisbrodkerne, Nussschalen, Holzstücke, Pflanzenwurzeln, Wattepfropfen, Stücke von Zwiebeln, Knoblauch, Ingwer, Kampher).
3) Aus dem Thierreich (lebende und todte Insekten, Fliegenlarven, Bettfedern, Muscheln, Schneckengehäuse, Perlen, Zähne, Bleistiftknöpfe von Horn, Speck).

Die von mir selbst am häufigsten gefundenen Fremdkörper waren Bohnen und Kieselsteine. Aus einer Zusammenstellung aller Fremdkörper, die mir im Laufe von 20 Jahren vorgekommen sind, ergab sich in Bezug auf die Häufigkeit des Vorkommens derselben, dass genau 1% der zur Untersuchung gelangten Ohrenkranken Fremdkörper hatten. Hierbei sind jedoch vergessene Watte- oder Papierpfröpfe in der Tiefe des Gehörgangs, Fliegenlarven und jene häufigen Fälle, in denen sich ein Fremdkörper als Kern eines fest obturirenden Cerumenpfropfes vorfand, nicht als solche gezählt worden.

§ 39. Symptome, Folgezustände und Diagnose.

Die meisten der ins Ohr gelangenden Fremdkörper sind von solcher Beschaffenheit, dass sie überhaupt keine auffälligen Symptome hervorbringen. Beispiele von Fremdkörpern, die sich lange Jahre im Ohre befanden, ohne dass der Träger eine Ahnung von ihrem Vorhandensein hatte, sind in Menge beobachtet. Ich selbst entfernte den Knopf eines Bleistiftes, der 10 Jahre lang im Ohre gelegen hatte, ohne dass er zu auffälligen Symptomen Veranlassung gegeben hätte. Nicht selten giebt erst die durch den Reiz des Fremdkörpers angeregte Hypersecretion des Cerumens, welche den Fremdkörper schon nach wenigen Stunden völlig eingehüllt haben kann, und zur Verstopfung des Gehörgangs führt, den Anlass zur Untersuchung des Ohres. Ausnahmsweise aber können bei reizbaren Individuen Fremdkörper im Gehörgang Veranlassung geben zu mannigfachen und schweren Symptomen [1]),

[1]) So berichtet Fabrizius v. Hilden von einem Mädchen, das durch eine 8 Jahre lang im linken Gehörgange steckende erbsengrosse Glaskugel an heftigen Schmerzen in der linken Seite des Kopfes und an einer mit heftigen Schmerzen abwechselnden Anästhesie der ganzen linken Körperhälfte, trocknem Husten, und 4—5 Jahre später an epileptiformen Anfällen und Atrophie des linken Armes gelitten hatte, und von ihm durch instrumentelle Entfernung der Glaskugel von allen jenen Erscheinungen dauernd geheilt wurde (Opera quae exstant omnia. Francofurti 1682. Centuria prima. Obs. IV. S. 15 u. 16). Ob es sich in diesem vielfach citirten Falle um die alleinigen Folgen des Fremdkörpers oder um die Folgen der im Laufe der Jahre von vier Chirurgen vergeblich angestellten Extractionsversuche, nach denen die heftigen, anhaltenden Kopfschmerzen erst eintraten, gehandelt haben mag, ist nicht mit Bestimmtheit zu sagen. Mir erscheint das Letztere wahrscheinlicher. Aus neuerer Zeit (Fr. Arnold, Bemerkungen

Neurosen, Krampfzuständen, Epilepsie. In der Regel treten solche ebenso wie fieberhafte Otitis erst ein, nachdem ungeschickte und erfolglose Extractionsversuche vorgenommen sind, die den Fremdkörper tiefer bis in die Paukenhöhle hineingestossen und Verletzungen im Ohre herbeigeführt haben, in Folge deren dann nicht allein das Ohr, sondern das Leben in Gefahr kommt. Selbst quellbare Körper wie Bohnen und Erbsen können nach meinen Erfahrungen viele Jahre lang im Gehörgange liegen, ohne dass die Träger davon eine Ahnung hatten, sofern nur unpassende Extractionsversuche und Einspritzungen von Wasser vermieden waren. Höchstens wurde nachträglich in solchen Fällen auf Befragen zugegeben, dass von Zeit zu Zeit ganz unbedeutende Schmerzen oder ein Druckgefühl im Ohr bestanden hätten. Das von Wernher (Handbuch der Chirurgie 1856. Bd. III b. S. 186) angeführte Symptom der Salivation (wohl durch Reizung der Chorda tympani) habe ich bisher nie beobachtet. Bei spitzigen Gegenständen (Gerstengrannen, Getreidekörnern) pflegen durch Berührung der Spitze mit dem Trommelfell zeitweise Ohrenschmerzen und Ohrensausen aufzutreten.

Von lebenden Thieren gelangen nach Rau am häufigsten Flöhe in den Gehörgang und sollen diese durch ihr Anspringen an das Trommelfell ein unerträgliches Getöse, von den widrigsten Empfindungen begleitet, verursachen. Zu ganz excessiven Schmerzen und Delirien bei Kindern können die Fliegenlarven Veranlassung geben, welche ich oft in unglaublichen Massen bei stinkenden Ohrenflüssen im Gehörgang und in der Paukenhöhle gesehen habe. Auch Erbrechen, epileptiforme Krämpfe und Hemiplegie sollen durch Insekten, die in den äusseren Gehörgang gedrungen sind, entstehen können. Ich selbst habe kein Beispiel davon erlebt. Es ist jedoch auch in neuerer Zeit ein solcher Fall, betreffend ein Myriapod (Wien. Wochenschrift 1861. Nr. 6, 9. Februar), mitgetheilt worden. Das Erbrechen endete sofort nach der Entfernung des Insekts, die Convulsionen wurden mit jedem Tage kürzer und seltener, und die Hemiplegie verschwand langsam in Zeit von sechs Wochen.

Die Diagnose eines Fremdkörpers im Ohre ist für Jeden, der das Ohr mit dem Ohrspiegel zu untersuchen gelernt hat, ganz leicht, so lange keine instrumentellen Versuche zur Entfernung desselben vorausgegangen sind. Ist durch solche das Ohr bereits verletzt, sind Blutgerinnsel, entzündliche Schwellung oder Granulationswucherungen im Gehörgang, so kann die Diagnose eines noch vorhandenen Fremdkörpers auch für den geübteren Untersucher erhebliche Schwierigkeiten bieten. Der Gebrauch der Sonde zur Diagnose ist dann mitunter nicht zu umgehen, aber sie sollte nur mit grösster Vorsicht und bei guter Beleuchtung mit dem Reflexspiegel nach Einführung des Ohrtrichters in Anwendung kommen. Eine ungeübte Hand wird mit der Sonde sehr leicht schaden, zum mindesten den Fremdkörper weiter in

über den Bau des Hirns und Rückenmarks. Zürich 1838. S. 170) ist ein Fall bekannt, wo die Symptome von Vagusreizung, anhaltender Husten und Brechen, durch Entfernung von Bohnen aus beiden Gehörgängen sofort und dauernd beseitigt wurden. In einem von Küpper mitgetheilten Falle von Epilepsie bei Fremdkörper im Gehörgang handelte es sich daneben um Eiterung der Paukenhöhle mit polypösen Wucherungen im Gehörgang.

die Tiefe stossen können. Wer nicht mit der Untersuchungsmethode des Ohres vertraut ist, soll die Hände davon lassen, unter keinen Umständen aber auf die alleinige Angabe der Angehörigen hin Extractionsversuche irgend welcher Art vornehmen, bis nicht absolut sicher feststeht, dass wirklich noch ein Fremdkörper im Ohre vorhanden ist. Ein solcher kann vorhanden gewesen, in der Zwischenzeit aber bereits wieder von selbst herausgefallen sein. Die Zahl der Fälle, wo ich Verletzungen im Ohre durch Extractionsversuche herbeigeführt sah, wo überhaupt kein Fremdkörper da war, sind Dutzende. Geht es dabei ab mit der Zerreissung des Trommelfells, so ist der Patient noch relativ glücklich davongekommen, denn solche kann wieder verheilen. Schlimmer steht es um ihn, wenn schwerere Verletzungen innerhalb der Paukenhöhle zugefügt wurden. Durch diese kann er bei Verletzung des Canalis Faloppiae Gesichtslähmung acquiriren und durch Zerstörung des Gehörknöchelchenapparates unheilbar taub werden, oder an secundärer Meningitis das Leben verlieren. Es fehlt nicht an Beispielen, wo die Extractionsversuche am falschen Ohre gemacht waren, oder wo zur Ablösung und Vorklappung der Ohrmuschel geschritten war, ohne dass ein Fremdkörper vorhanden war. Dies ist namhaften chirurgischen Autoritäten passirt, und nur zu erklären aus der noch immer fortdauernden Vernachlässigung der otoscopischen Untersuchungsmethode.

Sind anderweitig schon Extractionsversuche voraufgegangen, so kann es in der That auch für den in der Untersuchung Geübteren, wie schon oben hervorgehoben wurde, recht schwer sein zu beurtheilen, ob in der Tiefe eines zerfetzten, im Grunde mit Blutgerinnsel erfüllten oder entzündlich geschwellten und vielleicht schon mit Granulationen erfüllten Gehörganges noch ein Fremdkörper da ist, besonders, wenn sich dieser im mediansten Theil des Gehörganges (Sinus meatus audit. externi) versteckt. Ist das Trommelfell bereits zerrissen, so kann das blossliegende Promontorium für die Sonde sehr leicht das Gefühl geben, als fühle man den Fremdkörper. Noch häufiger wird der vom Periost entblösste Theil des knöchernen Gehörganges mit der Sonde für den Fremdkörper gehalten. Trotz vielseitiger Abmahnungen vom unvorsichtigen Gebrauch der Sonde wird mit derselben noch viel Unheil bei Fremdkörpern angerichtet.

§ 40. Therapie.

Durch ungeeignete instrumentelle Extractionsversuche von Fremdkörpern können die schwersten, zum Tode führenden Verletzungen des Ohres herbeigeführt werden. Alljährlich sterben überall in Folge solcher eine Anzahl von Kindern. Aus der relativen Seltenheit der publicirten lethalen Fälle darf nicht geschlossen werden auf die Seltenheit ihres Vorkommens. Aus den letzten Jahren liegen Publicationen vor von Weinlechner[1]), Wendt[2]), Szokalski[3]), E. Fränkel[4]),

[1]) Wiener Spitalzeitung. 1862. S. 254.
[2]) Arch. f. Heilkunde. XI. S. 595. Fall XI.
[3]) Jahresbericht von Virchow u. Hirsch. 1875. Bd. II. S. 638.
[4]) Zeitschr. für Ohrenheilkde. VIII. 3. S. 229. Referat im Arch. f. Ohrenheilkde. XV. S. 217. 1880.

Zaufal[1]), Moos, Lucae. Die Sectionsbefunde ergaben als Todesursache purulente Meningitis oder Gehirnabscess, und zeigten im Ohre als Folgen der stattgehabten rohen Gewalt Zerstörung des Trommelfells, Zerreissungen der Gelenkverbindungen der Gehörknöchelchen, Fracturen derselben, Verletzungen der Labyrinthwand der Paukenhöhle, sogar mit Absprengung eines Stückes vom Promontorium, Brüche des Canalis caroticus. In Anbetracht des Umstandes, dass der lethale Ausgang in allen diesen Fällen dem ärztlichen Handeln und nicht dem Fremdkörper an und für sich zur Last gelegt werden muss, sollte meine oben gegebene Warnung eindringlich beherzigt werden. Wer das Ohr nicht untersuchen kann, soll die Hände davon lassen und sein Gewissen nicht damit belasten, durch Ungeschicklichkeit den Tod eines Menschen herbeigeführt zu haben.

Die einfachste Methode zur Entfernung von Fremdkörpern aus dem Gehörgange, die schon von Celsus[2]) empfohlen wurde, ist die Einspritzung mit lauwarmem Wasser. Sie sollte in allen Fällen zuerst versucht werden, weil sie absolut unschädlich ist und in der bei weitem grössten Zahl aller Fälle zum Ziel führt, falls sie in richtiger Weise und mit der nöthigen Ausdauer in Anwendung kommt, auch dann, wenn der Gehörgang scheinbar durch den Fremdkörper vollständig erfüllt wird. Durch Erhebung und Abziehung der Ohrmuschel ist der Gehörgang während der Einspritzung möglichst gerade zu strecken und der Strahl des Wassers gegen die hintere Gehörgangswand zu richten. Schneller wie die gewöhnliche Ohrenspritze mit stumpfem Ansatz führt häufig der continuirliche Strahl einer Clysopompe zum Ziel, welche mit einem für den Gehörgang geeigneten Ansatz zu versehen ist. Durch den rückläufigen Strom des hinter dem Fremdkörper eingedrungenen Wassers wird derselbe herausgeschwemmt. Ist das Trommelfell perforirt, so fliesst das Wasser gewöhnlich durch das Mittelohr in Schlund und Nase ab und verliert dadurch oft die Kraft, den Fremdkörper zu lockern und herauszubefördern. Für diese Fälle enthalte man sich daher der fortgesetzten forcirten Injection und schreite nach Misslingen der ersten Versuche zur instrumentellen Extraction. Die Einspritzungsmethode kann in manchen Fällen tiefsitzender Fremdkörper (z. B. Schrotkörner) nach Voltolini dadurch noch wirksamer gemacht werden, dass man sie in der Rückenlage bei überhängendem Kopf vornimmt.

Nach einer Zusammenstellung von 109 Fremdkörpern aus der Prager Ohrenklinik durch Zaufal waren 92 mit der Spritze leicht entfernbar. In den restirenden 17 Fällen, wo die Fremdkörper bereits durch vorausgegangene Extractionsversuche eingekeilt waren, musste instrumentelle Entfernung stattfinden. Dies würde ungefähr dem Verhältniss entsprechen, dass unter 6 Fremdkörpern einmal die instrumentelle Extraction nothwendig wurde. Bei einer Zusammenstellung meiner eigenen Erfahrungen in dieser Beziehung ergab sich, dass ich auf 5 Fälle einmal instrumentell oder operativ zu verfahren genöthigt war. Dies Verhältniss würde sich aber noch weit mehr zu Gunsten der Erfolge der Injectionsmethode gestalten, wenn uns nicht in den Kliniken und Ambulatorien immer eine grosse Zahl von Fremdkörpern zugingen, an denen schon vergeblich viel manipulirt und dadurch meist das natürliche Sachverhältniss wesentlich verschlimmert wurde.

---

[1]) Prager med. Wochenschr. 1881. Nr. 35—40. Referat im Arch. f. Ohrenheilkde. XVIII. S. 192.

[2]) De medicina libri octo. Jen. 1713. Libri 6. Cap. VII. pag. 403.

Von äusserst geringer practischer Bedeutung im Verhältniss zur Injectionsmethode ist die Erschütterungs- und Agglutinationsmethode.

Durch schüttelnde Bewegungen der Ohrmuschel, Anschlagen des Schädels mit der flachen Hand auf der dem Fremdkörper entgegengesetzten Seite bei herabhängendem Ohr, durch Aufheben der Kinder bei den Füssen und Schütteln (Archigenes), durch Niesmittel und dergl. können möglicherweise ganz kleine, rundliche Fremdkörper, die ganz kürzlich in den Gehörgang gelangt sind, und sich beweglich im äusseren Theil desselben befinden, auch wieder herausfallen. Ist aber schon einige Zeit vergangen, werden dieselben durch das wachsartige Gehörgangssecret so festgehalten, dass diese Proceduren stets vergeblich bleiben werden.

Die von Ph. v. Walther (l. c. S. 292) und später von Engel[1]) angegebene, neuerdings wieder von Löwenberg in Erinnerung gebrachte Agglutinationsmethode, wozu Schellacklösung, Collodium, Tischlerleim benutzt wurde, empfiehlt sich zwar wegen ihrer Ungefährlichkeit, ist aber im Grunde genommen nichts weiter wie eine zeitraubende Spielerei. Ich sage damit nicht, dass es mit dieser Methode, bei der ein mit Leim imprägnirter Pinsel an den Fremdkörper angeklebt werden soll, nicht gelingen könnte, einen Fremdkörper zu entfernen. Aber wo sie ausführbar ist, führt die Einspritzung sicher viel schneller zum Ziel. Besteht schon Eiterung durch vorhergegangene Extractionsversuche, und ist der Fremdkörper in Folge dessen von Flüssigkeit umspült, so haftet der Leim nicht.

Die schlechteste, aber leider am häufigsten von den Chirurgen benutzte Methode ist die instrumentelle Extraction. Sie ist unsicher und gefährlich, wenn sie, wie so sehr häufig, geübt wird ohne klare Vorstellung von den anatomischen Verhältnissen und ohne Gebrauch des Spiegels. Sie sollte überhaupt nie in Anwendung kommen, ohne dass vorher die Vergeblichkeit der Injectionsmethode erwiesen ist, und dann auch nur von geschickter Hand und bei ordentlicher Beleuchtung des Gehörganges. Sind bereits schmerzhafte Extractionsversuche von anderer Seite voraufgegangen, wird insbesondere Kindern ohne tiefe Chloroformnarcose nicht mehr beizukommen sein.

Die gefährlichsten Instrumente sind die gewöhnlichen geraden Pinzetten, die zum Fassen des Fremdkörpers nicht hinreichend geöffnet werden können und denselben regelmässig tiefer hineinstossen und dabei leicht das Trommelfell verletzen. Die einfache und gekreuzte Ohrpinzette eignet sich nur für ganz lose sitzende Körper wie Baumwolle, Nadeln, Getreidegrannen etc. Für sehr kleine und tief sitzende Körper ist die von Trautmann angegebene Zange brauchbar (Fig. 96). Von der grössten Zahl von den sonst zur Extraction von Fremdkörpern erfundenen Instrumenten gilt mit vollem Recht der sehr zutreffende Ausspruch von v. Tröltsch, dass sie schlimmer sind wie die Fremdkörper selbst. Die einzigen Instrumente, die in geschickter Hand bei ausnahmsweise schwierigen Fällen, z. B. bei schon vorhandener traumatischer Ruptur des Trommelfells, zulässig sind und oft mit Erfolg benutzt werden, sind hebelartig wirkende Instrumente, mit

[1]) Med. Central-Zeitung. 1851. Nr. 63.

denen man hinter den Fremdkörper zu kommen sucht, um ihn zu lockern. Dahin gehört ein stumpfes Häkchen [1]), der schaufelförmige Hebel von Zaufal (Fig. 97), die Curette articulée von Leroy d'Étiolles resp. Charrière (Fig. 98), und v. Langenbeck (Fig. 99), der

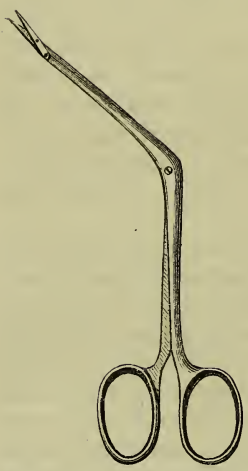

Fig. 96. Zange für Fremdkörper, nach Trautmann.

Fig. 97. Schaufelförmiger Hebel, von Zaufal.

Fig. 98. Curette articulée, nach Leroy.

Fig. 99. Curette für Fremdkörper, nach v. Langenbeck.

Wilde'sche Schlingenschnürer, auch die doppelte Schlinge von Billroth (Deutsche Klinik 1859. S. 319). Die Anwendung dieser Instrumente setzt aber stets voraus, dass neben dem Fremdkörper noch so

[1]) Ein spitzes Häkchen ist nur für aufgequollene Leguminosen brauchbar.

viel Platz geblieben ist, dass ihre Einführung, die womöglich an der obern Wand des Ganges geschehen soll, überhaupt möglich ist. Ist dies nicht der Fall, wie stets nach vielfach vorausgegangenen vergeblichen Extractionsversuchen, wo der Gehörgang durch die zugefügten Verletzungen entzündlich verschwollen ist, so muss man sich zunächst aller instrumentellen Eingriffe enthalten und die Entzündung antiphlogistisch behandeln. Nach Abschwellung des Gehörgangs wird dann der Fremdkörper wieder deutlich sichtbar und seine Entfernung gelingt dann gewöhnlich durch Ausspritzungen. Ist der Gehörgang von Granulationen erfüllt, so müssen diese so weit mit der Schlinge entfernt werden, dass keine Eiterretention bestehen kann. Der Fremdkörper kommt dann nachträglich, zuweilen erst nach Ablauf einiger Wochen, von selbst, d. h. durch das Andrängen der nachwachsenden Granulationen zum Vorschein, oder kann durch Einspritzungen leicht entfernt werden. Dieses, für maltraitirte Fälle hier angelegenlichst empfohlene, exspectative Verfahren ist stets zu befolgen, so lange nicht Fieber, heftiger Kopfschmerz und Delirien als erste Symptome einer drohenden Hirnerkrankung eintreten. Für diesen Fall ist die Entfernung des Fremdkörpers unter allen Umständen dringend indicirt, und zwar, nach dem Misslingen vorsichtiger instrumenteller Extractionsversuche in der Narcose, auf operativem Wege durch Ablösung mit nachfolgender Vorklappung der Ohrmuschel und des knorpligen Gehörgangs.

Das Einschneiden des knorpligen Gehörgangs hinter der Ohrmuschel wurde schon von Paul von Aegina[1]) (660) und andern alten Aerzten zur Entfernung in der Tiefe eingekeilter Fremdkörper empfohlen. Bei der abfälligen Kritik dieses Verfahrens durch Fabricius ab Aquapendente, Leschevin, Itard ist es sehr fraglich, ob es in früheren Zeiten überhaupt am Lebenden häufiger versucht wurde, oder ob die Verurtheilung nur aus rein theoretischen Gründen geschah. Die Urtheile der neueren und neuesten Autoren über den Werth des Verfahrens sind sehr widersprechend. Während Duverney das Verfahren lobt, „weil man dadurch die Schiefheit (obliquité) des Ohrkanals vermeidet," und auch v. Tröltsch sich aus anatomischen Gründen wiederholt für die Nützlichkeit des Verfahrens ausgesprochen hat, zuletzt sehr eingehend in seiner Bearbeitung der „Krankheiten des Gehörorganes im Kindesalter" S. 177, hatte Rau[2]) dasselbe „als eine sinnlose Operation" bezeichnet, „durch welche nicht die mindeste Vermehrung des Raumes gewonnen wird." Auch Lucae hat l. c. 1881 den Nutzen eines derartigen Eingriffes noch stark angezweifelt, sobald es nicht mit Hülfe der Operation gelänge, hinter den Fremdkörper zu gelangen.

Nach meinen eigenen Erfahrungen ist die partielle Ablösung mit nachfolgender Vorklappung des äussern Ohres zur Entfernung in der Tiefe, gewöhnlich im Sinus des Gehörgangs, eingekeilter Fremdkörper eine durchaus empfehlenswerthe und ungefährliche Operation. In allen Fällen, wo ich sie in Anwendung gebracht habe, bin ich ohne Schwierigkeit damit zum Ziel gekommen. Meine ersten Operationsfälle dieser

[1]) Paul Aeg. lib. VII. cap. 23, 24, p. 183.
[2]) Lehrbuch, S. 377.

Art stammen aus dem Anfang der siebenziger Jahre und hat auch schon mein damaliger Assistent Dr. Eysell in meiner Poliklinik sich des gleichen Verfahrens mit Erfolg bedient. Inzwischen sind Publicationen von anderer Seite, welche für die Nützlichkeit des Verfahrens günstiges Zeugnis gebracht haben, erfolgt, darunter ein von Dr. Israel [1]) mitgetheilter Fall, in welchem es der Meisterhand v. Langenbeck's auf diese Weise gelang, einen Knopf aus der Paukenhöhle zu entfernen und den Patienten dadurch von mannigfachen Neurosen zu befreien, die durch die Anwesenheit des Fremdkörpers in der Paukenhöhle resp. durch die vorher vergeblich angestellten instrumentellen Extractionsversuche vom Gehörgang aus herbeigeführt waren.

Das Verfahren, welches ich befolgt habe, besteht in einem bogenförmigen Schnitt hinter der Ohrmuschel, dicht an ihrer Insertion, Trennung der Weichtheile bis zum Periost, Unterbindung des Stammes der Auricularis posterior, wenn er dabei getroffen wurde, Durchtrennung des knorpligen Gehörgangs, möglichst nahe an seiner Verbindung mit dem knöchernen Theil, bis auf die vordere Wand desselben. Die Ohrmuschel und der knorplige Gehörgang müssen sich dann so weit vorklappen lassen, dass man einen deutlichen Einblick in den knöchernen Gehörgang bekommt. Gelingt dies noch nicht, so muss der Schnitt nach oben hinreichend erweitert werden. Nach unten die Ablösung der Ohrmuschel zu weit auszudehnen, ist wegen der Möglichkeit der Durchschneidung des Facialisstammes bedenklich. Die Excision von Stücken des knorpligen Gehörgangs oder eine partielle Abmeisselung der hintern Wand des knöchernen Gehörgangs, um mehr Platz für die Extraction zu gewinnen, ist dringend zu widerrathen, weil narbige Stenosen des Gehörgangs darnach zurückbleiben, die bei fortbestehender Mittelohreiterung eine fatale Complication bilden können. Nach vollständiger Stillung der Blutung, die mitunter recht störend ist, weil das Blut in den knöchernen Gehörgang läuft und das Operationsterrain verdeckt, gelingt es meist ganz leicht, obwohl man durch die Operation keineswegs hinter den Fremdkörper gelangt, denselben mit einer winklig gebogenen Kornzange zu fassen und zu entfernen; auch schon durch den Strahl einer kräftigen Spritze sah ich den Fremdkörper herausfallen. Ist er fester eingekeilt, so gelingt es zuweilen, ein kleines, stumpfes, hebelartiges Instrument (ich benutzte dazu ein Exfoliationsinstrument der Zahnärzte) hinter den Fremdkörper zu bringen und ihn dadurch so viel zu lockern, dass er sich fassen lässt. Nach vollbrachter Extraction wird der knorplige Gehörgang und die Hautwunde genäht.

In meinen ersten drei Operationsfällen [2]) aus dem Anfang der

---

[1]) Berlin. klin. Wochenschr. 1876. 10. April.

[2]) Einer dieser Fälle aus dem Jahre 1873 betraf einen vierjährigen Knaben (Max Meyer aus Gotha), der sich eine Kaffeebohne in das rechte Ohr gesteckt hatte, zu deren Entfernung innerhalb 14 Tagen bereits von mehreren Collegen mit und ohne Narcose vergebliche Extractionsversuche angestellt waren. Dem letzten Arzt war beim Versuche, die Bohne mit einem scharfen Häkchen herauszuziehen, die Spitze des Häkchens im Ohre abgebrochen. Der Knabe fieberte stark, als er mir am 11. November 1873 gebracht wurde, und hatte die letzten Nächte unaufhörlich über Schmerzen im Ohre geschrieen. Der Gehörgang war verschwollen, erfüllt von wuchernden Granulationen, bei profuser, stinkender Eiterung. Forcirte

siebenziger Jahre misslang regelmässig die prima intentio, was nichts Ueberraschendes haben konnte, weil stets vorher schon putride Eiterung im Ohr bestand. Die Wunde verheilte durch langwierige Granulation. In 2 Fällen kam es zu Senkungsabscessen, die nachträglich geöffnet werden mussten. Diese 3 Fälle stammen aus der Zeit vor dem Lister'schen Verband. Seitdem ich mit Catgut oder in 5 % Carbolwasser ausgekochter Seide nähe und antiseptischen Verband brauche, erfolgte die Anheilung der Ohrmuschel ganz oder theilweise per primam, und zwar selbst in solchen Fällen, wo schon vor der Extraction Eiterung im Mittelohr bestand.

In einem Falle (sechsjähriges Kind) aus dem Jahre 1881, wo ich einen durch ungeschickte Extractionsversuche fest im Gehörgang eingekeilten Stein auch nur nach Ablösung und Vorklappung der Ohrmuschel mit Längsspaltung des knorpligen Gehörgangs zu entfernen vermocht hatte, erfolgte, nachdem die Ohrmuschel schon wieder angeheilt war und trotz antiseptischen Verbands und antiseptischer Behandlung der nachfolgenden Ohreiterung, der Tod durch Meningitis in der sechsten Woche nach der Operation. Da jedoch der Sectionsbefund fehlt, so blieb zweifelhaft, ob die Ursache durch Meningitis nicht in einer acuten Otitis media purulenta des zweiten Ohres zu suchen war, welche 14 Tage vor dem Tode hinzugetreten war.

Ist der Fremdkörper durch ungeschickte Extractionsversuche in die Paukenhöhle hineingestossen, so nutzen Einspritzungen in den Gehörgang nichts, sondern es muss versucht werden, ihn durch Lufteintreibungen von der Tuba aus oder durch Wasserinjectionen durch den Catheter (Deleau) in den Gehörgang zurückzubringen. Dabei kann Dilatation der vorhandenen Perforation oder Ablösung des Trommelfells am Rande erforderlich werden, um den Durchtritt des hineingestossenen Körpers zu ermöglichen resp. zu erleichtern. Jede Ueberstürzung mit instrumentellen Extractionsversuchen ist auch in diesem Falle zu widerrathen, besonders so lange noch entzündliche Schwellung im Gehörgang besteht in Folge der bereits voraufgegangenen Manipulationen im Ohr. Auch der in der Paukenhöhle befindliche Fremdkörper führt nicht immer zu bedrohlichen Erscheinungen und kann ohne jede Störung lange Zeit darin verweilen und durch die Eiterung und Granulationsbildung spontan ausgestossen werden. Voltolini [1]) hat einen Fall erzählt von fünfjährigem Verweilen einer Röhre von Hartgummi in der Paukenhöhle, wo der Patient während der ganzen Zeit keinen Schmerz im Ohr gehabt hatte, und wo Vernarbung des durchlöcherten Trommelfells trotz des vorhandenen Fremdkörpers er-

---

Einspritzungen in der Narcose nach Ausräumung der Granulationen waren erfolglos, weil das Wasser durch das bereits rupturirte Trommelfell in Schlund und Nase abfloss. Auch instrumentelle Extractionsversuche misslangen. Nach Abtrennung der Ohrmuschel von hinten und Trennung des knorpligen Gehörgangs hart an der Grenze des knöchernen konnte ich die Bohne mit einer knieförmig gebogenen Kornzange leicht fassen und entfernen, nachdem dies mit hebelförmigen Instrumenten nicht geglückt war. Von dem abgebrochenen Häkchen war nichts zu finden. Die Nähte vereiterten und es kam zu einem Senkungsabscess unterhalb der Ohrmuschel. Als ich den Knaben 10 Jahre nach der Operation wiedersah, war der grosse Defect in der hintern Trommelfellhälfte durch eine leicht bewegliche Narbe geschlossen und der Rest des Trommelfells grossentheils verkalkt. Die Narbe hinter dem Ohr war wenig bemerkbar. Von einer Narbe im Gehörgang nichts sichtbar. Die Hörweite betrug 10 cm.

[1]) Monatsschrift f. Ohrenheilkde. 1878. Nr. 8.

folgt war. Das gehört aber gewiss zu den Ausnahmen, und in der Regel muss das Vorhandensein eines Fremdkörpers in der Paukenhöhle als eine sehr viel ernstere Sache betrachtet werden, als wenn er im Gehörgange sitzt. Die Gefahr consecutiver Gehirnentzündung ist sehr nahe gerückt und kommt es nicht zu solcher, so können doch schwere nervöse Erscheinungen mannigfacher Art entstehen, die sich nicht auf eine Reizung derjenigen Nerven beschränken, die in der Paukenhöhle zusammentreffen. Ich habe einen Herrn öfter gesehen, dem v. Tröltsch einen in die Paukenhöhle gerathenen Messingknopf eines Stahlfederhalters mittelst der Wilde'schen Schlinge aus der Paukenhöhle entfernt hatte. Er litt noch lange nach der Extraction des Fremdkörpers, nachdem die Eiterung sistirt und die Perforation des Trommelfells wieder verheilt war, an den verschiedenartigsten nervösen Zufällen, Parästhesien und Neuralgien, die ihn vor der Entfernung des Fremdkörpers in sehr erhöhtem Grade gepeinigt hatten.

Ist der Fremdkörper durch die vergeblichen Extractionsversuche in den Warzenfortsatz gelangt, was sich vermuthen lässt, wenn die Schmerzen andauernd dort localisirt werden, und im Gehörgang und in der Paukenhöhle nichts von demselben zu entdecken ist, so würde nach dem Vorschlage von Gruber [1]) zu versuchen sein, ob durch Aufmeisselung des Antrum mastoideum dem Fremdkörper von hinten her beizukommen ist. Von der günstigen Beschaffenheit der hier sehr variabeln, sich bei der Operation erst herausstellenden anatomischen Verhältnisse wird es abhängen, ob man damit zum Ziel gelangen kann. In dem von Weinlechner publicirten, durch Meningitis lethal verlaufenen Falle fand sich bei der Section ein Stein so fest in den Zellen des Warzenfortsatzes eingekeilt, dass man ihn selbst am Cadaver nur mit Mühe entfernen konnte.

In den nicht seltenen Fällen, wo Getreidekörner im Trommelfell selbst eingeklemmt sitzen, so dass sie halb in der Paukenhöhle, halb im Gehörgang befindlich sind, ist es rathsam, weder durch Einspritzungen noch durch Instrumente die Entfernung zu versuchen, sondern ruhig abzuwarten, bis die Körner durch die macerirende Einwirkung des Eiters erweicht werden, wonach sie von selbst in den Gehörgang fallen und aus diesem leicht durch Einspritzung entfernt werden können.

In Ausnahmsfällen sind unter besonderen Verhältnissen der Gestalt oder Natur des Fremdkörpers, wo Einspritzungen versagten, auch andere Methoden mit Glück in Anwendung gebracht. Bei einer durchlöcherten Stahlperle führte Lucae ein feines Laminariastäbchen in die Oeffnung und zog nach einer halben Stunde ruhigen Liegens das aufgequollene Stäbchen mit der anhängenden Perle hervor. Das Verfahren ist um so nachahmungswerther, weil derartige durchlöcherte Perlen durch Einspritzen in der Regel nicht herauskommen. Beim Versuche, sie mit einer Pinzette oder Zange zu fassen, pflegen sie leicht zu zerbrechen und können dann die einzelnen kleinen Splitter, die sich leicht in die Gehörgangswände festspiessen, nur mit vieler Mühe entfernt werden. Am leichtesten entfernen sich diese durchlöcherten Perlen, auch die länglichen Glasperlen, die an beiden Enden

[1]) Lehrbuch. 1870. S. 429.

spitz zulaufen, mit einer hakenförmig umgebogenen Sonde oder mit einem feinen Häkchen, welches in das Loch der Perle eingesetzt wird; zuweilen ist auch die Wilde'sche Schlinge recht brauchbar.

Bei stark aufgequollenen Leguminosen wird deren Entfernung zuweilen erleichtert durch Zerstückelung derselben, wie sie oft unabsichtlich bei den instrumentellen Extractionsversuchen herbeigeführt wird, wie sie aber auch als methodisches Verfahren im 18. Jahrhundert vom Brambilla empfohlen wurde.

Das „Zerbrennen" von Fremdkörpern mit Hülfe der Galvanocaustik, wie es von Voltolini vielfach geübt und empfohlen wurde [1]), hat das Bedenkliche gegen sich, dass hierbei neue Verletzungen des Ohres, selbst bei grosser Vorsicht, schwer zu vermeiden sind. Das Verfahren hat aus diesem Grunde auch wohl wenig Nachahmung gefunden. Zudem sind alle Körper, die sich durch momentane Glühhitze verkleinern lassen (gequollene Hülsenfrüchte, Holz etc.) auf schonendere Weise sicher zu entfernen; bei eingekeilten Fremdkörpern der schlimmsten Art aber, von Stein, Glas, Metall, ist das Zerbrennen nicht anwendbar.

Bei lebenden Thieren, welche in den Gehörgang eingedrungen sind, ist, wenn die Entfernung durch Einspritzungen misslingt oder nicht schnell genug zu ermöglichen ist, das Ausräuchern oder Tödten der Thiere durch Tabaksrauch oder einige Tropfen Chloroform, die auf Watte ins Ohr gebracht werden, empfehlenswerth. Die bei vernachlässigten putriden Eiterungen nicht selten vorkommenden massenhaften Fliegenmaden im Gehörgang und in der Paukenhöhle, welche durch ihre Bewegungen zu den heftigsten Schmerzen und Delirien Veranlassung geben können, lassen sich durch Einspritzungen von Wasser nicht entfernen, weil sie sich mit ihrem Hakenapparat an den Mandibeln in die Wandungen des Gehörgangs und der Paukenhöhle fest einhaken. Sie können einzeln mit einer Hakenpinzette gefasst und extrahirt werden, am bequemsten aber nach dem Rathschlage von Heine, nachdem der Gehörgang vorher mit Oel erfüllt ist, wodurch sie gezwungen werden, an die Oberfläche zu kommen, um zu athmen.

Die von mir angestellten Versuche, metallische Fremdkörper aus der Paukenhöhle mittelst des Electromagneten zu extrahiren, führten zu keinem befriedigenden Resultat.

Um chemisch auf die Verkleinerung im Ohr befindlicher Fremdkörper einzuwirken und dadurch deren Entfernung zu erleichtern, können benutzt werden 1) bei Stahlperlen zur Herbeiführung schnellerer Oxydation Einträufelungen von kohlensaurem Wasser (Lucae), 2) bei Leguminosen zur Herbeiführung einer Schrumpfung Einträufelungen von Glycerin oder absolutem Alcohol (Zaufal).

Nachbehandlung. Nach jeder Entfernung eines Fremdkörpers ist das Ohr genau zu untersuchen, ob nicht weitere Fremdkörper darin stecken [2]), und ob eine Verletzung im Ohre durch die Extractionsversuche herbeigeführt ist. Ist keine Verletzung da, genügt einfacher

---

[1]) Monatsschrift f. Ohrenheilkde. 1873. Nr. 10.

[2]) In einem Falle entfernte ich 3 kleine Muscheln, die eine hinter der andern steckten.

Verschluss des Ohres mit Watte für einige Zeit. Ist die Gehörgangshaut oder das Trommelfell zerrissen, oder kommt es gar zu Entzündung der Paukenhöhle, so wird die Behandlung nach den Regeln, welche oben für die Therapie dieser Affectionen aufgestellt sind, vorgenommen. Jedenfalls ist antiseptischer Verband und antiseptische Ausspritzung so lange fortzusetzen, als Eiterung besteht, um die Gefahr nachfolgender Meningitis (vergl. den oben erwähnten Fall) oder der Sinusplebitis mit Pyämie zu beschränken. Im Allgemeinen heilen diese traumatischen Entzündungen nach Entfernung der Fremdkörper ausserordentlich schnell und leicht ohne weitere Zwischenfälle, sogar auch ohne jede Therapie, und es ist wunderbar genug, dass ein so zartes Organ derartige Misshandlungen, wie sie ihm bei Fremdkörperextractionen so häufig zugefügt werden, so leicht und ohne bleibende Nachtheile überwindet. Oft genug bleiben allerdings, selbst wenn die Eiterung ausheilt, zum Andenken an die rohen Extractionsversuche zeitlebens grössere Defecte im Trommelfell zurück, dessen Rest ausgedehnte Verkalkungen zeigt. Caries und bleibende Facialislähmung sah ich nur dann nachfolgen, wenn ungewöhnlich gewaltsam bei den instrumentellen Extractionsversuchen verfahren und hinterher jede passende Nachbehandlung verabsäumt war.

Capitel VIII.

Die Paracentese des Trommelfells.

Synonym: Durchbohrung des Trommelfells (Cooper), Trommelfellstich (Himly), Paracentese der Paukenhöhle (J. Gruber).

§ 41. Historisches.

Mit Unrecht wird Astley Cooper gewöhnlich als der Erfinder der operativen Perforation des Trommelfells genannt. In Wahrheit wurde diese schon lange vor Cooper wiederholt empfohlen (von Cheselden 1720, von Busson 1748) und, wie es scheint, zuerst von einem Wunderdoctor in Paris (um 1760) als hörverbesserndes Mittel auch in Anwendung gebracht. Von dessen Erfolgen ist freilich durch Mittheilung der gleichzeitig und kurz darauf lebenden Pariser Chirurgen Portal und Sabatier, in deren Schriften sich schon Erwähnungen über die Indication finden, nichts Zuverlässiges bekannt geworden. Wilde (Uebersetzung S. 17) führt an, dass Dr. Peter Degravers, Arzt in Edinburgh, in einer Abhandlung über das menschliche Ohr (1788) nicht allein die Ausführung der einfachen Incision des Trommelfells erwähnt, sondern dass er bereits in einem Falle das Trommelfell ganz entfernt habe. Von Erfolgen ist auch hier nichts berichtet.

Im Anfang dieses Jahrhunderts sprachen sich ziemlich gleichzeitig und unabhängig von einander Karl Himly in Göttingen und Astley Cooper in London für den Nutzen der Operation in manchen Fällen von Schwerhörigkeit, vorzüglich bei Verschluss der Tuba Eustachii, aus. Himly demonstrirte 1799 seinen Zuhörern an menschlichen Cadavern und lebenden Hunden die leichte Ausführbarkeit der

Operation, hatte indessen erst 1806 Gelegenheit, sie am Lebenden in Anwendung zu bringen, nachdem inzwischen Astley Cooper 1801 seine ersten glücklichen Erfolge beschrieben hatte. Cooper diagnosticirte den Verschluss der Tuba Eustachii aus dem Misslingen des Valsalva'schen Versuches. In zwei der mit Erfolg von Cooper operirten vier Fälle hat es sich offenbar um eine von der entzündeten Rachenschleimhaut ausgehende Schwellung der Tubenschleimhaut gehandelt, wobei die Anwendung des Catheterismus denselben augenblicklichen hörverbessernden Einfluss gehabt haben würde, wie die Perforation des Trommelfells. Im dritten Falle handelte es sich um Blutextravasat in der Paukenhöhle; die Schilderung des vierten Falles ist undeutlich. Diese staunenerregenden glücklichen Resultate wiederholten sich nicht bei den fortgesetzten Operationsversuchen Cooper's, und unter 50 weiteren Fällen operirte er entweder mit geringem, aber nach kurzer Zeit verschwindendem Erfolge, oder ganz ohne Erfolg. Trotzdem gaben die anfänglich erzielten glücklichen Resultate Veranlassung dazu, dass die Perforation als Heilmittel bei Taubheit ohne Unterschied der Ursache derselben allgemein in Aufnahme kam und, unterstützt durch vielfache Uebertreibungen der dadurch erzielten Erfolge, eine Zeit lang geradezu Modesache wurde. Sogar bei congenitaler Taubstummheit wurde sie in Anwendung gebracht.

Gegen diesen Missbrauch erhob sich Himly und betonte nachdrücklich, dass die Operation keineswegs durchaus unschädlich sei und kein Universalmittel gegen jede beliebige Art von Taubheit, sondern dass sie nur für ganz bestimmte, vereinzelte Fälle passe. Himly sammelte im Verein mit Michaelis auf das sorgfältigste die Resultate der verschiedenen Operationsversuche und dabei ergab sich, dass die Zahl derer, die einen dauernden Nutzen von der Operation gehabt hatten, sehr gering war. Manche schienen zwar unmittelbar nach derselben besser zu hören, aber fast alle wurden bald nachher wieder so taub, wie zuvor. Himly hatte den Erfolg, dass die Uebertreibungen aufhörten und dass man bald kaum noch von der Operation sprach. Vereinzelte Erfolge wurden allerdings in der Folge noch mitgetheilt, und zwar in Deutschland von Rust und Kern, in England von Saunders, in Frankreich von Itard, bis im 4. und 5. Decennium dieses Jahrhunderts die Operation ganz aufgegeben und vergessen schien. Hubert-Valleroux publicirte 1843 zuerst zwei Todesfälle nach der bisher allgemein für ungefährlich gehaltenen Operation, und es erfolgte einige Jahre später eine gleiche Mittheilung von Seiten eines englischen Arztes Butcher, der in einem Falle den Tod 4 Monate nach der Operation an Meningitis, in einem zweiten schon 6 Wochen nachher ebenfalls an Meningitis mit Gehirnabscess erlebte.

Von den zuverlässigen Autoren des 6. Decenniums resp. Anfangs des 7. Decenniums erwähnten die meisten gar nichts von eigenen glücklichen Erfolgen (Kramer, Wilde, Rau u. A.), einige aber berichteten solche (Menière, Bonnafont, Toynbee, Philippeaux u. A.), wenn dieselben auch meist nur von kurzer Dauer waren. Menière hat Erfolge constatirt von 20jähriger Dauer und hat auch selbst mit glücklichem Erfolge operirt in Fällen, die als unheilbar betrachtet waren. Bonnafont erzählt in seinem Lehrbuch S. 371 sehr ausführlich den Fall einer 30jährigen Taubheit, in welcher er

im Laufe von 3 Jahren 25mal das Trommelfell perforirte, jedesmal mit auffallendem Nutzen, aber nicht im Stande war, dauernde Heilung zu erzielen, weil die Oeffnung sich immer wieder schloss. Toynbee operirte mit Erfolg (Lehrbuch S. 217 der Uebersetzung) bei Tubenverschluss an einem 53jährigen Mann, der als Knabe bereits von Cooper operirt war, und bei welchem die damals bewirkte vollkommene Heilung über 30 Jahre bestanden hatte, bis nach einem heftigen Schnupfen die neue Verschlechterung eingetreten war.

Die Zahl der Fälle, wo seit Cooper's ersten glücklichen Operationsversuchen durch zuverlässige Autoren ein dauernder Erfolg der Operation constatirt werden konnte, war also, wie das Studium der Geschichte lehrt, bis zum 7. Decennium so gering, dass die Operation nahe daran war, der Vergessenheit anheimzufallen. Erst die Verbesserung der Untersuchungsmethode des Ohres ermöglichte die Aufstellung richtiger Indicationen. Während man ursprünglich immer nur den hörverbessernden Effect bei der Perforation im Auge hatte (Tubenverschluss, Verdickung des Trommelfells), und bei unzureichender Untersuchung und Unbekanntschaft mit den sehr häufigen pathologisch-anatomischen Veränderungen im Schallleitungsapparat der Paukenhöhle oft an Fällen die Operation versuchte, wo sie entweder der Natur der Fälle nach absolut keinen Nutzen bringen konnte oder durch andere, einfachere Encheiresen zu ersetzen war (Catheterismus), ist dieselbe jetzt auf Grundlage meiner Arbeiten [1]) allgemein als praktisch wichtig anerkannt zum Zwecke der Entleerung von Exsudatanhäufungen aus der Paukenhöhle. Bei dieser Indication war sie seit dem Beginn ihrer historischen Existenz wohl öfter in Vorschlag gebracht, sicherlich aber mit Bewusstsein höchst selten in Anwendung gekommen, und zwar aus dem einfachen Grunde, weil es kaum möglich war, bei der früheren Untersuchungsmethode des Trommelfells das Bestehen von Exsudatanhäufungen hinter demselben mit Sicherheit zu diagnosticiren. Dies gelang erst mit der von v. Tröltsch eingeführten Beleuchtungsmethode des Trommelfells.

Die Zahl der früher empfohlenen Instrumente und Methoden ist sehr gross. Ursprünglich begnügte man sich damit, ein Loch in das Trommelfell zu stechen oder zu schneiden und benutzte zu diesem Zweck Trokars (Cooper, Zang), Stricknadeln (Michaelis), Stilets (Itard), Nadeln (Saissy), sichelförmige Messer (Wilde). Als sich aber der Uebelstand herausstellte, dass sich die Oeffnung in sehr kurzer Zeit wieder schloss und dadurch ein etwaiger Erfolg der Operation schnell wieder vereitelt wurde, wurden trepanförmige Perforatorien ersonnen, die im allgemeinen die Form eines Bohrers oder Locheisens hatten, mit denen man ein rundliches Stück der Membran herausschnitt. Hierher gehören die Perforatorien von Himly, Deleau, Fabrizi, v. Gräfe, Bonnafont u. A. In gleicher Absicht, um den Wiederverschluss der gemachten Oeffnung zu verhindern, empfahlen Solera, Richerand und Menière das Durchätzen der Membran. Wilde machte mit einem kleinen, sichelförmigen, doppel-

[1]) „Studien und Beobachtungen über die künstliche Perforation des Trommelfells". Arch. f. Ohrenheilkde. II. S. 24 u. 239, III. S. 281, VI. S. 171 und „Die Paracentese des Trommelfells. Ein Beitrag zur chirurg. Behandlung der Ohrenkrankheiten." Halle 1868.

schneidigen Messer eine Incision oder einen Kreuzschnitt und ätzte dann die Ränder des Schnittes mit Lapis infernalis. Nach öfterer Wiederholung der Aetzung sollte eine elliptische Oeffnung bleiben. Aber die Permanenz derselben wird keineswegs dadurch erzielt, und der Aetzung folgt nicht selten eine schmerzhafte Entzündung. Toynbee (Uebersetzung S. 215) versuchte die Umschneidung eines Trommelfellstückes mittelst eines sehr schmalen (4 mm. breiten) Scalpells in der Art, dass er eine dreieckige Klappe anlegte. Auch hierdurch wird der beabsichtigte Zweck, eine bleibende Oeffnung zu erzielen, nicht erreicht.

Als Ort der Wahl hatte Cooper den vordern untern Quadranten des Trommelfells bezeichnet. Ihm folgte man allgemein, sowohl bei der einfachen Punction oder Perforation, als auch bei der Trepanation des Trommelfells. Erst Bonnafont hob hervor, dass es zweckmässiger sei, im hintern untern Quadranten zu operiren, weil hier der horizontale Durchmesser der Paukenhöhle am grössesten und Verletzungen der Labyrinthwand daher leichter zu vermeiden seien. Toynbee bezeichnete ebenfalls das hintere Segment der Membran als den zur Operation geeignetsten Platz, zwischen Manubrium mallei und hinterer Peripherie.

§ 42. Indicationen.

Am häufigsten kommt die Paracentese des Trommelfells zur Anwendung, um Exsudatanhäufungen in der Paukenhöhle zu entleeren. Bei acuten Catarrhen ist sie nur in den schwereren Formen unbedingt nothwendig, wo die Exsudation eine so reichliche ist, dass eine nach aussen zu convexe Vorwölbung des Trommelfells besteht, oder dass bei der Luftdusche kein Auscultationsgeräusch hörbar wird. Hier ist die Paracentese das alleinige Mittel, um unheilbaren Folgezuständen für die Zukunft vorzubeugen. Kann die seröse Beschaffenheit des Exsudates mit Sicherheit erkannt werden (horizontale Begrenzungslinie, gelbgrünliches Durchschimmern des Exsudates, Knisterrasseln bei der Auscultation), so ist mit der Paracentese abzuwarten, bis durch die Beobachtung des Verlaufes unter Anwendung der Luftdusche die Wahrscheinlichkeit der Resorption oder der Entleerung durch die Tuba ausgeschlossen ist. Aber auch in solchen Fällen ist sie zur Beschleunigung der Heilung zweckmässig, wenn das Trommelfell an der Entzündung theilnimmt, Taubheit und Ohrensausen hochgradig sind und nach öfterer Anwendung des Catheters keine schnell fortschreitende Besserung des Gehörs erfolgt. Wird in solchen Fällen das exspectative Verfahren über die Gebühr (d. h. länger als einige Wochen) ausgedehnt, so können sich ebenfalls später unheilbare Folgezustände entwickeln. Bei chronischen Catarrhen verfahre ich nach den S. 147 bereits mitgetheilten Grundsätzen. Sehr oft aber finden sich reichliche Anhäufungen zäh schleimigen Exsudates in der Paukenhöhle gerade bei abnormer Concavität des von erweiterten radiären Cutisgefässen durchzogenen Trommelfells. Wo hier irgend Zweifel obwaltet über die Nothwendigkeit der Paracentese, wird es sich stets

empfehlen, die nicht operative Therapie so lange zu versuchen, bis man sich überzeugt hat, dass man mit derselben nicht zum Ziele kommt. In einer sehr grossen Zahl von Fällen mit langjährigem Bestehen zäh schleimigen Exsudates in der Paukenhöhle, wo früher die allein übliche nicht operative Behandlung mit dem Catheter, einschliesslich der medicamentösen Einspritzungen und Application von Dämpfen durch denselben, gar keinen oder nur temporären Erfolg erzielte, kann vollständige und dauernde Heilung durch die Paracentese erreicht werden mit nachfolgenden Durchspülungen der Paukenhöhle von der Tuba aus.

Bei Otitis media acuta purulenta soll die Paracentese gemacht werden, wenn sich der spontane Durchbruch des Trommelfells über den 3. Tag hinaus verzögert. Sie kürzt den Schmerz ab und sichert vor bleibender Perforation des Trommelfells, welche beim Abwarten des spontanen Durchbruchs durch necrotischen Zerfall der Perforationsränder oft zurückbleibt. Sehr wahrscheinlich vermindert sie auch durch die Entlastung der Schleimhaut die Gefahr secundärer Erkrankung der Knochenwände der Paukenhöhle. Bei allen heftigen Formen von Otitis media im Scharlach und Typhus sollte möglichst früh die Paracentese in Anwendung kommen, weil dadurch oft den so häufig für das ganze Leben zurückbleibenden, unheilbaren Folgezuständen im Gehörapparat vorgebeugt werden kann.

Ist das Trommelfell in Folge früherer Erkrankungen des Ohres schon verdickt und abnorm resistent, wodurch der spontane Durchbruch des Eiters sehr erschwert ist, sollte möglichst frühzeitige Paracentese nie unterlassen werden. Sie kann hierbei direct lebensrettend wirken, indem sie der Gefahr der Fortleitung der eitrigen Entzündung auf das Labyrinth und die Schädelhöhle vorbeugt.

Bei subacuter und chronischer Eiterung der Paukenhöhle mit enger und hochgelegener Perforation, die für den Abfluss des Eiters unzureichend ist, soll durch Dilatation der Oeffnung oder durch Anlegung einer Gegenöffnung im Trommelfell an einer für den Abfluss des Eiters günstigeren Stelle der Fortdauer der Eiterretention vorgebeugt werden. Mit Beseitigung derselben hört nicht selten überraschend schnell der Eiterungsprocess ganz auf, wenn nicht schon Caries besteht.

Eine zweite Indication ist gegeben durch Spannungsanomalien des Trommelfells, und zwar sowohl bei vermehrter Spannung des Trommelfellbandapparates als auch bei verminderter Spannung mit Erschlaffung des Trommelfells. Die Thatsache, dass bei stärkerer Spannung des Trommelfells, bei vermehrter Wölbung desselben nach innen, wie man sie durch den Einathmungsact bei Verschluss von Mund und Nase künstlich hervorrufen kann und wie sie als häufige Folge catarrhalischer Taubheit mit Tubenverschluss vorkommt, die Receptivität desselben für Schallwellen vermindert, die Schallleitung zum Nerven geschwächt wird, und somit Schwerhörigkeit für die Sprache entsteht, indem insbesondere die tiefern Töne undeutlicher (geschwächt und leerer in der Klangfarbe) gehört werden, war seit Johannes Müller und schon vor ihm bekannt. Lange vor ihm war auch schon empirisch der nicht selten günstige Effect der künstlichen Perforation des Trommelfells constatirt, ohne dass durch

dieselbe ein flüssiges Exsudat aus der Paukenhöhle entleert wurde, und ohne dass Tubenverschluss bestand. Die unzulängliche Untersuchungsmethode des Trommelfells hatte aber die Diagnose dieser pathologischen Spannung des Trommelfells bis in die Neuzeit verhindert, und es fehlte deshalb in dieser Beziehung an diagnostischen Anhaltspunkten. Gegenwärtig sind als gut characterisirte und leicht erkennbare Zeichen pathologischer Einziehung und vermehrter Spannung des Trommelfellbandapparates die perspectivische Verkürzung des Hammergriffes bei abnormem Hervortreten des Processus brevis und des Achsenbandes, besonders dessen hinterer Hälfte, des sogenannten Lig. mallei posticum, bekannt. In Folge einer leichten Knickung des Trommelfells wird eine vom Proc. brevis mallei aus nach hinten und abwärts curvenförmig verlaufende, hervorragende Leiste sichtbar, auf die zuerst v. Tröltsch[1]) aufmerksam gemacht hat und die vielleicht zum Theil durch das stark gespannte und vorgedrängte Achsenband des Hammers selbst gebildet wird. Ist dieser Befund am Trommelfell stark ausgeprägt, und ist gleichzeitig Abschluss der Tuba Eustachii und Anhäufung von Exsudat in der Paukenhöhle durch das Ergebniss der Auscultation des Ohres auszuschliessen, ist durch Aspiration und Luftdusche die normale Beweglichkeit des Trommelfells zu erweisen oder wenigstens das Bestehen einer ausgedehnten Synechie des Trommelfells mit der Labyrinthwand der Paukenhöhle auszuschliessen, ist ferner durch die Prüfung der cranio-tympanalen Leitung und die qualitative Hörprüfung mit Stimmgabeln verschiedener Tonhöhe gleichzeitige Nerventaubheit auszuschliessen, so kann die Durchschneidung jener vorspringenden Leiste hinter dem Proc. brevis von günstigem Einfluss auf das Hörvermögen sein, temporär oder bleibend, wahrscheinlich durch Aufhebung des abnormen Spannungszustandes, in welchem sich unzweifelhaft dabei der Bandapparat des Trommelfells und der obere Trommelfellabschnitt überhaupt befindet. Zur Erklärung des zweifellosen Effectes dieser Incision kann an die Untersuchungen von Mach und Kessel[2]) erinnert werden, aus denen hervorgeht, dass der hintere Abschnitt des Trommelfells überhaupt beträchtlich grössere Schwingungen macht, als der übrige Theil. Uebrigens führt v. Tröltsch[3]) an, dass er auch durch die Durchschneidung der vom Proc. brevis nach vorn sich hinziehenden Leiste das subjective Gefühl der „Entspannung“ im Ohre erzielt habe, ohne indessen hinzuzufügen, ob eine objectiv nachweisbare Besserung des Hörvermögens auch damit erreicht wurde. Der erste, welcher den hörverbessernden Effect der Incision des Trommelfells unter der genannten Indication kennen lehrte und unter dem Namen „Durchschneidung der hinteren Trommelfellfalte“ an einer grösseren Zahl von Fällen der Sclerose (7mal bedeutende Besserung unter 14 Fällen) und der adhäsiven Entzündung der Paukenhöhle (5mal bedeutende Besserung unter 27 Fällen) exemplificirte, war Lucae[4]). Unabhängig von ihm fand Politzer dieselbe Thatsache,

[1]) Lehrbuch, I. Auflage. S. 148. 1862.
[2]) Centralblatt f. d. med. Wissenschaften. 1871. Nr. 38.
[3]) Lehrbuch. 7. Auflage. S. 428. 1881.
[4]) Langenbeck's Archiv, Bd. XIII und Berlin. klin. Wochenschr. 1872. Nr. 4.

und erwähnte schon vor der Publication von Lucae zuerst in einer Arbeit über Trommelfellnarben[1]) die Erfahrung, dass er in 2 Fällen, wo die vorhergegangene Behandlung mittelst Lufteintreibung durch die Tuba Eustachii nur geringen Erfolg hatte, eine eclatante Hörverbesserung nach Durchschneidung der straff angespannten pathologischen hinteren Falte des Trommelfells erzielt habe. Seitdem ist die Bestätigung ähnlicher Erfolge von vielen Seiten mitgetheilt worden[2]) und über die Richtigkeit der Thatsache kann auch nach meiner Erfahrung kein Zweifel obwalten. Aber die von mir mit der Durchschneidung der hintern Falte erzielten Erfolge für Gehör und subjective Geräusche waren stets nur vorübergehend. Die Hörverbesserung verschwand mit Verheilung des Schnittes oder überdauerte dieselbe wenigstens nur kurze Zeit. Eine erhebliche Hörverschlechterung nach der Durchschneidung eines anscheinend sehr straff gespannten Stranges, der in einem sonst atrophischen und eingesunkenen Trommelfell vom Proc. brevis nach der hinteren Peripherie zog (in Lage und Gestalt der sogenannten hintern Falte entsprechend), erlebte ich nur einmal, wo vor der Durchschneidung die Luftdusche durch den Catheter von geringer Besserung gefolgt war. Dem gegenüber stehen die bestimmten Angaben von Lucae, dass er sich von der Dauerhaftigkeit des günstigen Erfolges durch jahrelange Beobachtung der Fälle nach der Incision bestimmt überzeugt hat. In einem specieller erzählten Falle von adhäsiver Entzündung der Paukenhöhle war die durch die Incision der hintern Falte erzielte Hörverbesserung nach Verlauf von 4 Jahren sogar um das Doppelte gestiegen. Dass man sehr vorsichtig bei der Abschätzung des Erfolges der sogen. Faltendurchschneidung sein muss, insbesondere sich zu hüten hat, solche Fälle mit derselben zu confundiren, wo gleichzeitig eine Entleerung von Exsudat aus der Paukenhöhle durch die Incision des Trommelfells stattfand, würde hier nicht ausdrücklich erwähnt, wenn Lucae in seiner Publication (l. c.) nicht selbst in diesen Fehler verfallen wäre. Hierbei bleibt der Willkür völlig überlassen, wie viel von dem Erfolge der Entleerung des Exsudates und wie viel der Durchtrennung der hinteren Falte zuzuschreiben ist.

Die verminderte Spannung des Trommelfells mit Erschlaffung wird bedingt durch Atrophie und fettige Entartung der Lamina propria und findet sich als häufiges Residuum abgelaufener Paukenhöhlencatarrhe. Sie wird diagnosticirt aus der abnormen Beweglichkeit der Membran bei der Aspiration mit dem Siegle'schen Trichter und bei Lufteintreibung durch die Tuba. Nach letzterer erscheint das Trommelfell radiär gestreift oder gefaltet. Durch öfter wiederholte Incision des Trommelfells (4—5mal in Zwischenräumen von 2—3 Tagen) in Ausdehnung von 1—2,5 mm. innerhalb einer intermediären Zone zwischen Hammergriff und Peripherie soll nach Politzer[3]) hierbei eine dauernde Hörverbesserung erzielt werden

[1]) Wien. med. Wochenschr. 1870 und Allgem. Wien. med. Ztg. 1871. Nr. 47.

[2]) Pollak konnte unter 35 Fällen von Durchschneidung der hintern Falte bei 5 Fällen anhaltende Hörverbesserung nach 2—3 Jahren constatiren. Allgem. Wien. med. Ztg. 1880. Nr. 46.

[3]) Wien. med. Wochenschr. 1871 und Wien. med. Ztg. 1872.

können. Das Trommelfellgewebe gewinne dadurch an Resistenz und Festigkeit und die Membran werde wieder geeigneter zur Aufnahme und Fortpflanzung der Schallwellen. Ein nachtheiliger Einfluss der multiplen Incisionen in das Trommelfell werde niemals beobachtet.

Eine Bestätigung der guten Resultate solcher multiplen Incisionen ist bisher, so viel ich weiss, nur von Bürkner (Arch. f. Ohrenheilk. XIX. S. 3) erfolgt; meine Bemühungen in dieser Beziehung waren meist ganz erfolglos. Wenn auch atrophische Gewebe stets sehr geringe Neigung zu stärkerer Entzündung mit Ausgang in Eiterung zeigen, so ist doch der Eintritt einer solchen nach so schnellen Wiederholungen der Einschnitte, wie Politzer empfiehlt, nicht ausgeschlossen, und nach Ablauf derselben könnte der Zustand des Gehörs doch möglicherweise schlechter werden, als vor dem operativen Heilversuch.

Dass durch Paracentese atrophischer Trommelfelle, auch wenn keine Entleerung flüssigen Exsudates damit verbunden ist, eine Hörverbesserung in manchen Fällen herbeigeführt werden kann, ist auch von mir constatirt worden, aber die Hörverbesserung überdauerte die Verheilung des Schnittes, der bei atrophischer Verdünnung gewöhnlich stark klafft und mehrere Wochen bis zum Verschlusse braucht, nicht lange Zeit. Nur ein einziges Mal hatte ich Gelegenheit, eine Zunahme der Hörweite für die Uhr um das Vierfache acht Jahre nach der Incision eines atrophisch erschlafften Trommelfells im hintern untern Quadranten bei einem dreizehnjährigen Knaben zu constatiren. Während der Schnitt klaffte, bestand keine Hörverbesserung, war auch weder durch Luftdusche noch durch Injectionen von Zinksolutionen per tubam vor der Incision zu erzielen gewesen.

Auch bei ausgedehnten Narbenbildungen im Trommelfell, wie sie häufig als Residuen ausgeheilter Eiterungen der Paukenhöhle gefunden werden, hat Politzer [1]) als hörverbesserndes Mittel die Incision dieser Narben versucht, in der Annahme, dass in ihnen selbst ein wesentliches Hinderniss der Schallfortpflanzung gegeben sein kann. Diese Annahme findet in solchen Fällen eine Stütze, wo durch Lufteintreibung in das Mittelohr bei leicht permeabler Tuba und auszuschliessender Exsudatanhäufung in der Paukenhöhle mit der Abhebung der schlaffen eingesunkenen Narbe von der Labyrinthwand eine plötzliche erhebliche Hörverbesserung erzielt werden kann, die mit dem Zurücksinken der Narbe wieder verschwindet. Mit der Incision der Narbe kann eine Hörverbesserung erzielt werden, die so lange dauert, bis der Schnitt wieder verheilt ist. In vielen Fällen folgt aber gar keine Hörverbesserung, und es kann sogar dem Patienten ein weiterer wesentlicher Nachtheil dadurch erwachsen, dass die Narbe sich nicht wieder schliesst und die Eiterung der Paukenhöhle recidivirt. Meiner Ansicht nach soll man also nicht leichtfertig mit dem Durchschneiden solcher Narben vorgehen und nicht ausser Acht lassen, dass in denselben der sicherste Schutz für Recidive der Eiterung gegeben ist, von deren Wiederkehr der Kranke mehr Nachtheil zu erwarten hat, als im besten Falle Vortheil von der vorübergehenden geringen Hörverbesserung.

3) Bei Myringitis acuta als antiphlogistisches Mittel. Hier kürzt die Incision in Fällen, wo in sehr kurzer Zeit eine hochgradige

[1]) Wien. med. Wochenschr. 1880. Nr. 12.

Schwellung des dunkelblaurothen Trommelfells eintritt, gewöhnlich am stärksten im hintern obern Quadranten, durch Entspannung des Gewebes und directe Depletion der Trommelfellgefässe den Process erheblich ab und beseitigt vor allen Dingen schnell die unerträglichen Schmerzen (vgl. S. 119). Der Schnitt, welcher dabei nur Blut entleert, schliesst sich schnell wieder und es folgt niemals eine Ulceration der Schnittränder. Ob der gleiche Zweck durch oberflächliche Scarification des Trommelfells erreicht wird, wie Bonnafont und Gruber empfohlen haben, ist mir aus eigener Erfahrung nicht bekannt. v. Tröltsch hat in einzelnen Fällen beobachtet, dass nach Spaltung des Trommelfells ein Polyp in der Paukenhöhle sichtbar wurde, welcher durch sein Andrängen die Myringitis erzeugt hatte.

4) Verwachsung des Tubenkanals. Eine solche ist nach den bisher vorliegenden anatomischen Befunden sehr selten; andrerseits ist es höchst unwahrscheinlich, dass sie längere Zeit bestehen kann, ohne dass sich anderweitige pathologische Folgezustände durch Retention des Secretes, durch Verwachsungen innerhalb der Paukenhöhle, durch die dauernde Steigerung des hydrostatischen Druckes im innern Ohr entwickeln, die den sonst zu erwartenden Erfolg der Operation jedenfalls vereiteln müssten. In allen Fällen hat die Paracentese hierbei nur den Werth einer Explorativpunction. Folgt derselben eine evidente Hörverbesserung, so verschwindet dieselbe mit der Heilung des Schnittes spätestens nach einigen Tagen wieder und die Möglichkeit einer bleibenden Hörverbesserung ist nur gegeben durch die Excision des ganzen Trommelfells mit dem Hammer, da sich alle übrigen Mittel, die man bisher versucht hat, um eine künstliche Oeffnung im Trommelfell dauernd zu erhalten, als nutzlos erwiesen haben.

5) Kommt die Paracentese zur Anwendung als vorbereitende Operation bei Tenotomie des Tensor tympani, bei der Lösung von Synechien des Trommelfells, zur Entfernung von Polypen der Paukenhöhle, welche das Trommelfell durchwachsen haben oder das imperforirte Trommelfell vordrängen, ferner zu diagnostischen Zwecken bei Ankylose des Hammer-Ambossgelenkes, bei zweifelhafter Exsudatanhäufung in der Paukenhöhle, bei Obliteration derselben durch Bindegewebswucherungen. Im letzteren Falle genügt gewöhnlich nicht der Längsschnitt, sondern man muss einen Lappen umschneiden und mit der Sonde hochheben, um einen Einblick in die Paukenhöhle zu bekommen. Bei Bindegewebswucherungen, die die ganze Paukenhöhle erfüllten, fand ich das Trommelfell öfter lederartig verdickt und wenig nachgiebig bei der Berührung mit der Sonde. Auch in Fällen, wo das Trommelfell total verkalkt oder verknöchert ist, kann durch die Probepunction eruirt werden, ob tiefer gelegene Schallleitungshindernisse in der Paukenhöhle damit verbunden sind.

6) Als empirisches Mittel bei qualvollem Ohrensausen, welches allen andern Heilversuchen trotzgeboten und nicht auf einen primären Reizzustand im Acusticus bezogen werden kann. Diese von Wilde aufgestellte Indication stützt sich auf die Thatsache, dass anhaltende und qualvolle subjective Ohrgeräusche relativ selten bei durchlöchertem Trommelfell vorkommen. Im günstigsten Falle ist der dadurch zu erzielende Erfolg ein sehr kurz dauernder und verschwindet gewöhnlich vollständig wieder mit dem Verschluss der Oeffnung. Die In-

dication wird für die Zukunft nur dann eine Berechtigung behalten, wenn eine Methode gefunden ist, durch welche die Persistenz der angelegten Oeffnung im Trommelfell gesichert wird. Das von Wilde zur Herstellung einer persistenten Oeffnung empfohlene Aetzen der Schnittränder mit Lapis hat sich als nutzlos für diesen Zweck erwiesen, ebenso wie die Excision und das Ausbrennen von Trommelfellstücken, das Einlegen von Fremdkörpern zwischen die Schnittränder und alle die andern dazu bisher versuchten Operationsverfahren.

§ 43. Methode der Paracentese und Nachbehandlung.

Die erste Vorbedingung zur kunstgerechten Ausführung der Paracentese ist die, dass das Trommelfell gut beleuchtet sein muss. Bei sehr weitem Gehörgang ist hierzu die Anwendung des Ohrtrichters und Reflectors nicht absolut nothwendig, sondern es lässt sich bei direct einfallendem Lichte, während die eine Hand die Ohrmuschel stark nach hinten und oben zieht, das Trommelfell ausreichend übersehen, um mit der andern Hand an der gewünschten Stelle den Einschnitt machen zu können. In dieser Weise hat Astley Cooper die Operation gemacht und beschrieben. In der bei weitem überwiegenden Zahl der Fälle bleibt jedoch die Benutzung von Spiegel und Trichter bei der Operation ganz unentbehrlich. Hat man keinen Assistenten, der bei nach hinten und oben angezogener Ohrmuschel das Speculum sicher fixirt, so muss man den Reflector auf irgend eine Art (vgl. S. 11) vor seinem Auge fixiren, um beide Hände frei zu bekommen, die linke zum Anziehen der Ohrmuschel und Haltung des Ohrtrichters, die rechte für die Führung des Messers. Wegen der Tiefe, in welcher man zu schneiden hat, wegen der Krümmung des Gehörgangs und wegen der zur Gehörgangsaxe schief geneigten Lage des Trommelfells bietet die Ausführung der Parancentese mehr Schwierigkeiten für den Anfänger, als man denken sollte, und es ist eine regelmässig wiederkehrende Erfahrung beim Unterricht, dass bei den ersten Versuchen, die Paracentese des Trommelfells auszuführen, der Schnitt nicht an die richtige Stelle hinkommt und meist viel kleiner ausfällt, als er beabsichtigt war. Eine zu kleine Oeffnung ist aber in vielen Fällen der Grund eines Misserfolges, weil aus solcher zähes Secret ungenügend abfliesst und im Verlauf der Nachbehandlung viel leichter entzündliche Folgezustände eintreten, als bei breiten Schnittöffnungen. Andrerseits passirt durch Ueberhastung beim Einführen der Nadel leicht eine Nebenverletzung des Gehörgangs oder der innern Paukenhöhlenwand. Ich halte deshalb einige Vorübungen an der Leiche oder am anatomischen Präparat für sehr nützlich und empfehlenswerth, weil das Auge dabei in der Abschätzung der Schräglage des Trommelfells und deren Einfluss auf die Schnittführung geübt wird. Das bei mir seit dreiundzwanzig Jahren gebräuchliche Instrument zur schnittförmigen Paracentese ist eine Lanzennadel (Fig. 100), 5 cm lang, knieförmig gebogen, auf einem achteckigen Elfenbeingriff von 10 cm Länge. Die wesentlichsten Bedingungen zur Brauchbarkeit dieser jetzt fast überall verbreiteten Nadel sind: 1) dass der Schaft der Nadel selbst so stark ist, dass er nicht beim Schneiden mit der Spitze federt; 2) die vollkommenste

Schärfe. Das in Fig. 101 abgebildete schmale, vorn stumpfe Messer benutze ich zur Dilatation des Schnittes, sowie zur Dilatation zu enger und für den Abfluss des Eiters ungünstig gelegener Perforationsöffnungen. v. Tröltsch giebt einer entsprechend modificirten Des-



Fig. 100. Paracentesennadel, nach Schwartze.



Fig. 101. Trommelfellmesser, nach Schwartze.



Fig. 102. Paracentesennadel, nach v. Tröltsch.

marres'schen Hornhaut-Paracentesennadel (Fig. 102) den Vorzug und meint, dass eine ungeübte Hand damit weniger leicht tiefer als erforderlich vordringen und die gegenüberliegende Wand der Paukenhöhle verletzten könne, weil für das Gesicht und das Gefühl ein deutlicher Anhaltspunkt vorhanden sei, der uns über die Tiefe belehrt, in welcher sich die Spitze des Instruments befindet. Die kolbige Anschwellung

hinter dem Messer verhindert aber, zumal bei engem Gehörgang, das deutliche Sehen in dem ohnehin sehr beschränkten Operationsterrain. Lucae bevorzugt eine bajonettförmige Biegung der Paracentesennadel, (Fig. 103), weil dabei die operirende Hand das enge Operationsfeld nicht beschatte.

Unmittelbar vor dem Gebrauch ist die Paracentesennadel sorgfältig zu desinficiren durch Eintauchen in absoluten Alkohol und nachträgliches Abspülen mit destillirtem Wasser und Abtrocknen mit Fliesspapier oder Mullgaze.

Wo und wie soll der Schnitt gemacht werden? Ist eine convexe Vorwölbung am Trommelfell vorhanden, so wird durch diese die Localität des Einschnittes bestimmt; fehlt eine solche, so wird es in der Regel, wo es sich um Entleerung von Exsudat handelt, am bequemsten sein, den hintern-untern Quadranten zum Einschnitt zu wählen, weil dieser Theil des Trommelfells am leichtesten erreichbar

Fig. 103. Bajonettförmige Paracentesennadel, nach Lucae ($^1/_2$ natürl. Grösse).

Fig. 104. Lage und Länge des Schnittes bei der Paracentese des Trommelfells.

ist, den grössten Abstand von der innern Wand der Paukenhöhle hat und Nebenverletzungen an dieser also am sichersten vermieden werden [1]). Ist die vordere Gehörgangswand nicht stark vorgewölbt, so kann auch der vordere-untere Quadrant benutzt werden. Der Schnitt soll mindestens 2 mm lang sein, bei zähem Exsudat das Doppelte und mehr betragen und möglichst so fallen, dass die Radiärfaserschicht der Lamina propria quer durchtrennt wird (Fig. 104); dadurch wird ein geringes Klaffen der Wundränder erzielt und ein gar zu schnelles Verkleben derselben thunlichst verhütet. Die Wahl des Einschnittes in der obern Hälfte des Trommelfelles ist wo möglich zu vermeiden, weil die hohe Lage der Oeffnung die völlige Entleerung der Paukenhöhle erschwert. Wo es sich um Entleerung zähschleimiger Exsudatmassen handelt,

[1]) Die Tiefe der Paukenhöhle d. h. der Abstand zwischen ihrer äussern und innern Wand ist individuell und in verschiedenen Lagen wechselnd; sie beträgt an der flachsten Stelle, zwischen Promontorium und unterm Ende des Hammergriffes 2—3 mm, im hintern-untern Quadranten zwischen 2,5 und 4 mm.

kommt im Allgemeinen viel weniger darauf an, wo die Incision gemacht wird, als darauf, dass der Schnitt breit genug ausfällt. Nöthigenfalls muss die ganze Membran gespalten werden, um der cohärenten Masse den Durchtritt zu gestatten. Natürlich müssen Nebenverletzungen in der Paukenhöhle vermieden werden und deshalb ist die Wahl des hintern-obern Quadranten wegen möglicher Verletzung der Chorda tympani in allen Fällen zu vermeiden, wo nicht Vorwölbungen oder Ausstülpungen dieser Gegend bestehen. Nur ausnahmsweise werden bei starren, verdickten Trommelfellen und bei zähflüssigem, gallertartigem Inhalt der Paukenhöhle Kreuz- oder Lappenschnitte erforderlich. Stark eingesunkene atrophische Trommelfelle müssen vor dem Einschnitt durch Lufteintreibung von der Tuba aus nach aussen gedrängt werden. Bei solchen sieht man meist ein stärkeres Klaffen der Wundränder für längere Zeit.

Bei der Durchschneidung der hintern Falte empfiehlt Lucae die Spitze der Paracentesennadel möglichst nahe dem Proc. brevis einzustechen und den Schnitt von oben nach unten zu führen, um auf diese Weise eine Verletzung der Chorda tympani zu vermeiden. Politzer empfiehlt die vorspringende Falte in der Mitte zwischen Proc. brevis und ihrem peripheren Ende zu durchschneiden und benutzt dazu ein an der Spitze abgerundetes Messer. Bei dieser Wahl des Einschnitts könnte sehr leicht bei unvorsichtigem Vorgehen der lange Ambossschenkel und seine Verbindung mit dem Steigbügel in die Gefahr der unabsichtlichen Verletzung kommen. Unter 140 Fällen, in denen von Lucae die Durchschneidung ausgeführt wurde, erlebte er kein einziges Mal Erscheinungen, welche auf eine Verletzung der Chorda tympani hätte schliessen lassen können. Dass dieselbe trotzdem dabei nicht immer zu vermeiden ist, beweisen die von anderer Seite und von mir gemachten Erfahrungen. Es ist nach den anatomischen Verhältnissen mit Bestimmtheit zu vermuthen, dass die Chorda häufiger dabei verletzt wird, als dies bemerkt und mitgetheilt worden ist. Indessen sind die daraus erwachsenden Beschwerden leicht erträglich und vorübergehender Art. Der Verletzte empfindet meist auf dem betreffenden Zungenrande ein prickelndes Gefühl, was mehrere Tage anhaltend sein kann, mit einem metallischen oder säuerlichen Geschmack. Bei völliger Durchtrennung bleibt dann für längere Zeit, und zwar immer für mehrere Wochen, wahrscheinlich bis die Enden des durchtrennten Nerven sich wieder vereinigt haben, ein Ausfall oder eine Herabsetzung des Geschmackes an dem betreffenden Zungenrande, die aber nach meinen Erlebnissen den Patienten meist erst dann zum Bewusstsein kommt, wenn man sie besonders darauf untersucht und aufmerksam gemacht hat. Auch Anomalien der Speichelsecretion und stärkerer Zungenbelag auf der betreffenden Zungenhälfte sind häufiger beobachtet worden. Trautmann erwähnt ein Gefühl von Glätte, welches ein Verletzter sechs Tage lang auf der betreffenden Zungenhälfte zu empfinden angab, und sah den Eintritt der Verletzung der Chorda begleitet von einer plötzlichen Bewegung des Kopfes, des Mundes und der Zunge. „Der Kopf wird wie vom electrischen Schlage getroffen, ganz leicht nach der betreffenden Seite gedreht, ebenso der Mundwinkel und die Zunge, welche dabei ein wenig zum Munde herausgestreckt wird“. Eine constante Begleiterscheinung der Chordaverletzung sind

dergleichen Erscheinungen indessen nicht; sie können ganz ebenso, wie überhaupt jede spontane Angabe von besonderen Gefühlen in der Zunge fehlen, und doch ist bei genauerer Prüfung die Geschmackslücke an dem betreffenden Zungenrande nachweisbar. Ich halte es deshalb auch für sehr wahrscheinlich, dass thatsächlich die unabsichtliche Durchtrennung der Chorda bei der Durchschneidung der hintern Falte viel häufiger erfolgt, als dies bisher geglaubt wird und berichtet ist. Dies ist ja bei der anatomischen Lage der Chorda eigentlich gar nicht anders zu erwarten, hat aber auch bei der schnellen Wiederverwachsung des Nerven nichts zu bedeuten. Es fragt sich nur, ob man nicht besser thäte, dem Vorgange von v. Tröltsch zu folgen und die vordere Falte des Trommelfells zur Durchschneidung zu wählen, wenn sich diese in gleicher Weise straff gespannt zeigt, wie die hintere. Man wird vielleicht den gleichen Effect damit erzielen und weniger leicht in die Lage kommen, unabsichtlich die Chorda mit zu durchschneiden. Die Möglichkeit einer eitrigen Entzündung mit schlimmen Folgen ist auch nach einfacher Durchschneidung der hintern Falte in Erwägung zu nehmen und erfordert die strenge Einhaltung aller antiseptischen Cautelen. Ohne solche ist mir aus älterer Zeit ein Fall in betrübender Erinnerung, wo die in Rede stehende Faltendurchschneidung momentan zwar ein überraschend günstiges Resultat, dann aber eine Mittelohreiterung in ihrem Gefolge hatte von mehrmonatlicher Dauer mit Ausbreitung auf den Warzenfortsatz.

Der Schmerz beim Einschnitt ist verschieden, meist lebhaft, aber so kurz andauernd, dass Narcose nur ausnahmsweise bei ungebärdigen Kindern nöthig wird[1]). Länger als einige Minuten überdauern die Schmerzen den Einschnitt selten. Bei sackartiger Auswölbung des Trommelfells mit atrophischer Verdünnung desselben pflegt der Patient kaum eine schmerzhafte Empfindung bei der Durchtrennung zu haben. Bei verdickten Trommelfellen mit reichlicher Gefässbildung und Gefässerweiterung kann sie stundenlang andauern. v. Tröltsch (Lehrbuch 7. Aufl. S. 425 Anmerkung) erlebte, dass der Incision eines stark verdickten, wahrscheinlich innen verkalkten Trommelfells ein mehrwöchentlicher, sehr heftiger Schmerz nachfolgte, der ganz localisirt war, einer Neuralgie glich und ohne jede entzündliche Reaction verlief. Er vermuthet, dass es sich hier um mechanische Reizung eines durch den Schnitt blossgelegten Nervenästchens, wohl durch ein Kalkpartikelchen, handelte, das sich durch den Einschnitt von der Innenfläche des Trommelfells her in die Wunde einklemmte.

Das die Paukenhöhle erfüllende Exsudat quillt sofort beim Einschnitt nur dann hervor, wenn es dünnflüssig, serös oder eitrig ist. Bei zähschleimigem Exsudat sieht man wenig oder nichts hervorkommen, wenn nicht nachträglich ausgiebiger Gebrauch von der Luftdusche resp. von Durchspülung der Paukenhöhle von der Tuba aus gemacht worden ist. Alle andern Mittel, welche man empfohlen hat,

[1]) Das zur localen Anästhesie neuerdings empfohlene Cocain hat sich bei den in der Halleschen Klinik damit gemachten Versuchen (bis zu 5 %iger Lösung) in seiner Wirkung auf das Trommelfell als unsicher erwiesen; dagegegen war die anästhesirende Wirkung auf die Pharynxschleimhaut bei erschwerter Rhinoscopie eine sehr prompte.

um die Entfernung der Exsudate aus der Paukenhöhle durch den Schnitt zu befördern (Aspiration vom Gehörgang aus, Benutzung von Saugspritzen oder Saugröhren, die durch den Schnitt in die Paukenhöhle eingeführt werden sollen), sind bei seröser Beschaffenheit desselben überflüssig, bei zäh cohärenter Beschaffenheit unzuverlässig und meist ganz unzureichend. Selbst bei der vorsichtigsten Einführung von Ansatzröhren einer Saugspritze in die Schnittöffnung ist eine nachtheilige Reizung der Schnittränder und der Paukenschleimhaut unvermeidlich. Zur Durchspülung der Paukenhöhle von der Tuba aus benutze ich ausschliesslich indifferente (3/4 %) Kochsalzlösung. Die zu gleichem Zweck von mir versuchte Lösung von Borsäure (3%) wende ich nicht mehr an, seitdem ich die Erfahrung gemacht habe, dass danach häufiger Entzündungen nachfolgen, als nach der Durchspülung mit Kochsalzlösung. Ist die Paracentese doppelseitig gemacht, so genügt häufig, vorzüglich im Kindesalter, die Masseninjection von lauwarmem Salzwasser durch die Nase. Geschieht dieselbe mit einiger Kraft, so dringt das Wasser, besonders wenn der Abfluss desselben aus dem zweiten Nasenloch verhindert wird, in das Mittelohr und fliesst durch die Schnittöffnungen der Trommelfelle aus dem äusseren Gehörgang im Strom wieder ab und schwemmt die zähen Schleimmassen mit heraus, so dass dieselben gewöhnlich an den äusseren Ohröffnungen herabhängen. Bei einseitiger Paracentese muss die Masseninjection des Salzwassers durch den Catheter gemacht und so lange fortgesetzt werden, bis bei Auscultation des Luftstroms und Inspection des Trommelfells die völlige Entleerung der Exsudatmassen aus der Paukenhöhle erkennbar ist. Das auf diese Weise in den Gehörgang herausgeschwemmte zähe Exsudat wird durch Ausspritzen entfernt, wobei dann bei einigem Druck das Wasser in Mund und Nase kommt. Das Quantum der auf diese Weise entleerten Exsudatmengen ist in vielen Fällen geradezu überraschend, so dass es sehr wahrscheinlich ist, dass dieselben nicht immer aus der Paukenhöhle und Tuba allein stammen, sondern auch aus den angrenzenden Hohlräumen der Pauke, wo sie wie in einem Reservoir deponirt waren und aus dem sie vermöge ihrer Cohärenz durch den Wasserstrom mit herausgespült wurden. Die naheliegende Vermuthung, dass ein Theil dieser Massen aus dem Nasenrachenraum stammen und erst bei der Injection in die Nase künstlich durch die Tuba in die Paukenhöhle gelangen könne, ist dadurch ausgeschlossen, dass stets unmittelbar vor der Operation die Nase und der Nasenrachenraum von allen Schleimanhäufungen durch die Nasendusche und Schlundröhre befreit wird. Wer sich häufiger bei Sectionen davon überzeugt hat, von welcher Zähigkeit die in der Paukenhöhle vorhandenen Schleimmassen mitunter sind, und dass man zu Pinzette und Messer greifen muss, um dieselben von den Gehörknöchelchen unter dem Tegmen tympani loszulösen, wird sich nicht verwundern, dass auch länger fortgesetzte Durchspritzungen von Salzwasser in einzelnen Fällen nicht zureichen, um die völlige Entleerung der Paukenhöhle zu erzielen. Haftet doch mitunter an der Leiche durch jene das Trommelfell so fest an der Labyrinthwand, dass man mit dem Messer vollständig präpariren muss, um die einzelnen Theile der Paukenhöhle freizulegen und zu Gesicht zu bekommen.

Auch in manchen Fällen acuter Catarrhe entleeren sich nach der

Paracentese enorme Mengen von rein serös-hämorrhagischem Exsudate, so dass dasselbe mehrere Tage lang fast ununterbrochen aus dem Gehörgang hervorsickert, ähnlich wie der Liquor cerebro-spinalis nach Fractur der Schädelbasis. Der starke Druck, unter dem sich die Flüssigkeit hinter dem vorgewölbten Trommelfelle befand, ist in solchen Fällen an dem laut schnalzenden oder knallenden Geräusche erkennbar, das bei der Incision entsteht und in Distanz von mehreren Metern hörbar ist.

Von den bei der Paracentese möglichen üblen Zufällen sind zu nennen:

1) Schwindel, Uebelkeit, Erbrechen, Ohnmacht; meist nur bei acuten Fällen und bei sehr reizbaren Individuen, und wohl herbeigeführt durch plötzliche Veränderung der Druckverhältnisse in der Paukenhöhle und im Labyrinth.

2) Blutung. Während dieselbe bei Atrophie des Trommelfells ganz fehlen kann, sonst aber in der Regel so unbedeutend ist, dass sich nur einige Tropfen Blut mit dem vorquellenden Secret mischen, kann dieselbe bei acuter Entzündung reichlicher und bei entzündlich verdicktem Trommelfelle so reichlich sein, dass das Blut noch einige Zeit nach der Incision aus dem Ohr herausträufelt. Länger anhaltende Nachblutung, welche die Tamponade des Gehörgangs erheischt, ist äusserst selten, ist aber einige Male bei Blutern beobachtet worden.

3) Verletzung der Labyrinthwand. Aeussert sich durch länger anhaltenden Schmerz und Bluterguss in die Paukenhöhle, bleibt aber ohne nachtheilige Folgen. Selbst wo die Spitze der Paracentesennadel abbrach und in der Labyrinthwand stecken blieb, wie ich dies einige Male bei zu hastig von Anfängern ausgeführter Paracentese passiren sah, folgten keine Nachtheile, sondern der Schnitt heilte wie gewöhnlich zu und die abgebrochene Spitze kapselte sich ein, ohne zu späteren Entzündungen Veranlassung zu geben.

Aus älterer Zeit, wo die Paracentese ohne Beleuchtung ausgeführt wurde, sind einige Todesfälle durch Meningitis resp. Gehirnabscess bekannt geworden. Jedenfalls gaben schwere Nebenverletzungen dazu Veranlassung. Aus neuerer Zeit ist nichts Derartiges bekannt geworden. Wenn man die alten Perforatorien, die für die Paracentese des Trommelfells bestimmt waren, in unsern Armamentarien oder auch nur in der Abbildung ansieht, kann man sich eines gelinden Grauens nicht erwehren. Das Missverhältniss zwischen Zartheit des Organes, an welchem operirt werden soll, und der Plumpheit des Instruments ist zu frappirend. Bedenkt man weiter, dass jene Instrumente bestimmt waren, ohne gleichzeitige Beleuchtung des Trommelfells benützt zu werden, so kann man sich nur wundern, dass nicht häufiger schwere und lebensgefährliche Verletzungen dabei vorgekommen sein sollen (Carotis, Labyrinth), als dies überliefert worden ist. Glücklicherweise werden sie wohl nur in Händen Weniger gebraucht worden sein, und diese Wenigen waren geschickte Chirurgen, die feinfühlend waren und vorsichtig beim Operiren zu Werke gingen. Bei den heute gebräuchlichen Instrumenten zur Paracentese und der ausschliesslichen Verwendung derselben bei guter Beleuchtung des Trommelfells ist die Möglichkeit solcher schweren Nebenverletzungen ganz ausgeschlossen.

Bei der Paracentese verdickter Trommelfelle mit fettig-kalkigen Einlagerungen kann es passiren, dass sich nach dem Einschnitt in die Schnittwunde prolapsusartig die geschwollene Schleimhaut der gegenüberliegenden Wand hineinstülpt, wenn die Schwellung so bedeutend war, dass sich die Wände schon vor der Incision berührten. Zuweilen mag dieses Vordrängen der Schleimhaut zur irrthümlichen Diagnose von Polypen der Paukenhöhle Veranlassung gegeben haben, deren Vorkommen hinter intacten Trommelfellen zuerst von Zaufal erkannt wurde.

Nach der einfachen Incision des Trommelfells lässt sich derselbe Vorgang der Wanderung des Extravasates beobachten, wie bei Ecchymosen im Trommelfell. Das an den Schnitträndern anhaftende Extravasat rückt excentrisch vor, gewöhnlich nach hinten, so dass es nach 8—14 Tagen auf den Gehörgang übergegangen ist.

Nachbehandlung. Nach sorgfältiger Austrocknung des Gehörgangs und nachdem man sich überzeugt hat, dass zwischen den Schnitträndern kein Exsudat oder Blutextravasat eingeklemmt ist, wird das Ohr mit einem einfachen Occlusivverband versehen, um die vom Gehörgang aus einwirkenden Schädlichkeiten (Luftzug, Staub) vom Trommelfell abzuhalten. Da wir nicht im Stande sind, die Tuba Eustachii zu verschliessen und die von hier aus eindringenden Entzündungserreger von der Schnittwunde abzuhalten, so erscheint es ohne Belang, ob wir uns eines antiseptischen Occlusivverbandes bedienen. Ich beschränke mich deshalb darauf, in den knorpligen Gehörgang ein Stück desinficirter weicher Mullgaze einzuschieben, darüber Borwatte in mehrfacher Lage zu legen und diese mit Circeltouren vor und hinter der Ohrmuschel zu befestigen. Um das Abrutschen des Verbandes während der Nacht zu verhüten, ist ein Capistrum oder ein diesem gleichwerthiger Verband vorzuziehen. Der Kranke muss das Zimmer hüten, Ruhe und reizlose Diät einhalten, ins Besondere alles vermeiden, was Congestion zum Ohre und Kopfe veranlassen kann (Rauchen, alcoholische Getränke, gebückte Kopfhaltung). Bei Einhaltung dieser Vorsichtsmassregeln pflegt keine entzündliche Reaction zu folgen. Die anfangs klaffenden Wundränder verkleben sehr schnell durch die interstitielle Gewebsflüssigkeit, aber diese Verklebung lässt sich in den ersten Tagen sehr leicht durch Lufteintreibungen in das Mittelohr trennen, was häufiger am Tage wiederholt werden muss, wenn man sieht, dass sich nachträglich dabei noch Exsudat aus der Paukenhöhle entleert. Bei seröser Beschaffenheit des Exsudates ist ein längeres Offenhalten des Schnittes durch die Lufteintreibungen gewöhnlich nicht nöthig, wohl aber bei schleimiger und schleimig eitriger Absonderung. Hier ist in vielen Fällen die Neigung zum festen Verkleben und allzu frühen Verheilen des Schnittes eine so grosse, dass man sie mit Lufteintreibungen nicht überwinden kann. Dann muss man vor denselben den Schnitt durch vorsichtiges Sondiren wieder frei machen, und wenn sich bei der Auscultation ergiebt, dass sich grössere Mengen von Exsudat von Tag zu Tag von Neuem hinter dem Trommelfell ansammeln, tägliche Durchspülungen der Paukenhöhle mit dem Katheter so lange fortsetzen, bis sich in dem aus dem Gehörgang abfliessenden Spritzwasser nichts mehr zeigt. Für einige Tage wird das Verkleben verhütet durch das Bestreichen der Schnittränder mit einer feinen Lapisperle

in Substanz (Wilde). Dadurch entsteht eine rundliche oder ovale Oeffnung. Die Aetzung ist aber viel schmerzhafter als die Incision selbst; der Schmerz kann einen Tag lang fortdauern trotz sofortiger Neutralisation und ist die Möglichkeit einer stärkeren Entzündung, die sich auf die Gehörgangswand fortsetzen kann, nicht ausgeschlossen. Etwas länger (für einige Wochen) hält sich die Oeffnung nach einer galvano-caustischen Perforation des Trommelfells. Dabei ist der Schmerz im Moment noch heftiger als bei der Aetzung mit Lapis; es kommt aber hinterher bei der nöthigen Vorsicht in der Nachbehandlung viel seltener eine nennenswerthe entzündliche Reaction. Andere Mittel, die ich versucht habe, um diese lästig schnelle Verklebung der Schnittränder zu verhindern, wie das Einlegen feiner Drains (karbolisirte Pferdehaare und dergl.), Lappenschnitt statt des lineären Schnittes, haben sich nicht bewährt. Sammelt sich immer von Neuem von Tag zu Tag in gleicher Menge das zäh-gallertartige Exsudat wieder an trotz wochenlang fortgesetzter Durchspülung der Paukenhöhle, so kann die Anwendung der caustischen Lapislösung auf die Paukenschleimhaut bei genügend grosser Oeffnung im Trommelfell versucht werden nach der S. 197 geschilderten Methode. Dadurch nimmt das zäh-schleimige Exsudat eitrige Beschaffenheit an, und wird dann leichter entfernbar und der Heilung zugänglicher. Wird der Einschnitt ruhig sich selbst überlassen, so pflegt er gewöhnlich am dritten Tage schon fest verheilt zu sein, und man ist später dann sehr oft kaum im Stande, den Ort des Einschnittes genau zu erkennen. Nur wenn Eiterung an den Schnitträndern erfolgt, ist später eine deutliche Narbe im Trommelfell erkennbar. Mitunter bleibt indessen die Oeffnung viel länger als drei Tage, auch wenn keine reactive Entzündung nachfolgt, bestehen. Dies ist vorzugsweise der Fall bei atrophisch verdünnten Trommelfellen und bei der Incision von Trommelfellnarben. Hier kann die Persistenz der klaffenden Oeffnung Wochen und Monate lang verfolgt werden. Dass die Schnittöffnung eine bleibende Perforation hinterlässt, kommt nur bei Tuberculösen und Scrofulösen vor, bei ersteren regelmässig, bei letzteren zuweilen. Auch bei Anämischen und Potatoren heilt die Schnittöffnung gewöhnlich äusserst langsam nach Ablauf protrahirter Eiterungen.

In der überwiegenden Zahl der acuten Fälle genügt die einmalige Paracentese zur dauernden Heilung; bei chronischen wird sehr gewöhnlich die mehrfache Wiederholung derselben erforderlich. Folgt der Paracentese eine reactive Entzündung, so beginnt dieselbe selten früher als vor Ablauf von 2 mal 24 Stunden und selten später als am achten Tage nach derselben. Der Anfang derselben ist objectiv markirt durch eine stärkere Injection im Trommelfell, zu der sich erst später ödematöse Schwellung im Gehörgang und Druckschmerz vor dem Ohr hinzugesellt. Mitunter folgen noch nach verheilter Schnittwunde des Trommelfells Entzündungen im Gehörgange, furunculöser oder diffus-phlegmonöser Natur, die zur Ursache langdauernder Schmerzen werden können, und häufig gewiss infectiöser Natur sein mögen. — Ueber die Häufigkeit der Entzündung nach der Paracentese sind die Angaben der Autoren sehr widersprechend. Während v. Tröltsch [1]) und Politzer [2])

[1]) Lehrbuch, 7. Auflage. S. 416.
[2]) Lehrbuch, I. S. 333.

den Eintritt einer solchen für ungemein selten erklären, ist aus den statistischen Zusammenstellungen eigener Beobachtungen (aus Klinik und Privatpraxis), welche ich 1871 [1]) publicirte, der Eintritt einer reactiven Entzündung in 20% aller Fälle constatirt. Dr. Christinneck hat zehn Jahre später aus dem Jahresbericht meiner Klinik pro 1881 38,1% und pro 1882 sogar 41,2% Entzündungen berechnet. Dem gegenüber steht die bestimmte Angabe von Politzer, dass bei ihm bis zum Jahre 1878 unter fünfzehnhundert Fällen von Paracentese nur viermal Entzündung nachfolgte, obwohl er dieselbe auch Winters an ambulatorischen Kranken ausführte. Diese und die aus demselben Beobachtungskreise (Wien) stammende Angabe von Pollak, dass er unter fünfhundert zum Zwecke der Exsudatentleerung ausgeführten Paracentesen nur einmal eine Entzündung folgen sah, führt mich bei der auffälligen Differenz meiner eigenen Erfahrungen zunächst zu der Vermuthung, dass möglicherweise nur eine unzureichende Verfolgung des Schicksals der operirten Fälle die Ursache dieser widersprechenden Erfahrungen sein könne. Ist diese Vermuthung unbegründet, und sind alle in Berechnung gesetzten Fälle wirklich bis zum definitiven Abschluss der Beobachtung verfolgt, so kann die von mir befolgte Methode der Nachbehandlung die Häufigkeit der Entzündungen verursachen, insbesondere die von mir bei zähen Exsudaten stets geübte Massendurchspülung des Mittelohres mit Kochsalzlösungen, bei der eine gewisse Reizung der vom Wasserstrom betroffenen Theile nicht zu verkennen ist. Ich halte diese Methode aber für unentbehrlich, um eine gründliche Entfernung des Exsudates überhaupt zu ermöglichen, und bin fest überzeugt, dass auf keine andere Weise der Zweck der Operation vollständig erreicht werden kann. Da das gewöhnliche Kochsalz häufig verunreinigt ist, so habe ich seit längerer Zeit Lösungen von chemisch-reinem Kochsalz verwandt. Da sich auch dessen Lösungen bräunlich färbten und offenbar also noch stark verunreinigt waren, wurden sie vor dem Gebrauch filtrirt. Aber auch diese Vorsicht änderte nichts an dem Eintritt nachfolgender Entzündungen. Die Annahme, dass sich durch Verwendung von 2—3% Borsäure- statt der Kochsalzlösung jene Entzündungen würden verhindern lassen, hat sich nicht bestätigt. Im Gegentheil schien es, als folgten dieselben danach noch häufiger als nach Kochsalzlösungen; keineswegs ist die Borsäurelösung als indifferent für die Mittelohrschleimhaut zu betrachten. Auch das Einpudern von Borsäurepulver in den Gehörgang und auf das Trommelfell unmittelbar nach der Paracentese schadet durch Reizung der Schnittränder und erschwert die Controlle des Verlaufes.

Wenn die nachfolgende Entzündung in den meisten Fällen auch geringfügig bleibt, durchschnittlich nur vier bis acht Tage dauert, und höchstens den Heilungsprocess um einige Wochen verzögert, so kann sie doch zuweilen einen ernsteren Character annehmen, indem sie sich auf den Warzenfortsatz ausdehnt und zu bedrohlichen Symptomen Veranlassung giebt. Ich habe es öfter erlebt, auch nach der Entleerung von serösen Exsudaten, wo Durchspülungen nach der Incision nicht stattgefunden hatten, dass solche Entzündungen 5 bis 6 Wochen den Patienten bettlägrig machten, dass Wochen lang

[1]) Arch. f. Ohrenheilkde. IV, S. 188.

abendliches Fieber bestand, bis schliesslich unter permanenter Eisapplication die Entzündung sich endlich zertheilte. In andern Fällen kam es zur Abscessbildung im Warzenfortsatz. Auch phlegmonöse Entzündungen des Gehörgangs mit Erysipelas der Ohrmuschel und des Kopfes habe ich der Paracentese folgen sehen. Auf Grund dieser meiner eigenen Erlebnisse muss ich also dringend davor warnen, die Paracentese als einen ganz harmlosen Eingriff zu betrachten, den man bei jeder Witterung an ambulanten Kranken vornehmen kann und für den die oben als nöthig erklärten Vorsichtsmassregeln bei der Nachbehandlung (Zimmerhüten, Occlusivverband, Diät) überflüssig wären. Trotz aller dieser Vorsichtsmassregeln erlebte ich die schwersten Formen der Entzündung, auch bei der Entleerung rein seröser Exsudate. Wo eine unter antiseptischen Cautelen ausgeführte und bei acuter Otitis media purulenta unternommene Paracentese Pyämie [1]) in ihrem Gefolge gehabt hat, da wäre auch ohne die Operation die Pyämie eingetreten, und man kann dann nur sagen, dass sie in diesen Fällen trotz frühzeitiger Paracentese nicht zu verhüten war. Es ist mir aber auch passirt, dass nach der Entleerung eines chronischen schleimigen Exsudates bei einem dreizehnjährigen Mädchen trotz aller Vorsichtsmassregeln und unter den günstigsten äussern Verhältnissen Pyämie folgte mit Abscessbildung am Warzenfortsatz, metastatischer Entzündung des Schultergelenkes und metastatischer Pleuritis. Das pleuritische Exsudat musste durch die Thoracocentese entleert werden, und schliesslich nach einem Krankenlager von mehreren Monaten genas die Patientin mit vollständiger Restitution des Gehörs, behielt aber eine erhebliche Verkrümmung der Wirbelsäule zurück. Abgesehen von diesen ganz vereinzelt vorgekommenen üblen Folgen, war der Endausgang in allen Fällen, wo nach der Paracentese stärkere Entzündungen und protrahirte Eiterungen auftraten, durchaus günstig, und es war stets auffallend, dass Recidive der Exsudation in die Paukenhöhle gerade in solchen Fällen viel seltener und später (gewöhnlich erst nach Ablauf mehrerer Jahre) eintraten, als in den Fällen, in denen der Schnitt prompt ohne Hinzutreten einer stärkeren Entzündung verheilte.

Dass durch kunstgerechte Ausführung der Paracentese Caries herbeigeführt werden könne, wie ich dies öfter vermuthungsweise aussprechen hörte, bedarf keiner Widerlegung. Wo die Symptome der Caries sich erst nach derselben herausstellen, hat die Caries schon vorher bei erhaltenem Trommelfell als sogenannte Caries occulta bestanden, und es kann unter solchen Verhältnissen leicht den Anschein gewinnen, als wenn die Incision des Trommelfells die Knocheneiterung erst hervorgerufen habe.

Bei beginnendem Druckschmerz vor dem Ohr kann die Entzündung cupirt werden durch Ansetzen von Blutegeln vor den Tragus, und nachfolgende salinische Abführungsmittel bei knapper Diät und möglichster Einschränkung von Kaubewegungen. Gelingt dies nicht, sondern breitet sich die Druckempfindlichkeit auch auf die Warzengegend aus und macht sich hier entzündliches Oedem bemerkbar, so wird der Warzenfortsatz zunächst mit Jodtinctur bepinselt, die bei

[1]) Ein sehr genau beobachteter Fall derart ist neuerdings von meinem früheren Assistenten Dr. H. Hessler publicirt (Arch. f. Ohrenheilkde. XX, S. 223.

sehr zarter Haut mit Tinct. opii simpl. oder Tinct. Gallarum verdünnt werden muss. Lässt danach Schmerz und Druckempfindlichkeit nicht schnell nach, so wird ein Eisbeutel auf den Warzenfortsatz gelegt und zwar ohne Unterbrechung Tag und Nacht. Unter demselben kann der Jodanstrich fortgesetzt werden bis jede Druckempfindlichkeit verschwunden ist. Bei trotzdem zunehmender Schwellung ist die Wilde'sche Incision indicirt, auch ohne deutlich nachweisbare Fluctuation. Nach dieser Incision, wenn sie genügend tief, bis auf den Knochen, und lang genug (1 Zoll) gemacht ist, hören die Schmerzen gewöhnlich sofort auf und die Entzündung bildet sich schnell zurück innerhalb weniger Tage. Nur sehr selten entwickelt sich trotzdem noch ein Senkungsabscess mit Durchbruch des Eiters durch die Gehörgangswand.

Auch ohne Hinzutritt einer schmerzhaften Entzündung kann die Paracentese gefolgt sein von einer profusen schleimig eitrigen Otorrhoe, besonders bei scrofulösen Kindern mit Catarrhen der Nase und des Nasenrachenraums. Die Dauer derselben kann sich bis zu sechs Wochen und länger nach der Paracentese erstrecken, und erfordert eine sorgsame Nachbehandlung nach den Grundsätzen, die unter chronischer Otitis media purulenta entwickelt sind. Führt die Anwendung von Bleiessiglösungen in zunehmender Concentration nicht zum Ziel, so ist beim Uebergang in das chronische Stadium die Behandlung mit caustischen Lapislösungen das sicherste Mittel. Dieselbe führt jedoch keine Heilung herbei, wenn sich etwa an den Schnitträndern des Trommelfells polypöse Granulationen entwickelt haben, was nicht gar selten vorkommt. Diese müssen, wenn sie nicht auf wiederholte Aetzung mit Lapis schnell schrumpfen, mit der Wilde'schen Schlinge abgeschnürt werden. In keinem Falle ist nach Verheilung der Paracentese eine längere Controlle unter Anwendung der Luftdusche mit Auscultation des Ohres zu unterlassen, wenn man sicher vor Recidiven sein will. Erst wenn längere Zeit, mehrere Wochen hindurch, die Abwesenheit von Rasselgeräuschen in der Paukenhöhle constatirt ist, darf man die dauernde Heilung als wahrscheinlich betrachten. Die Sorge für die permanente Wegsamkeit des Tubenkanals, die sorgsame Berücksichtigung jeder Erkrankung der Nasen- und Schlundschleimhaut und tonisirende Allgemeinbehandlung (kalte Abreibungen) sind die wichtigsten Mittel zur Verhütung der Recidive.

Prognose der Paracentese bei Exsudatanhäufungen quoad restitutionem functionis.

Je hochgradiger die momentane Besserung des Hörvermögens nach der Luftdusche hervortritt, desto sicherer ist auf hochgradigen hörverbessernden Effect der Paracentese zu rechnen. Bleibt jene ganz aus oder ist sie unerheblich, so kann trotzdem der Effect der Paracentese ein überraschend guter und vollkommener sein, wenn nicht Anzeichen einer Complication mit Nerventaubheit vorhanden sind. Im letzteren Falle darf von der Operation in der Regel nur wenig Nutzen erwartet werden, obwohl es zuweilen vorkommt, dass trotz solcher Complication eine erhebliche Besserung des Gehörs erreicht wird. Ist das Trommelfell bereits atrophisch, was bei der Schnittführung leicht fühlbar ist, so kann trotzdem nach vollkommener Entleerung des Exsudates das Hörvermögen ein sehr gutes werden und bleiben. Ist das Trommelfell verdickt und gleichzeitig erschlafft, wobei es sich wie

weiches Leder schneidet, kann ebenfalls der Erfolg der Operation ein sehr zufriedenstellender werden. Zeigt es sich aber beim Einschneiden vollkommen starr, knorpelartig verdickt und stark eingezogen, so ist die zu erzielende Hörverbesserung meist gering, auch wenn reichliches Exsudat entleert ist. Die Hörverbesserung nach der Paracentese ist in den meisten chronischen Fällen sofort nach Entleerung des Exsudates nachweisbar, am frappantesten, wo keine wesentlichen Gewebsveränderungen in der Paukenhöhle als weiteres Hinderniss der Schallzuleitung zum Labyrinth vorliegen. Bestehen solche Complicationen, unter denen Bindegewebsneubildungen und Ankylose des Steigbügels als die häufigsten gefunden werden, so kann trotz reichlicher Exsudatentleerung jede Hörverbesserung vermisst werden. In einem Falle, wo ich nach der Entleerung reichlichen serösen Exsudats bei einem constitutionell Syphilitischen auf einer Seite nur temporäre Besserung folgen sah, während das zweite Ohr nach einmaliger Paracentese normalhörig wurde und bis zum Tode blieb, fand ich bei der Section [1]) hochgradiges Oedem der Paukenschleimhaut, durch welches der Hohlraum fast ganz ausgefüllt war. Was von demselben restirte, enthielt gelbliches Serum, wie es bei der Paracentese entleert war.

Folgt in chronischen Fällen nach der Paracentese bei reichlicher Exsudatentleerung zwar eine erhebliche Hörverbesserung, aber kein Nachlass des Ohrensausens, so ist daraus zu schliessen, dass die Ursache desselben nicht allein in dem Druck des Exsudates auf die Labyrinthfenster gelegen hat. Ob und welch andere organische Veränderungen in der Paukenhöhle dann zu Grunde liegen, ist schwer zu beurtheilen. Bei frischeren Schwellungszuständen der Schleimhaut kann das Ohrensausen nachträglich noch ganz verschwinden nach Verheilung des Schnittes unter Anwendung der bei chronischen Catarrhen üblichen Therapie (Luftdusche, Injectionen von Solut. zinc. sulfuri per tubam, Impression von Wasserdämpfen).

In acuten Fällen ist der primäre Effect der Paracentese zuweilen ein hörverschlechternder. Daraus darf in diesen Fällen nicht die Befürchtung eines schlechten Enderfolges erwachsen, aber der Kranke muss immer auf eine lange Dauer der Rückbildung des entzündlichen Processes vorbereitet werden.

§ 44. Abschätzung des therapeutischen Werthes.

Die Paracentese des Trommelfells gilt gegenwärtig nach dem übereinstimmenden Urtheil der erfahrensten Fachgenossen als einer der wichtigsten und erfolgreichsten chirurgischen Eingriffe, über den wir bei den Erkrankungen des Ohres verfügen. Was Velpeau [2]) im Jahre 1839 von demselben prophezeite: „La perforation du tympan est encore à prendre rang parmi les opérations utiles et reglées de

[1]) Geheilte Ostitis gummosa am Schädeldach, enorme Verdickung und harte Infiltration des weichen Gaumens, Ulcera an der Rückseite des weichen Gaumens und an der hinteren Schlundwand, im Cav. pharyngo-nasale ein grosses gangränöses Geschwür an der Basis des Septum narium und an den Choanen, Amyloidmilz, exquisit gelappte und cirrhotische Leber.

[2]) Médecine operat. 1839. T. II, S. 160.

l'art de guérir," ist im vollsten Sinne in Erfüllung gegangen. Ganz besonders bewährt hat sich die Paracentese zum Zwecke der Entleerung von Exsudaten aus der Paukenhöhle (acuten und chronischen) unter den oben näher bezeichneten Indicationen. Bei einer tabellarischen Zusammenstellung von 163 Paracentesen wegen Exsudatanhäufungen aus meiner Praxis (vom Jahre 1872)[1]) ergab sich mir folgendes Resultat: Es wurden

	Zahl der Fälle.	Völlig geheilt.	Bedeutend gebessert.	Wenig gebessert.	Gar nicht gebessert.
Durch einmalige Paracentese	116	67	34	10	5
Durch wiederholte Paracentese	47	20	22	5	0
Summa	163	87	56	15	5

Nur solche Fälle waren in diese Tabelle aufgenommen, wo seit der Paracentese mindestens zwei Jahre, meist aber vier bis sechs Jahre verflossen waren. Schon früher (Arch. f. O. VI., S. 197) hob ich die Abkürzung der Behandlungsdauer und die Verhütung der Recidive der Exsudatanhäufungen als Vorzüge der Behandlung mit der Paracentese vor der früher ausschliesslich üblichen Behandlungsmethode mittelst des Catheters und interner Medication hervor. Eine grosse Reihe von chronischen Erkrankungen des Mittelohres, gegen welche wir noch vor zwei Decennien ganz ohnmächtig waren, oder höchstens palliative Hülfe zu leisten im Stande waren, ist aber durch die Paracentese überhaupt erst heilbar geworden. Dies gilt für viele Fälle von Jahre lang bestehenden Exsudaten mit gleichmässig andauernder Hörschwäche und andauernden subjectiven Geräuschen, wo alle übrigen Behandlungsmethoden uns im Stiche lassen, wo wir nach lange fortgesetztem Gebrauch der Luftdusche, nach antiphlogistischen, ableitenden und resorbirenden Mitteln gar keine oder unbedeutende Besserung sehen. Durch eine fortlaufende Controlle solcher Fälle, bei denen ich vor 15 bis 20 Jahren die Paracentese ausgeführt hatte, konnte ich mit voller Gewissheit den Bestand der Heilung constatiren. Die Mehrzahl war während der ganzen Zeit frei von allen Ohrbeschwerden geblieben; bei Andern kamen Recidive der Entzündung und Exsudation zur Beobachtung, die sich durch erneute Paracentese oder ohne solche heilbar erwiesen. An vereinzelten absprechenden und verwerfenden Urtheilen über die Paracentese bei der genannten Indication hat es zwar bis in die neueste Zeit nicht gefehlt, aber ihnen liegt offenbar eine unzureichende Erfahrung, häufig wohl auch eine ungenügend gesicherte Indication oder die unzureichende Methode der Nachbehandlung zu Grunde. Dass wir in seltenen Ausnahmefällen trotz noch so häufig wiederholter Paracentese keinen dauernden Er-

[1]) Arch. f. Ohrenheilkde. VI, S. 197.

folg erzielen können, habe ich schon bei meinen ersten Arbeiten über dieselbe hervorgehoben. Dies ist besonders bei cachectischen Individuen und bei ulceröser Rhinitis der Fall. Ueber die Häufigkeit der absoluten Nothwendigkeit der Paracentese wird eine Differenz der Anschauungen zwischen den Aerzten noch lange bestehen, weil hierbei die persönliche Erfahrung schliesslich allein maassgebend ist. Nicht allein die localen Verhältnisse im Ohr, die Beschaffenheit und Menge des vorhandenen Exsudates, die Dauer der Erkrankung, die Beschaffenheit der Schlund- und Nasenschleimhaut werden dabei in Betracht zu ziehen sein, sondern vorzüglich die ganze Constitution. Aber schon jetzt ist darüber kein Streit mehr möglich, dass wir in der Paracentese für eine grosse Zahl von acuten und chronischen Fällen ein Mittel besitzen, welches überhaupt durch keine andere Heilmethode ersetzt werden kann, und da bei kunstgerechter Ausführung der Paracentese und zweckmässiger Nachbehandlung nicht leicht ein bleibender Nachtheil durch dieselbe entstehen kann, so ist es kein Unglück, wenn sie hie und da gemacht wird, wo sie vielleicht nicht absolut nothwendig war. Als antiphlogistisches Mittel ist ferner die Paracentese nach meinen Erfahrungen hoch zu schätzen bei gewissen, seltenen Formen primärer acuter Entzündungen des Trommelfells, wo in sehr kurzer Zeit eine hochgradige dunkelblaurothe Schwellung desselben, am stärksten im hintern-obern Quadranten eintritt und den Kranken trotz der sonst stets Erleichterung schaffenden Mittel (Blutegel, Purgantia) hartnäckig heftiger Schmerz foltert.

Unsicher ist der hörverbessernde Effect der Paracentese bei Spannungsanomalien des Trommelfells. In den meisten Fällen ist der günstige Erfolg von kurzer Dauer, nur in einer sehr kleinen Zahl von Fällen als für Jahre bleibend sichergestellt. Als Mittel zur Herstellung einer Oeffnung im Trommelfell, um den Schallwellen einen Weg zum Labyrinthe zu bahnen, bei hochgradiger Verdickung und Verkalkung des Trommelfells und bei Ankylose des Hammer-Ambossgelenks, oder um die zwischen Paukenhöhle und äusserer Atmosphäre bestehende Luftdruckdifferenz auszugleichen und bei unheilbarem Tubenverschluss hat die Paracentese nur einen diagnostischen Werth, weil die im günstigen Falle sehr auffällige augenblickliche Hörverbesserung mit der in wenigen Tagen erfolgten Verheilung der Oeffnung wieder verschwindet. Ueber das für solche Fälle einzuschlagende Verfahren vergleiche §. 52.

Capitel IX.

§ 45. Operative Trennung von Synechien des Trommelfells.

Synechien des Trommelfells mit der Labyrinthwand oder dem Boden der Paukenhöhle entwickeln sich vorzugsweise als Folge eines acuten Catarrhs der Paukenhöhle im Kindesalter; aber auch bei dem chronischen Catarrh Erwachsener kommen sie ziemlich oft zu Stande. Fast noch häufiger verwachsen vernarbende Perforationen mit der Labyrinthwand oder dem langen Ambossschenkel und Steigbügel.

Sind diese Verlöthungen, die man bei Inspection des Trommelfells während der Luftdusche und mit Hülfe des Siegle'schen [1]) Trichters, sowie durch behutsame Sondirung des Trommelfells diagnosticiren kann, frisch, so gelingt es in der Regel, sie zu trennen durch kräftige Luftdusche, weniger leicht durch Aspiration vom Gehörgange. Sind sie aber fest und schon lange bestehend, so gelingt diese Losreissung nur ausnahmsweise unter Eintritt von heftigem Schmerz, krachendem Geräusch im Ohr und dem Auftreten einer Sugillation (Blutextravasat) im abgeflachten Trommelfell. Eine urplötzliche, sehr bedeutende und bleibende Hörverbesserung kann die Folge sein. Widersteht die Synechie dem stärkeren Luftdruck, so pflegt eine vorübergehende Hörverschlechterung und Zunahme der Ohrgeräusche zu folgen, die man vielleicht zu deuten hat als eine Folge des übermässig gesteigerten hydrostatischen Druckes im Labyrinth.

Durch ausgedehntere, flächenhafte Synechien wird die Aufnahme und Fortleitung der Schallwellen wesentlich behindert, und man versuchte deshalb die operative Trennung und Ablösung der verwachsenen Partie, weil die Speculation eine Stütze fand an der häufiger wiederkehrenden Erfahrung, dass bei ausgedehnten Synechien des Trommelfells, welche ein unheilbares Hörhinderniss abzugeben schienen, unerwartet eine Hörverbesserung eintrat, wenn sich Eiterung der Paukenhöhle mit Perforation des Trommelfells einstellte.

So leicht es nun aber auch gelingen mag, die Trennung zu erreichen, so schwierig ist es, die Wiederverwachsung der getrennten Stellen zu verhüten. Die im günstigen Falle erzielte Verbesserung des Gehörs geht damit gewöhnlich wieder ganz oder zum grössten Theil verloren. Auch die subjectiven Ohrgeräusche, welche nach der Operation für einige Zeit gänzlich verschwinden können, pflegen sich nach erfolgter Wiederverwachsung wieder einzustellen. Dazu kommt das Missliche, dass neben der Synechie des Trommelfells fast immer gleichzeitig wesentliche, unheilbare Alterationen im Paukenhöhlenapparat (Adhäsionen um die Sehne des Tensor tympani mit Retraction derselben; straffe Adhäsionen zwischen den Gehörknöchelchen; Veränderungen an den Labyrinthfenstern) bestehen, die vor der Operation diagnostisch nicht auszuschliessen sind und erst aus der Erfolglosigkeit der Operation vermuthet werden können. Besser wie bei den flächenförmigen Synechien gestaltet sich die Chance für einen dauernden Erfolg der operativen Discision bei straff gespannten, strangförmigen Synechien in der Paukenhöhle, deren Insertion am Trommelfell resp. Hammergriff bei günstigen Verhältnissen der Transparenz, besonders bei atrophischer Verdünnung des Trommelfells, zuweilen bestimmt gesehen werden, oder aus spalt- oder trichterförmigen Vertiefungen am Trommelfell, die während der Luftdusche und der Aspiration unverändert bleiben, erschlossen werden kann [2]). Hier kann die einfache

[1]) Der Siegle'sche Trichter allein ist zur Diagnose der Synechie nicht ausreichend, weil leicht Verwechslungen mit einfacher Verklebung eines eingesunkenen Trommelfells mit der Labyrinthwand vorkommen.

[2]) Uebrigens können, wie die anatomische Untersuchung lehrt, solche strangförmigen Synechien sich an der Innenfläche des Trommelfells inseriren, ohne dass bei der Inspection von aussen eine Einziehung oder sonstige Veränderung an der Insertionsstelle bemerkbar wird.

Durchschneidung des Stranges von bleibendem Erfolge sein. — Zur Discision derartiger Stränge benutzt man kleine Tenotome, die an der Spitze winklig gebogen sind, nachdem zuvor neben der Insertionsstelle des Stranges am Trommelfell mit der Paracentesennadel ein Einschnitt gemacht ist.

Fig. 105. Scharfer Löffel für den Gehörgang.

Fig. 106. Synechotom nach Prout.

Unter dem Namen „Synechotom“ beschrieb Wreden ein hierzu bestimmtes Instrument, welches eine Lanzennadel darstellt, die an der Spitze beinahe rechtwinklig umgebogen ist, und sowohl an beiden Seiten als an der abgerundeten Spitze sehr scharf zugeschliffen ist. Die Nadel ist an einem Hefte stumpfwinklig befestigt, kann aber in

demselben vermittelst einer Schraube nach allen Richtungen in jeder beliebigen Stellung fixirt werden.

Bei flächenhafter Synechie ist die Loslösung des Trommelfells an der Verwachsungsstelle am leichtesten ausführbar mittelst eines ganz kleinen scharfen Löffels (Fig. 105), nachdem man den freien Rand an einer Stelle incidirt hat. Ein anderes Verfahren, welches der amerikanische Arzt Prout[1]) zuerst mit Erfolg eingeschlagen hat, ist die Circumcision des verwachsenen Trommelfellstücks, welches in seiner Verbindung mit der Labyrinthwand zurückgelassen wird. In dem von Prout auf diese Weise operirten Falle soll die Hörverbesserung von Dauer geblieben und noch ein Jahr später die Trommelfellöffnung in der ursprünglichen Grösse zu constatiren gewesen sein. Prout benutzte dazu ein sehr kleines Messer von der Gestalt der zur Iridectomie gebräuchlichen (1,5‴ lang, $^3/_4$‴ breit, scharf an der Spitze und schneidend an beiden Seiten). Der Schaft ist 3″ lang, der dem Handgriff zunächst liegende Zoll des Schaftes nicht gehärtet, damit er in jedem beliebigen Winkel gebogen werden kann. Der achteckige Handgriff ist 2 Zoll lang. (Fig. 106).

Jedenfalls wird es immer viel leichter sein, derartige flächenhafte Synechien durch rechtzeitige Behandlung zu verhüten, insbesondere durch rechtzeitige Anwendung der Luftdusche, als die zu Stande gekommenen operativ zu beseitigen. Meine eigenen Versuche in letzterer Beziehung sind bisher stets gescheitert an der Wiederverwachsung. Doch bezweifle ich nicht die günstigeren Erfolge Anderer, möchte nur davor warnen, auch hierbei aus zu kurz dauernden Beobachtungen Schlüsse zu ziehen auf die Brauchbarkeit der bisher befolgten Methoden. Politzer hat neuerdings (Lehrbuch II, S. 574) mitgetheilt, dass er von einfachen Incisionen des Trommelfells neben den adhärenten Stellen, auch bei adhärentem Hammergriff, wesentliche Hörverbesserung gesehen hat, theilt aber übrigens die oben ausgesprochene Ansicht, dass die Ablösung der adhärenten Partien stets an der Wiederverwachsung der getrennten Stellen scheitert. Vielleicht bietet die Excision des ganzen Trommelfells mit dem Hammer in verzweifelten Fällen eher die Aussicht, die Wiederverwachsung zu verhüten, als die zu diesem Zwecke empfohlene, möglichst häufig zu wiederholende Anwendung der Luftdusche und die Tenotomie des Tensor tympani.

Ein Versuch mit operativer Lösung von Synechien des Trommelfells ist nur statthaft, wenn eine gleichzeitige Nerventaubheit mit Bestimmtheit ausgeschlossen werden kann, und wenn die Möglichkeit vorhanden ist, den zu Operirenden längere Zeit unter den Augen zu behalten, um ihn eventuell Wochen lang an der dem Eingriff folgenden Entzündung und Eiterung behandeln zu können. Für die poliklinischen Ambulatorien sind ähnliche Operationsversuche durchaus zu widerrathen, denn der anscheinend unbedeutende Eingriff kann von sehr protrahirter und schmerzhafter Entzündung gefolgt sein, die wochenlange Arbeitsunfähigkeit mit sich bringt. Es wird Aufgabe der stationären Ohrenkliniken sein, das operative Gebiet auch nach dieser Seite hin zu cultiviren, und den therapeutischen Werth solcher Eingriffe nebst den genaueren Indicationen dafür festzustellen.

[1]) Transactions of the american otological society. Boston 1873, S. 32.

Capitel X.

Tenotomie des M. tensor tympani.

§ 46. Historisches.

Der Erste, welcher „mit gebührender Zurückhaltung“ die Ausführbarkeit der Tenotomie des Tensor tympani am Lebenden für möglich erklärte, war Hyrtl. Er hielt sie für vielleicht indicirt bei „andauerndem Krampf des Tensor tympani“, durch welchen das Trommelfell stark gespannt und in seiner Schwingungsfähigkeit beeinträchtigt sei, so dass hohe Töne besser, tiefe schlecht gehört würden.

An Stelle dieser rein hypothetischen Indication wurde durch v. Tröltsch[1]) eine thatsächliche, auf anatomischer Untersuchung basirte Veränderung, deren Diagnose am Lebenden möglich ist, gesetzt, nämlich Verkürzung der Sehne des Tensor oder Verrückung der Insertion am Hammergriff nach unten, wodurch das Trommelfell permanent tiefer in die Paukenhöhle hineingezogen ist. „Für diese Fälle liesse sich an eine Tenotomie denken, die keineswegs besonders schwer auszuführen wäre.“ Auf Grund dieser Anregung sind von verschiedenen Seiten Operationsversuche an der Leiche und am Lebenden gemacht; die Ausführbarkeit ergab sich als leicht möglich, jedoch waren die Erfolge am Lebenden so wenig ermunternd, dass nichts von ihnen publicirt wurde. Die ersten Veröffentlichungen über erfolgreiche Tenotomien des Tensor tympani am Lebenden stammen von Weber-Liel (1868), der bei einer grösseren Zahl von Kranken wesentliche Heilerfolge damit erzielt zu haben behauptete, vorzugsweise bezüglich subjectiver Beschwerden (Ohrensausen, Schwindelempfindung). Die an die Operation geknüpften Hoffnungen haben sich nicht bestätigt, und nur einzelne günstige Erfolge wurden ausser von Weber-Liel auch von Gruber, Frank und Urbantschitsch berichtet. Ueber die Dauer derselben fehlen aber in den meisten Fällen die Angaben, ja es bleibt sogar zweifelhaft, ob die der Sehnendurchschneidung zugeschriebenen Erfolge nicht von der damit verbundenen Durchschneidung des Trommelfells allein abhängig waren.

§ 47. Indication.

Als solche ist aufgestellt die Verkürzung der Sehne bei Sclerose und adhäsiver Entzündung der Paukenschleimhaut. Die Durchschneidung der Sehne soll die übermässige Spannung des Trommelfells und der Gelenke der Gehörknöchelchen und die damit verbundene abnorme Belastung des Labyrinthes beseitigen. Ein günstiger Erfolg für das Hören ist nur denkbar, wenn neben der Verkürzung der Sehne keine wesentlichen pathologischen Veränderungen an den für die Schallleitung wichtigsten Theilen, insbesondere an den Labyrinthfenstern Platz gegriffen haben. Dies wird in den seltensten Fällen zutreffen.

[1]) Lehrbuch. 3. Aufl. S. 216.

Für die Diagnose der Verkürzung der Sehne haben wir keine zuverlässigen Zeichen. Das wichtigste objective Merkmal ist die pathologische Einziehung des Trommelfells, sobald erwiesen ist, dass dieselbe nicht durch Tubenstenose oder Atrophie des Trommelfelles bedingt ist. Das durch die Luftdusche abgeflachte Trommelfell sinkt bei vorhandener Verkürzung der Tensorsehne schnell in seine alte Lage zurück und damit verschwindet constant die mit der Abflachung zusammenfallende Hörverbesserung. Analoge Verhältnisse können aber auch durch Adhäsionen in der Paukenhöhle bedingt werden, namentlich durch Schrumpfung jener Schleimhaut-Duplicaturen und Bänder, welche von der obern äussern Trommelhöhlenwand zum Hammerkopfe und Ambosskörper hinziehen (Politzer, Lehrbuch II, S. 440). Die Abschwächung des Ohrensausens durch Luftverdünnung im Gehörgang, die man für ein brauchbares Zeichen von Retraction der Tensorsehne angesehen hat, ist unzuverlässig, weil dabei nicht allein die Tensorsehne gedehnt wird, sondern auch gleichzeitig vorhandene Adhäsionen der Gehörknöchelchen. Als weiteres Symptom der Retraction des M. tensor tympani ist angeführt, dass der Hammergriff nicht allein nach innen gezogen wird und also von aussen gesehen perspectivisch verkürzt erscheint, sondern dabei leicht um seine Längsaxe gedreht ist, so dass er von aussen gesehen breiter erscheint, als unter normalen Verhältnissen, wo wir ihn nur mit seiner äussern Kante sehen. Dies ist davon abhängig, dass der Haupttheil der Sehnenbündel sich an der innern Kante des Griffes dicht unter der Kreuzung der Chorda tympani mit dem Hammer ansetzt, da, wo aussen der Proc. brevis liegt, ein kleinerer Theil derselben aber bogenförmig nach oben und vorn zur äussern Kante des Hammergriffs geht. Diese Insertionsverhältnisse sind aber keineswegs constant, sondern nach den Untersuchungen von Urbantschitsch [1]) ist der Ansatz der Sehne am Hammergriff in Bezug auf Oertlichkeit und Ausdehnung sehr wechselnd, insbesondere soll die Insertion häufig in schräger Richtung erfolgen.

Da bei willkürlicher Contraction des M. tensor tympani das Gehör für die tiefen Töne abgeschwächt wird und ein tiefer Brummton im Ohre entsteht, ähnlich wie beim Gähnen, von dem Politzer nachgewiesen hat, dass es der Muskelton des Tensor sei (Arch. f. Ohrenheilkunde IV, S. 25), so wird man bei andauernder Verkürzung der Sehne diese Erscheinungen andauernd erwarten dürfen und zur Begründung der Indication verwerthen können.

§ 48. Methode.

Eine für alle Fälle passende Regel für die Wahl der Stelle des zur Einführung des Tenotoms erforderlichen Trommelfellschnittes, ob vor oder hinter dem Hammergriff, lässt sich nicht geben. Bei dem wechselnden, individuell verschiedenen Befunde am Trommelfell und bei der verschiedenen Configuration des Gehörgangs wird man sich den am bequemsten zugänglichen Ort wählen müssen. Die Mehrzahl der Operateure macht den Einschnitt hinter dem Hammergriff, was auch ich für sicherer und bequemer halte. Weber-Liel und Gruber

[1]) Arch. f. Ohrenheilkde. XI, S. 1.

empfehlen, vor dem Hammergriff einzuschneiden. Man muss sich der topographisch-anatomischen Verhältnisse in der Paukenhöhle sehr genau bewusst sein, ehe man die Operation am Lebenden unternimmt. Häufige Operationsversuche an der Leiche mit controllirender Präparation der Paukenhöhle sind dazu unentbehrlich. Nach Gruber soll bei der Einführung des Tenotoms hinter dem Hammergriff Carotisverletzung möglich sein, wenn congenitale Knochenlücken im Canalis caroticus da sind. Ich halte dies für unmöglich, ebenso wie eine Verletzung der Labyrinthfenster, wenn man sich eines an der Spitze stumpfen und abgerundeten Tenotoms bedient und alle überflüssig complicirten Instrumente vermeidet. Am ehesten wird die Chorda tympani getroffen werden. Diese Verletzung ist aber, wie wir schon bei der Durchschneidung der hintern Falte sahen, von geringer Bedeutung. Die Insertion der Sehne am Hammergriff ist unterhalb des Axenbandes an einem Tuberculum, vis-à-vis dem Proc. brevis. Da die Länge der freiliegenden Sehne durchschnittlich bei ohrgesunden Individuen nur circa 2 mm beträgt, so ist der Raum für die Schnittführung ein sehr enger und wird bei pathologischer Einziehung des Trommelfells noch mehr eingeengt. Als objective Zeichen völliger Durchtrennung der Sehne haben wir die Abflachung und abnorm leichte Beweglichkeit des Trommelfells bei Luftdusche und Aspiration vom Gehörgange. Bei etwaigem Zweifel kann der Mangel des Widerstandes in der Paukenhöhle bei der Sondirung mit einer an der Spitze winklig gekrümmten Sonde, die in gleicher Weise wie das Tenotom nach der Operation eingeführt wird, Gewissheit verschaffen.

Fig. 107. Tenotom für den M. tensor tymp., nach Schwartze.

Als ein vollständig verlässliches Zeichen der gelungenen Tenotomie glaubt Urbantschitsch (Lehrbuch S. 431) den nach der Operation nicht mehr nachweisbaren Einfluss des M. tensor veli auf den Tensor tympani, nämlich den Ausfall einer früher bestandenen Veränderung der Gehörsperception im Momente einer Anspannung der Tubenrachenmuskeln ansprechen zu können. Da man hierbei jedoch von der subjectiven Beobachtungsfähigkeit des Patienten abhängig ist, die durchschnittlich höchst unzuverlässig ist, wird man gut thun, sich mehr auf die objectiven Zeichen zu stützen.

Das von mir befolgte Operationsverfahren ist folgendes: Durch den dicht hinter und parallel mit dem Hammergriff gemachten Einschnitt mit der Paracentesennadel wird das entsprechend winklig gebogene Tenotom mit der abgerundeten Spitze nach oben eingeführt, bis es Fühlung mit dem Tegmen tympani hat. Dann wird es im rechten Winkel gedreht, so dass die Schneide über der Sehne zu liegen kommt. Die Trennung wird durch sägenförmige Züge ohne stärkeren Druck von oben nach unten bewirkt, dabei fühlt man deutlich das für Sehnendurchschneidung characteristische knirschende Ge-

räusch. Die Blutung ist meist unbedeutend; zuweilen ist gleich nach der Durchtrennung der Sehne ein Bluterguss hinter dem abgeflachten Trommelfell durchscheinend. Behält trotz nachweislich erfolgter Durchtrennung der Sehne der Hammergriff seine schräg geneigte Lage bei, so ist auf das Vorhandensein von Adhäsionen in der Paukenhöhle (zwischen Hammerkopf und oberer äusserer Wand) zu schliessen.

Beim Einschnitt vor dem Hammergriff gelingt es schwerer, die Sehne zu durchschneiden. Soll aber nur eine partielle Ablösung der Insertion vom Hammergriff von unten nach oben geschehen (v. Tröltsch), so ist der Einschnitt vor dem Hammergriff nothwendig.

Die Operation, die ohne Narcose ausführbar ist, wird erschwert durch grosse Sensibilität des Trommelfells, durch Enge des Gehörgangs, durch maximale Einziehung des Trommelfells und durch Synechie des Trommelfells am Promontorium. Die Nachbehandlung erfordert sorgfältigen antiseptischen Occlusivverband des Ohres und Abhaltung äusserer Schädlichkeiten, um den Eintritt von Entzündung und Eiterung zu verhüten. Der Bluterguss in die Paukenhöhle pflegt innerhalb einiger Wochen vollständig resorbirt zu werden.

§ 49. Abschätzung des therapeutischen Werthes.

Gegenüber den hochgespannten Erwartungen, die einzelne Autoren, insbesondere Weber-Liel, C. Frank und Gruber von der Tenotomie hegten und erregten, und gegenüber den von diesen Autoren mitgetheilten bedeutenden Erfolgen in Bezug auf Hörverbesserung, Nachlass quälender Ohrgeräusche, Beseitigung von Schwindelzufällen, muss ich nach meinen Erfahrungen wiederholen, was ich schon vor 10 Jahren erklärt habe (l. c.), dass ich von der völligen Durchschneidung der Sehne in keinem einzigen Falle einen bleibenden Nutzen gegen eines dieser Symptome nach der Operation sah. Der in einzelnen Fällen eingetretene momentane Erfolg, der einige Tage oder Wochen anhaltend sein kann, selten länger[1]), am häufigsten berichtet in Bezug auf Nachlass des Ohrensausens, kann von der einfachen Incision des Trommelfells, resp. der Durchschneidung der pathologischen hinteren Falte (siehe § 44) abhängen. Der Grund dieses constanten Misserfolges liegt offenbar daran, dass neben der Verkürzung der Sehne und der Adhäsionsbildung um dieselbe gleichzeitig tiefere und unheilbare Veränderungen im Paukenapparat (Adhäsionsprocesse, Synostose des Steigbügels, Verdickung der Membran des runden Fensters) bestehen, und dass die durchschnittene Sehne sehr schnell wieder verwächst und dann aus der Narbencontraction eine Verschlimmerung des Zustandes hervorgehen kann. Der Rath, die Operation früher zu versuchen, ehe solche tieferen Alterationen da sind, ist nicht unbedenklich, weil wir nicht sicher sind, ob die Sehnendurchschneidung an und für sich nicht erhebliche Nachtheile bringen kann. Wäre es möglich, mit Bestimmtheit vorher zu entscheiden, ob es sich im gegebenen Falle nur um eine Verkürzung der Tensorsehne handelt, oder ob, was jedenfalls viel häufiger vorkommt,

[1]) Urbantschitsch, l. c. S. 430, berichtet „in einzelnen Fällen noch nach $1^1/_2$ Jahren eine Besserung des Gehörs“ davon gesehen zu haben.

gleichzeitig andere Adhäsionsprocesse vorliegen, so würde die Operation gewiss viel häufiger in Anwendung kommen.

In einzelnen Fällen sind schwere Entzündungen des Mittelohres danach beobachtet, die sich sogar auf das innere Ohr ausdehnten und wesentlichen, bleibenden Nachtheil für das Gehör und successive Steigerung der Geräusche gebracht haben (Kessel, briefliche Mittheilungen vom Februar 1876). In andern Fällen ist Verschlimmerung der subjectiven Gehörsempfindung allein danach gefolgt (Urbantschitsch, Lehrbuch S. 430). Politzer theilt neuerdings mit (Lehrb. II, S. 443), „dass bei mehreren Patienten, welche einige Monate nach der bei ihnen ausgeführten Tenotomie zu ihm kamen, auf dem operirten Ohre vollständige Taubheit eingetreten war, wo vor der Operation die Hörstörung noch keine hochgradige war und der Process jahrelang einen langsamen Verlauf zeigte."

Nach meiner Ueberzeugung hat die Tenotomie, als völlige Durchschneidung der Sehne des Tensor tympani, keine Zukunft, wenn sie wegen Verkürzung der Sehne bei Sclerose der Paukenhöhle als ein Mittel zur Hörverbesserung und zur Heilung subjectiver Geräusche unternommen wird. Dagegen wird sie eine in der Zukunft häufigere Verwendung finden als vorbereitende Operation zur Excision des Hammers, sei es, dass dies wegen unheilbarer Eiterungen mit Caries des Hammerkopfes und Fistelöffnungen in der Membrana flaccida Shrapnelli geschieht, sei es bei Sclerose mit Rigidität oder Ankylose des Hammerambossgelenkes.

Nach v. Tröltsch wäre die partielle Ablösung der oft nach unten verbreiterten Sehneninsertion vom Hammergriff analog der Insertionsveränderung der Augenmuskeln bei der v. Gräfe'schen Schieloperation zwar rationeller als die vollständige Durchschneidung der Sehne, habe aber a priori auch keine Aussicht auf dauernden Erfolg. Einen wesentlichen und länger bleibenden (durch 6 Monate hindurch controllirten) Erfolg bei qualvollem Ohrensausen ohne Hörverbesserung erzielte ich mit solcher partiellen Ablösung der Sehne unter bleibender Abflachung des vorher stark retrahirten Trommelfells, wo andere Kurversuche vorher erfolglos geblieben waren.

Anhang zu Cap. X.

Tenotomie des M. stapedius.

Durch Retraction der Sehne des M. stapedius in Folge von fibröser Entartung des Muskels kann die Bewegungsfähigkeit des Stapes herabgesetzt werden und eine abnorme Lage der Stapesplatte im ovalen Fenster veranlasst werden. Unter günstigen anatomischen Verhältnissen, sei es bei bestehenden Defecten im Trommelfell oder nach operativer Excision desselben, oder bei Narbenbildungen im hintern-obern Theil des Trommelfells, kann diese Retraction der Sehne des Stapedius erkannt werden, und es ist dann leicht ausführbar, die Sehne quer zu durchschneiden. In einigen wenigen Fällen sind dadurch günstige Erfolge für Gehör und Ohrentönen erzielt worden. Die erste Publication darüber stammt von Kessel. Es handelte sich in diesem

Falle aber nicht um einfache Durchschneidung der Sehne, sondern gleichzeitig um Trennung von bindegewebigen Adhäsionen, die den Steigbügel fixirten, weshalb schwer zu entscheiden war, wie viel von dem überraschend günstigen Erfolge der Tenotomie allein zugeschrieben werden durfte. Später hat Urbantschitsch mitgetheilt, dass er in zwei Fällen einfacher Durchschneidung der Stapessehne ebenfalls günstige Resultate erzielt habe. Es fehlt aber nicht an gegentheiligen Erfahrungen, wo dieser günstige Erfolg ausblieb oder sogar eine erhebliche Verschlimmerung danach eintrat, indem sich zu den unverändert fortbestehenden Geräuschen eine enorme Empfindlichkeit gegen starke Geräusche mit vermehrtem Schwindel hinzugesellte (Pollak). Dies kann nicht überraschen, weil wir in dem M. stapedius die wesentlichste Sicherheitsvorrichtung gegen heftige Schalleinwirkung besitzen, deren Ausfall bei Lähmung des Facialis ja bekanntlich zu gleichen Erscheinungen führt. Besonders stark wird dieser nachtheilige Einfluss der Durchschneidung der Stapessehne zu erwarten sein, wenn der übrige Leitungsapparat der Gehörknöchelchen seine Beweglichkeit behalten hat, weil dann der M. Tensor tympani durch Vermittlung des langen Ambossschenkels die Steigbügelplatte in den Vorhof hineindrängen müsste. Unter diesen Umständen hätte die Durchschneidung der retrahirten Stapessehne nur einen Sinn und einen Schein von Berechtigung, wenn sie verbunden würde mit der Trennung des Gelenkes zwischen Stapes und Incus, oder mit der Durchschneidung der Sehne des Tensor tympani. Nach den vorliegenden Erfahrungen wird es rathsam sein, sich nicht leichtfertig zur Durchschneidung der freiliegenden Stapediussehne zu entschliessen. Politzer[1]) hält dieselbe nur für indicirt, wo die Nische des ovalen Fensters von Narbengewebe erfüllt ist, in welches die Stapediussehne hineingezogen ist. In mehreren solchen Fällen hat er durch einen auf die Längsrichtung derselben senkrecht geführten Schnitt einen günstigen Erfolg für das Gehör erzielt. Habermann heilte ganz neuerdings durch die Tenotomie einen Fall von intermittirendem dröhnendem Geräusch im Ohr, welches mit Schwindel, Druckgefühl im Kopfe und Abnahme der Hörschärfe verbunden war, und vermuthet, dass es sich dabei um einen klonischen Krampf des M. stapedius gehandelt habe. Spasmen des M. orbicularis auf anämischer Basis waren voraufgegangen, zu denen sich erst später das durch den Krampf des Stapedius hervorgerufene Geräusch im Ohr hinzugesellte.

Capitel XI.

Excision des Trommelfells und der Gehörknöchelchen.

§ 50. Historisches.

Zerstörung des Trommelfells mit Verlust der Gehörknöchelchen ausser der Steigbügelbasis verursacht nicht Taubheit, sondern nur Schwerhörigkeit. Dies ist bereits seit Valsalva bekannt (Morgagni

[1]) Lehrbuch II, S. 574.

de sedibus et causis morborum Liber I epist. anat. med. XIV, S. 202)[1]). Trotzdem schleppte sich bis in die Neuzeit unter Laien und Aerzten vielfach die irrthümliche Meinung fort, dass Zerstörung des Trommelfells gleichbedeutend sei mit Verlust des Gehörs.

Die ersten Versuche partieller Excision des Trommelfells zum Zwecke der Verbesserung des Gehörs fallen in den Beginn dieses Jahrhunderts. Himly gab eine schneidende Canüle in Gestalt eines Locheisens an, mit der er versuchte, ein rundliches Stück des Trommelfells zu excidiren. Aehnliche Instrumente in Trepanform haben Deleau, Fabrizi, Brunner (1841) und noch neuerdings Bonnafont (1860) beschrieben und benutzt. Bei ihrer Anwendung verliess man sich allein auf das Gefühl und wird sich dabei sehr oft über den damit erzielten Effect getäuscht haben. Seit der Verbesserung der Untersuchungsmethode des Trommelfells sind sie ganz ausser Gebrauch; unter Controlle des Auges sind wir im Stande mit einfachen Messern viel sicherer Stücke des Trommelfells von beliebiger Grösse zu excidiren und können damit weniger leicht Nebenverletzungen herbeiführen. Fabrizi beschrieb seine Methode am genauesten (l. c. S. 69) und behauptete, mit seinem Perforatorium immer dauernde Oeffnungen erhalten zu haben. Dies hat sich später, wie Bonnafont zuerst nachwies, als Täuschung herausgestellt, indem wir durch kein Mittel im Stande sind, nach partieller Excision des Trommelfells die Lücke bleibend offen zu erhalten. Die Grösse des excidirten Stückes ändert darin nichts. Wreden hatte den Vorschlag gemacht, zu diesem Zwecke den Hammergriff zu reseciren (Sphyrotomie), aber auch hierdurch ist die Vernarbung der Oeffnung ebenso wenig zu verhindern, wie durch die gänzliche Entfernung des Hammers. Auch durch Aetzmittel herbeigeführte Zerstörungen des Trommelfells, die ebenfalls versucht wurden, um bleibende Oeffnungen zu erzielen, wie das Auftragen von Jodquecksilber, Schwefelsäure, das Durchbrennen mit dem Galvanocauter haben sich als nutzlos erwiesen, indem bei genügend langer Beobachtung der Fälle sich stets herausgestellt hat, dass nach Ablauf der schmerzhaften, eitrigen Entzündung der Substanzverlust im Trommelfell wieder vernarbte. Diese Erfahrungen haben dazu geführt, die partielle Excision des Trommelfells als Mittel zur Hörverbesserung definitiv aufzugeben, und man benutzt dieselbe jetzt nur noch bei hartnäckigen Eiterungen mit hochgelegener und enger Perforation, um dem Eiter temporär bessern Abfluss zu verschaffen und die Paukenhöhle für längere Zeit besser, als dies nach einfacher Incision des Trommelfells möglich ist, von innen und aussen durchspülen zu können. Am bequemsten für diesen Zweck hat sich die galvanocaustische Perforation des Trommelfells bewährt.

Die Thatsache, dass in Folge von Eiterungsprocessen sich Hammer und Amboss ausstossen können, ohne dass hochgradige Schwerhörig-

[1]) Morgagni fügt dort aber sofort hinzu, dass das Trommelfell ein sehr wichtiges Schutzorgan für den Hörapparat sei: „Tympani autem membranam etsi Valsalva quoque diserte admonuit non esse necessariam, tu noli tamen oblivisci, necessariam esse ad ea protegenda, quibus laesis audire non possumus, Labyrinthum dico, a cujus fenestris injurias arcet exteriores, ut si vel major, vel crebrior harum violentia urgeat membranulas praesertim, quae minus ab ortu firmae sint, vix fieri possit, quin saltem longioris temporis cursu praevaleat.

keit folgt, musste auf den Gedanken führen, sonst unheilbare Hindernisse in dem Schallleitungsapparat der Paukenhöhle, welche diesseits des Steigbügels gelegen sind und vorzugsweise durch Unbeweglichkeit des Hammers und Ambosses bedingt werden, durch Excision dieser Gehörknöchelchen zu beseitigen. Meine ersten Versuche mit Excision des Trommelfells und Extraction des ganzen Hammers bei Sclerose datiren aus dem Jahre 1873. Der temporäre unzweifelhafte Erfolg scheiterte regelmässig an der rapiden Regeneration des unvollständig excidirten Trommelfells[1]). Lucae erwähnte einige Jahre später gelegentlich[2]), dass er bei Erkrankung des schallzuleitenden Apparates (Sclerose der Paukenschleimhaut, Adhäsionen des Trommelfelles und der Gehörknöchelchen) die gleiche Operation ausgeführt habe; unter fünfundzwanzig Fällen sei niemals Hörverschlechterung, einige Mal wesentliche Hörverbesserung herbeigeführt worden. Bei späteren Gelegenheiten (l. c.) kommt er auf diese Mittheilung zurück und erweitert dieselbe dahin (A. f. O. XVII, S. 239), dass er nach der Operation eine längere Zeit anhaltende Empfindlichkeit gegen lauten Schall beobachtet habe, und dass 1881 die Zahl seiner bezüglichen Operationsfälle bereits 40 überschritten habe (A. f. O. XIX, S. 75 Anmerkung). Näheres über den Verlauf dieser Fälle hat Lucae noch nicht mitgetheilt.

Kessel lehrte uns eine Methode, nach welcher es gelingen kann diese Regeneration zu verhüten (Ablösung des Limbus cartilagineus in der hintern Circumferenz des Trommelfells, eventuell Resection eines Stückes vom Sulcus tympani mit einem feinen Meissel), und durch seine verdienstlichen Arbeiten über Excision der Gehörknöchelchen ist eine Grundlage für weitere Ausdehnung der chirurgischen Therapie bei einer grossen Zahl chronischer Leiden des Mittelohrs, die bisher für ganz unheilbar betrachtet wurden, geschaffen. Kessel wagte sich sogar an die Excision des ankylosirten Steigbügels (1878), nachdem er im Jahre 1871 zuerst an Hunden und Tauben experimentell festgestellt hatte, dass durch Entfernung des Steigbügels resp. der Columella weder Schwindel noch Coordinationsstörungen veranlasst wurden, und dass sich die anfängliche Taubheit wieder verliert, sobald sich das Foramen ovale durch eine neugebildete Membran abschliesst und die nach der Operation abgeflossene Perilymphe sich wieder ersetzt.

§ 51. Indication.

Die Excision des Trommelfells mit Extraction des Hammers, eventuell auch des Ambosses, ist indicirt:

1) Bei chronischer Eiterung des Mittelohrs mit Caries der Gehörknöchelchen und bei Cholesteatom in der Paukenhöhle.

2) Bei Unbeweglichkeit des Hammers, bedingt durch totale Verkalkung des Trommelfells oder durch Ankylose des Hammer-Ambossgelenkes, sofern tiefer gelegene Hindernisse der Schallzuleitung an

---

[1]) Patholog. Anatomie des Ohres S. 61 Anmerk.

[2]) „Labyrinthkrankheiten“ in Realencyclopädie der gesammten Medicin von Eulenburg, Separatabdruck S. 11.

den Labyrinthfenstern durch den hörverbessernden Effect der Probepunction, und Complication mit Labyrinthleiden durch genaue qualitative Hörprüfung ausgeschlossen werden können. Vocalgehör muss noch vorhanden sein; werden noch Flüsterworte in der Nähe des Ohres leicht verstanden, so ist keine sichere Aussicht durch die Operation das Gehör zu verbessern.

3) Bei Verwachsung der Tuba Eustachii, sobald erwiesen ist, dass durch die Probepunction des eingesunkenen Trommelfells eine wesentliche Hörverbesserung unter gleichzeitiger Abflachung des Trommelfells entsteht.

Ad I. Ein häufig wiederkehrender otoscopischer Befund bei Caries des Hammerkopfes ist eine feine Fistelöffnung oberhalb des Proc. brevis bei übrigens erhaltenem Trommelfell, oder Ablösung des obern Trommelfellrandes mit herauswachsenden Granulationswucherungen, die nach ihrer Abtragung schnell wiederkehren. Die Caries ist nicht selten auf den Hammerkopf allein beschränkt und ist in diesem Falle die Excision des Hammers das einzig rationelle Verfahren, um die sonst unheilbare fötide Eiterung zu heilen und ihre das Leben bedrohenden Folgezustände zu verhüten. Hört die fötide Eiterung nicht sofort nach der Excision auf, so ist noch ein weiterer cariöser Heerd vorhanden, der entweder in der Paukenhöhle oder in den pneumatischen Zellen des Warzenfortsatzes zu suchen ist. Im ersteren Falle schafft die Excision des Trommelfells immerhin die Möglichkeit genauerer Diagnose mit Hülfe der Sondirung, und die Möglichkeit directer Irrigation und Cauterisation der erkrankten Knochenstelle, im zweiten Falle kommt als nachfolgender operativer Eingriff die Eröffnung des Antrum mastoideum in Frage. Durch letztere wird auch etwaige Eiterretention und Caries in den über dem Gehörgange gelegenen pneumatischen Hohlräumen, welche mit den Warzenzellen in Verbindung stehen, der Therapie zugänglich gemacht.

Auch bei grösseren Defecten im Trommelfell mit Caries am Hammergriff, wo sich die Otorrhoe als unheilbar herausgestellt hat und qualvolle Geräusche bestehen, kann durch die Excision des Hammers Heilung der Eiterung erzielt werden unter gleichzeitigem Verschwinden der Geräusche und erheblicher Besserung des Hörvermögens. (Kessel.)

Das Cholesteatom (vgl. S. 220) ist selten auf das Cavum tympani beschränkt, sondern die Hauptmasse der Retentionsgeschwulst sitzt gewöhnlich im Warzenfortsatz. Deshalb genügt hier die Excision des Trommelfells allein gewöhnlich nicht zur Entfernung, sondern dieselbe muss verbunden werden mit der Aufmeisselung des Antrum mastoideum.

Ad II. Ist der Hammer unbeweglich durch totale Verkalkung des Trommelfells, wie sie als Residuum abgelaufener Eiterungsprocesse mit fast totaler Taubheit und continuirlichen Geräuschen vorkommt, so kann durch die Excision des ganzen Trommelfells mit dem Hammer dauernde Beseitigung der Geräusche und Hörverbesserung bis zu solchem Grade, dass Flüsterworte in der Nähe des Ohres wieder gehört werden, erzielt werden. Dies gelingt nur dann, wenn an den Labyrinthfenstern weder Verkalkungen noch andere wesentliche Hindernisse der Schallleitung existiren. Da sich dies aus dem Grade der vorhandenen Hörstörung vorher allein nicht beurtheilen lässt, so muss die probatorische Punction oder partielle Excision des verkalkten

Trommelfells vorausgeschickt werden, um erst aus dem Resultat derselben zu erschliessen, ob tiefere Veränderungen zugegen sind, welche die totale Excision contraindiciren würden. Man darf in solchen Fällen nach der Excision eines verkalkten Trommelfells auf eine sehr protrahirte Eiterung gefasst sein, welche eine Nachbehandlung von Monaten erheischen kann, bis es gelingt, die Eiterung gänzlich zu sistiren. Auch wenn sich das Trommelfell nachträglich durch eine bindegewebige Membran ersetzt, kann der hörverbessernde Effect dauernd sein.

Ebenso zweifellos ist der Nutzen der Excision des Hammers in jenen, anscheinend nicht sehr seltenen Fällen von isolirter Ankylose des Hammer-Ambossgelenkes ohne gleichzeitige Ankylose des Steigbügels. Die Gelenkverbindung zwischen Amboss und Steigbügel muss dabei durchtrennt werden, um letztern nicht in Gefahr zu bringen, wenn der Amboss wegen seiner festen Verbindung mit dem Hammerkopfe gleichzeitig mit dem Hammer herausgezogen wird. Folgt der Amboss nicht gleich mit, so kann er ohne Nachtheil in der Paukenhöhle zurückgelassen werden. Bei der Unsicherheit der Diagnose der isolirten Ankylose des Hammer-Ambossgelenkes ist es vorläufig unmöglich, mit Sicherheit auf einen guten Erfolg der Operation rechnen zu können. Der Grad der Taubheit giebt keinen Anhaltspunkt für dieselbe, weil er bei Ankylose des Steigbügels derselbe ist (nur laut ins Ohr geschriene Worte werden verstanden). Die Sondirung des Hammergriffes ergiebt völlige Unbeweglichkeit desselben; bei Benutzung des Siegle'schen Trichters ist keine Spur von Beweglichkeit des Hammers erkennbar bei gewöhnlich sehr ergiebigen Bewegungen des schlaffen und atrophisch verdünnten Trommelfells. Hierdurch sind aber gleichzeitig vorhandene tiefer gelegene Hindernisse der Schallleitung nicht ausgeschlossen. Bing glaubte durch die „entotische Anwendung des Hörrohrs“ die Ankylose des Steigbügels ausschliessen zu können. Er versteht darunter eine Hörprüfung für die Sprache mittelst eines Hörschlauches, der in Verbindung gebracht ist mit einem in die Tuba eingeführten Catheter. Die Schallwellen sollten dabei direct dem Steigbügel und Labyrinth zugeführt werden. Wird in einem Falle die Sprache vom Gehörgange aus gar nicht mehr oder sehr schwer verstanden, hingegen besser von der Tuba aus, so sollte man nach Bing auf ein Schallleitungshinderniss am Hammer oder Amboss, jedoch auf freie Beweglichkeit der Stapesplatte im ovalen Fenster schliessen können. Sehr viel einfacher und zuverlässiger scheint mir die Probeincision des Trommelfells zur Entscheidung, ob neben der constatirten Unbeweglichkeit des Hammers noch ein tiefer gelegenes Hinderniss für die Schallleitung zum Labyrinth vorhanden ist oder nicht. Nur wo nach derselben eine zweifellose Hörverbesserung hervortritt, werden wir zu der Annahme berechtigt sein, dass eine gleichzeitige Ankylose des Steigbügels nicht besteht. Wird nach der Excision des Trommelfells mit dem Hammer resp. nach Resorption oder eitrigem Zerfall des Blutgerinnsels in der Paukenhöhle und Ablauf der reactiven Entzündung weniger gehört als Flüsterworte dicht am Ohr, so ist ex post der Schluss zulässig, dass ausser der Hammer-Ambossankylose doch noch ein tiefer gelegenes Hinderniss als die Unbeweglichkeit des Hammers für die Schallleitung bestand.

Ad III. Bei Verwachsung der Tuba Eustachii ist die Excision des ganzen Trommelfells mit dem Hammer das einzige Mittel, welches Aussicht auf dauernde Hörverbesserung giebt; der Limbus cartilagineus an der hintern Peripherie des Trommelfells ist dabei mit zu entfernen, wenn die Regeneration des Trommelfells verhütet werden soll. Durch die Probeincision muss zuvor festgestellt sein, dass sich das Trommelfell unter zweifelloser Hörverbesserung abflacht. Dabei entleert sich gewöhnlich seröses oder zäh-gallertartiges, schleimiges Exsudat aus der Paukenhöhle. Nur wo das zweite Ohr aus andern Ursachen unheilbar taub, oder die Verwachsung doppelseitig besteht, wird die Operation rathsam sein, weil im günstigsten Falle nur eine Hörverbesserung in solchem Grade zu erwarten ist, dass Flüsterworte in geringer Distanz vom Ohr wieder gehört werden.

§ 52. Methode.

Vor der Operation, die nur ausführbar ist, wenn der Gehörgang nicht abnorm eng ist, hat man sich durch vorsichtiges Sondiren des Trommelfelles über den Grad der Sensibilität desselben zu informiren. Zeigt sich dieselbe, wie häufig bei Verdickungen des Trommelfells und bei Sclerose der Paukenschleimhaut, so herabgesetzt, dass kaum eine schmerzhafte Empfindung dabei entsteht, so lässt sich die Operation leicht ausführen, ohne dass Chloroformnarcose erforderlich wird. Der Kopf muss zuverlässig von einem Gehülfen fixirt und die Ohrmuschel nach hinten und oben gezogen werden. Bei ängstlichen Personen und normaler Sensibilität des Trommelfells ist tiefe Chloroformnarcose unentbehrlich. Ist das Trommelfell eingesunken und nicht partiell mit der Labyrinthwand verwachsen, so ist es rathsam, kurz vor der Operation die Luftdusche zu brauchen, um das Trommelfell möglichst weit von der gegenüberliegenden Labyrinthwand abzuheben. Das Trommelfell wird hart an seiner Peripherie umschnitten und abgelöst, am hintern Segmente mit Einschluss des Sehnenringes, um dort eine Regeneration des Gewebes zu verhindern. Demnächst wird die Sehne des Tensor tympani und das Gelenk zwischen Amboss und Steigbügel durchtrennt und dann das frei bewegliche Trommelfell nebst dem Hammergriff mit dem Wilde'schen Schlingenträger, dessen Schlinge so hoch als möglich nach oben hinaufgeschoben werden muss, gefasst und extrahirt. Dies muss unter vorsichtigen hebelförmigen Bewegungen von innen-oben nach aussen-unten geschehen, weil sonst die Chorda tympani zerrissen werden kann, oder das Manubrium mallei am Hammerhalse abbricht und der Kopf des Hammers zurückbleibt. Eine Zerrung der Chorda tympani wird nicht zu vermeiden sein, und weisen darauf die prickelnden Sensationen an dem entsprechenden Zungenrande mit Bestimmtheit hin. Dieselben gehen nach einigen Tagen spurlos vorüber. Ist die Chorda tympani zerrissen, so folgt Geschmackslähmung an dem entsprechenden Zungenrande, die den Patienten gewöhnlich erst zum Bewusstsein kommt, wenn man sie darauf aufmerksam gemacht und speciell Prüfungen darauf hin an ihnen vorgenommen hat. Gewöhnlich verschwindet diese Geschmackslücke nach einigen Monaten wieder vollständig und es lässt sich also vermuthen,

dass die getrennten Nervenenden der Chorda wieder zusammenheilen. War die Excision wegen unheilbarer Eiterung gemacht, so zeigt sich an dem Hammerkopfe die cariöse Zerstörung in den verschiedensten Graden, von der oberflächlichen flachen Erosion an bis zur vollständigen Excavation und rudimentären Resten desselben.

Das Haupthinderniss des schnellen Gelingens der Operation ist in vielen Fällen die stärkere Blutung aus dem chronisch entzündeten Trommelfell, welche das genaue Sehen in der Tiefe verhindert und das Umlegen der Schlinge erschwert. Bei mässiger Blutung in der Tiefe genügt das wiederholte Austupfen mit Wattetampons; blutet es aber so stark, dass das Blut aus dem Gehörgang abtropft, so tränkt man dieselben mit einer styptischen Lösung, am besten mit concentrirter Alaunlösung und lässt die Tampons kurze Zeit liegen. Bei atrophisch verdünnten Trommelfellen, wie sie häufig bei inveterirten Fällen von Sclerose gefunden werden, kann die Blutung ganz fehlen, so dass das Operationsfeld stets frei übersichtlich bleibt und die schnelle Beendigung der Operation ohne jede Schwierigkeit gelingt, wenn der Hammergriff nicht adhärent ist oder der Kopf durch feste bindegewebige Adhäsionen am Tegmen tympani fixirt ist. Wird die Extraction des Hammers unternommen bei Eiterungsprocessen, wo der Griff desselben bei schon vorhandenen grösseren Defecten in der untern Trommelfellhälfte stark nach innen gezogen ist, so kann es sehr schwer sein, die Schlinge von unten her umzulegen und, findet dieses Abweichen nach innen bis über die Horizontale statt, so kann es sich als absolut unmöglich herausstellen. Wurde wegen Sclerose mit Ankylose operirt, so wird nach Beendigung der Operation und Entfernung des Blutes aus Gehörgang und Paukenhöhle ein antiseptischer Occlusivverband angelegt. Unter demselben kann eine nachfolgende Entzündung und Eiterung ganz ausbleiben; zur Entfernung der in den ersten Tagen vorhandenen geringen Menge von serösem Secret genügt dann das Einlegen von täglich zu erneuernder weicher Mullgaze in den Gehörgang, resp. das Austupfen mit trockner Wundwatte. Die Regel ist die, dass trotz des antiseptischen Occlusivverbandes eine Entzündung mit Eiterung nachfolgt, welche 24 bis 36 Stunden nach der Operation beginnt und von acht Tagen bis zu mehreren Monaten dauern kann. Die Vernarbung des Trommelfells scheint von dem Stehenlassen des Limbus cartilagineus abzuhängen.

§ 53. Abschätzung des therapeutischen Werthes.

Die partielle Excision des Trommelfells hat als Mittel zur Hörverbesserung, um den Schallwellen directen Zugang zur Stapesplatte zu verschaffen, keinen dauernden Nutzen, weil wir kein Verfahren kennen, durch welches die Vernarbung der Oeffnung mit Sicherheit verhindert werden kann. Sie ist jedoch in einzelnen Fällen hartnäckiger Mittelohreiterung bei Symptomen von Eiterretention mit gutem Erfolge verwendbar, wo die einfache Incision des Trommelfells für den Eiterabfluss nicht genügt, um die Paukenhöhle auf längere Zeit für desinficirende Durchspülungen, eventuell für die Application adstringirender und caustischer Lösungen besser zugänglich zu machen.

Die totale Excision des Trommelfells mit dem Hammer kann sowohl bei totaler Verkalkung des Trommelfells als bei Fixation des Hammers durch Ankylose des Hammerambossgelenks oder Verwachsung des Hammerkopfes mit der obern Paukenhöhlenwand von bleibender Verbesserung des Gehörs gefolgt sein, wenn an den Labyrinthfenstern kein weiteres Hinderniss für die Schallzuleitung zum Nervenendapparate besteht, insbesondere keine Unbeweglichkeit des Steigbügels coincidirt, und keine Nerventaubheit vorhanden ist. Die unmittelbar nach beendeter Operation sich zeigende Hörverbesserung kann in der Folge durch reactive Entzündung vorübergehend wieder eine Verschlechterung erleiden. Der Einfluss auf die Ohrgeräusche ist wechselnd, niemals werden sie verschlimmert, oft vermindert, zuweilen ganz beseitigt. Wird der Sehnenring in der hintern Circumferenz des Trommelfells abgelöst und möglichst vollständig mit excidirt, so kann dadurch die Regeneration des Trommelfells, die sonst immer in drei bis sechs Wochen zu erfolgen pflegt, verhütet werden. Sicherer ist dies nach dem Vorgange von Kessel durch Resection des obern Theiles des Sulcus tympani zu erreichen. Indessen, auch wo sich das excidirte Trommelfell durch eine Membran ersetzt, welche den Zugang zu den Labyrinthfenstern abschliesst, kann ein Theil der durch die Operation erzielten Besserung, insbesondere der Nachlass der quälenden Geräusche, dauernd sein. Auf Grund meiner eigenen Erfahrungen kann ich die bestimmte Angabe machen, dass nach excidirtem Hammer, auch wenn sich das Trommelfell durch eine Membran wieder ergänzt, Flüsterworte dicht am Ohr verstanden werden, und dass eine Uhr von 3 m mittlerer normaler Hörweite in Distanz von 1 cm vom Ohr gehört werden kann. Dies setzt natürlich normale Beschaffenheit der Labyrinthfenster und normale Sensibilität des Nerven voraus. Wo der Abschluss durch eine neugebildete Membran ausbleibt, kann das Gehör bedeutend besser werden, so dass Flüsterworte auf 0,5 m und weiter verstanden werden und die Uhr auf 10 cm und mehr gehört wird.

Die totale Excision des Trommelfells mit dem Hammer ist weiter eine gefahrlose, häufig erfolgreiche Operation in jenen Fällen unheilbarer chronischer Eiterungen, die bei enger und über dem Proc. brevis gelegener Fistelöffnung mit herauswachsenden Granulationswucherungen, aber sonst ganz erhaltenem Trommelfell häufig durch isolirte Caries des Hammerkopfes bedingt sind.

Selbst wenn sich nachträglich herausstellt, dass neben der Caries des Hammerkopfes noch andere Theile des Mittelohrs von Caries ergriffen sind, so wird durch die Excision der Abfluss des Eiters begünstigt und die Paukenhöhle der localen Behandlung für längere Zeit zugänglich gemacht. Der hörverbessernde Effect tritt dabei ganz in den Hintergrund, weil es sich in erster Linie um Abwendung lethaler Folgezustände der Eiterretention handelt. Bei einseitiger Affection wird man sich sogar zu diesem Eingriff entschliessen müssen auf die Gefahr hin, einen Theil des etwa noch erhaltenen Hörvermögens zu opfern. In den meisten derartigen Fällen ist das Gehör aber so weit herabgesetzt, dass diese Frage gar nicht in Betracht kommt. Zuweilen wird das Gehör nach Heilung des Eiterungsprocesses erheblich besser als zuvor, und früher vorhandene Geräusche verschwinden.

Die zuerst von Kessel am Lebenden mit glücklichem Erfolge gewagte „Mobilisirung“ des Steigbügels, wo sich derselbe bei Trommelfelldefecten oder nach Excision des Trommelfells freiliegend, durch die Sondirung als unbeweglich erkennen liess, hat wegen ihrer Schwierigkeit bisher keine allgemeinere Anwendung gefunden. Liegt das Hinderniss der Beweglichkeit nur in bindegewebigen Adhäsionen um die Schenkel des Steigbügels, so ist die Durchschneidung derselben unter Umständen ganz leicht auszuführen und kann dadurch Hörverbesserung und gänzliches Schwinden quälender Ohrgeräusche herbeigeführt werden; handelt es sich aber, wie in den meisten Fällen von Unbeweglichkeit des Steigbügels, um Verkalkung der Ringmembran zwischen Fussplatte und Fenestra ovalis, so führt der Versuch, nach vorausgeschickter Durchschneidung der Sehne des M. stapedius den Steigbügel zu lockern und zu extrahiren, gewöhnlich dazu, dass die häufig atrophisch verdünnten Schenkel des Steigbügels abbrechen und die starre Fussplatte in der Tiefe allein zurückbleibt. Der Versuch, diese Fussplatte selbst zu umschneiden und herauszulösen, kann zwar, wie Kessel 1879 zuerst am Lebenden mit glücklichem Erfolge dargethan hat, gelingen, ist aber am Lebenden eine sehr schwer ausführbare Manipulation, weil das Operationsterrain schlecht zugänglich und schwer zu übersehen ist, und legt vor allen Dingen die Befürchtung doch recht nahe, dass dabei der Utriculus verletzt werden kann und eine eitrige Entzündung im Labyrinthe entsteht, die nicht nur den Nervenapparat zerstören müsste, sondern durch centripetale Fortleitung zur Schädelbasis den Tod im Gefolge haben könnte. Obwohl bisher von solchen Folgen der Operation nichts bekannt geworden ist (in den von Kessel berichteten Fällen traten überhaupt keine heftigeren Reactionserscheinungen ein, und die von demselben Forscher angestellten Versuche mit Extraction der Columella, resp. des Stapes bei Amphibien, Vögeln und Hunden beweisen, dass der Eingriff ohne diese Folgen bleiben, und sich ein bindegewebiger Abschluss des For. ovale bilden kann), so ist doch diese Besorgniss der Grund gewesen, warum seit den ersten ermunternden Publicationen Kessel's[1]) über Extraction des Steigbügels, die den Eindruck der absoluten Zuverlässigkeit und gewissenhaftester Prüfung machen, bisher nichts von neuen Versuchen Anderer auf diesem Gebiete verlautet. Auch ich selbst liess mich abhalten, dem Vorgehen Kessel's in dieser Beziehung nachzufolgen, weil ich eitrige Labyrinthentzündung und Meningitis fürchtete und jede Operation, die zum Zweck der Hörverbesserung oder zur Beseitigung quälender Ohrgeräusche unternommen wird, für unzulässig erachte, so lange deren Ungefährlichkeit quoad vitam nicht mit Sicherheit erwiesen ist. Nach den von Kessel an Thieren gemachten Erfahrungen erklärt sich die durch Extraction des ankylosirten Steigbügels zu erzielende Hörverbesserung durch die Neubildung einer bindegewebigen Membran an Stelle der extrahirten Steigbügelplatte, welche günstigere Bedingungen zum Mitschwingen giebt als der unbewegliche Steigbügel.

Obwohl ich casuistische Belege in diesem Buche fast überall

[1]) Im Jahre 1879 (Arch. f. Ohrenheilkde. XVI, S. 196) hatte Kessel bereits 16 Fälle von Stapesankylose operirt, und dadurch Hörverbesserung und Nachlass resp. Aufhören quälender Geräusche erzielt. Ueble Folgen der Operation hatte er bis dahin nie erlebt.

grundsätzlich vermieden habe, will ich hier, wo es sich um ein für die grosse Mehrzahl aller Leser ganz neues Gebiet der Ohrchirurgie handelt, wenigstens einige wenige Beispiele aus meiner Beobachtung hinzufügen, die zu weiteren Operationsversuchen auf diesem Gebiete aufzumuntern geeignet sind. Das allgemeine Resultat meiner eigenen bisherigen Operationsversuche kann ich vorläufig dahin zusammenfassen, dass die Excision bei eitrigen Entzündungen oder bei Residuen von solchen bessere Erfolge giebt als bei sclerosirenden Entzündungen der Paukenhöhle. Die angefügten Beispiele sind immerhin geeignet, die Gefahrlosigkeit der Operation und die Möglichkeit einer geringen Hörverbesserung auf diesem Wege zu bestätigen, auch wo der Abschluss der Paukenhöhle durch Neubildung einer Membran erfolgt.

I. Excision des Trommelfells mit dem Hammer bei chronischer Otorrhoe mit Caries.

36jähriger Schlosser aus Ilsenburg, aufgenommen 10. April 1878, litt seit drei Jahren an fötider Otorrhoe aus dem rechten Ohre mit Taubheit (Uhr nicht beim Andrücken an die Ohrmuschel, aber deutlich vom Knochen) ohne Sausen. Zeitweise Blutungen aus diesem Ohre. Seit einigen Monaten auch taub auf dem linken Ohr durch Cerumenpfropf, ohne Complication. Das rechte Trommelfell mit feiner Perforation der Shrapnell'schen Membran und herauswuchernder Granulation über dem Proc. brevis, sonst ganz erhalten und sehr verdickt, mit fettig-kalkigen Einlagerungen. Bei der Luftdusche durch den Catheter nur bei stärkstem Druck Perforationsgeräusch hörbar. Excision des Trommelfells mit Extraction des Hammers am 15. April 1878 unter stärkerer Blutung ohne Chloroformnarcose. Hammerkopf cariös. Die nachfolgende Durchspülung der Paukenhöhle durch den Catheter entleert viel käsige Eiterbröckel. Durch längere Zeit fortgesetzte antiseptische Durchspülung wird die Otorrhoe sistirt. Unbedeutende Hörverbesserung (Uhr beim Andrücken). Lange Zeit verlangsamte Geschmacksperception am rechten Zungenrande.

II. Excision des Trommelfells und Hammers bei chronischer Eiterung mit Caries des Hammerkopfes und Gehörgangs. Völlige Heilung der Eiterung nach 15 Monaten.

19 Jahre alt, aus Chemnitz. Seit fünf Jahren fötide Otorrhoe des linken Ohres. Feine fistulöse Oeffnung vor und über Proc. brevis des sonst erhaltenen Trommelfells. Hammergriff hyperostotisch. In der hintern obern Wand des Gehörgangs, nahe dem Trommelfelle, Granulationswucherung auf cariösem Boden. Excision des Trommelfells und Hammers am 15. August 1882 in Chloroformnarcose mit partieller Entfernung des Sehnenringes hinten oben; gleichzeitig Evidement und Galvanocauterisation der cariösen Stelle im Gehörgang. Der Hammerkopf zum grössten Theil durch Caries verzehrt. Nachbehandlung mit Durchspülungen durch den Catheter und wiederholter galvanocaustischer Aetzung. Definitive Heilung der Eiterung Anfang December 1883. Trommelfell fast vollständig regenerirt bis auf eine periphere Lücke hinten oben, durch welche die Luft beim Valsalva'schen Versuch hauchend hindurch strömt. Hörweite für die Uhr 10 cm., für Flüsterworte 0,5 m.

III. Excision des Trommelfells und Hammers bei chronischer Eiterung mit Caries des Hammerkopfes. Heilung der Eiterung nach 6 Wochen. Bleibende geringe Hörverbesserung für die Sprache.

20jähriger Gastwirthssohn aus Prenzlau. Doppelseitige Otorrhoe seit Kindheit mit hochgradiger Schwerhörigkeit. Links feine Perforation über Proc. brevis bei sonst erhaltenem Trommelfell. Hammergriff adhärent. Am 30. Mai 1883 Excision des linken Trommelfells und Hammers in Chloroformnarcose. Die Extraction des Hammers sehr erschwert durch starke Blutung. Der Hammerkopf zeigte sich zu zwei Drittheilen durch Caries verzehrt. Bedeutende Hörverbesserung un-

mittelbar nach der Operation trotz reichlichen Blutgerinnsels im Grunde des Gehörganges. Gänzliches Verschwinden des früher intermittirend auftretenden Ohrensausens. Geringe Entzündung folgte. Nach drei Wochen war das excidirte Trommelfell regenerirt bis auf eine kleine randständige Lücke hinten oben, aus der noch einige Wochen eine sehr geringe Eiterung fortbestand. Nach sechs Wochen entlassen mit sistirter Eiterung und geringer Hörverbesserung für die Sprache (nicht nachweisbar bei der Prüfung mit der Uhr). Die Hörverbesserung blieb dauernd.

IV. Excision des Trommelfells und des Hammers bei Residuen chronischer Eiterung im Trommelfell mit fixirtem Hammer. Völliges und dauerndes Aufhören qualvollen Ohrensausens. Erhebliche Hörverbesserung nach Ablauf der nachfolgenden Eiterung. Nach halbjährigem Bestand der Hörverbesserung neue Hörverschlechterung bis auf den atlen Zustand, aber dauernde Beseitigung des Ohrensausens.

45jähriger Mann, aus Burg bei Magdeburg, aufgenommen den 9. Juli 1881. Beiderseits Residuen abgelaufener Eiterung der Paukenhöhlen. Im rechten Trommelfell eine Narbe nach unten und an der Labyrinthwand angewachsener Hammergriff. Im linken Trommelfell grosse Narbe hinten, in der die Steigbügel-Ambossverbindung und die Schenkel des Steigbügels sichtbar sind. Durch Sondirung ist völlige Unbeweglichkeit des Steigbügels erkennbar. Gehör beiderseits gleich, mittellaute Zahlen werden dicht an der Ohrmuschel, Worte gar nicht, auch nicht durch den Hörschlauch verstanden. Sausen beiderseits continuirlich, aber lauter und quälender rechts. Am 18. October 1881 Excision des rechten Trommelfells und Hammers. Danach hörte das Sausen ganz auf, und zwar für immer. Es folgte aber eitrige Entzündung von sehr protrahirtem Verlaufe, die eine lange Nachbehandlung mit Durchspritzungen durch den Catheter erforderte. Die Eiterung war erst gegen Ende December 1881 völlig sistirt. Inzwischen hatte sich das Trommelfell regenerirt. Die anfänglich complete Lähmung der Chorda verlor sich wieder, so dass ein Jahr später kaum noch eine Verlangsamung der Geschmacksempfindung an dem entsprechenden Zungenrande im Verhältniss zur gesunden Seite nachweisbar war. Am 21. December 1881 konnte Patient in der Nähe des rechten Ohres ohne Anstrengung der Unterhaltung folgen. Durch Hörrohr hörte er Flüsterzahlen ganz leicht. Auch eine vorher nicht gehörte Uhr war beim Anlegen hörbar. Später soll nach Angabe des Kranken rechter Seits eine fortschreitende Besserung erfolgt sein, so dass das Gehör des operirten Ohres sehr viel besser wurde, als das des linken. Er will sich ohne Schwierigkeit auch auf grössere Entfernung (im Nebenzimmer etc.) haben unterhalten können. Anfang Juli 1882, also nach etwa halbjährigem Bestande dieser Besserung, trat von neuem Hörverschlechterung ein, so dass am 20. Juli 1882 überhaupt nichts mehr von Hörverbesserung zu bemerken war. Er hörte wie vor der Operation nur laute Zahlen nahe am Ohr, höchste Stimmgabeltöne gar nicht, mittlere und tiefe gut. Das Trommelfell zeigte die grosse Regenerationsnarbe und eine Verkalkung in derselben nach vorn. Das Sausen ist nicht wieder aufgetreten. Der Grund dieser neuen Hörverschlechterung war unklar, wahrscheinlich neue Verwachsungszustände in der Pauke. Beim Valsalva'schen Versuch legte sich die Trommelfellnarbe unten deutlich in Falten, nach oben war aber keine Bewegung am regenerirten Trommelfelle sichtbar. Bei der Auscultation war kein nahes Blasegeräusch hörbar. —

V. Excision des Trommelfells und Hammers bei Sclerose mit Ankylose des Hammer-Ambossgelenks, ohne Entfernung des Sehnenrings. Temporäre Hörverbesserung, nach Regeneration des Trommelfells wieder zum grössten Theil verschwunden. Dauernde Ermässigung subjectiver Symptome.

32jähriger Postsekretär, aufgenommen den 18. Juni 1880; seit 12 Jahren progressive Schwerhörigkeit des linken, seit 2 Jahren des rechten Ohres. Druckgefühl im linken Ohre von aussen nach innen; Kopfschmerzen, Schwindel, continuirliches quälendes Ohrensausen. Uhr links nicht mehr beim Andrücken an

die Ohrmuschel, rechts auf 1 cm; vom Knochen laut. C vom Scheitel allein nach links. Trommelfell links eingezogen und mit Einlagerungen von Kalk und Pigment, mit völlig unbeweglichem Hammergriff, rechts stark getrübt. Am 19. Juni Excision des Trommelfells und Extraction des Hammers ohne Chloroformnarcose. Sehr geringe Blutung. Ohnmacht. An der Gelenkfläche des Hammerkopfes erscheint der Knorpelüberzug in beginnender Verknöcherung. Gleich nach der Operation und vor der am dritten Tage nachher beginnenden reactiven Entzündung war das Gehör des linken Ohres entschieden besser geworden als das des rechten. Diese Besserung schwand im Verlaufe der Entzündung und war nach Regeneration des Trommelfells, die schon nach sechzehn Tagen erfolgt war, so weit reducirt, dass die Uhr nur noch beim Anlegen an die Ohrmuschel gehört wurde. Die Hörprüfung nach sechs Monaten ergab dasselbe Resultat. Von den subjectiven Symptomen waren das Druckgefühl im Ohre und der Kopfschmerz dauernd verschwunden, das Ohrensausen nicht ganz beseitigt, aber intermittirend und bedeutend schwächer, als vorher.

VI. Excision des Trommelfells und Hammers bei Sclerose. Geringe Hörverbesserung. Kein Nachlass des Ohrensausens.

19jähriges Mädchen aus Badekenstedt, aufgenommen 23. November 1880 wegen doppelseitiger Sclerose seit zehn Jahren. Uhr beiderseits hörbar beim festen Andrücken an die Concha, besser vom Knochen; Flüsterzahlen beiderseits dicht am Ohr, links unsicherer als rechts. Hohe und höchste Töne besser gehört als tiefe. Vom Knochen tiefe und hohe Stimmgabeltöne gut. Beide Trommelfelle stark getrübt. Starkes Ohrensausen. Keine Besserung durch Luftdusche. Excision des linken Trommelfells und Hammers am 10. October 1882 ohne Narcose. Mässige Blutung. Gleich nach der Operation Hörverbesserung bis 20 cm für Flüsterzahlen; kein Nachlass des Ohrensausens, keine Chordalähmung. Anfangs serös-blutige, später serös-eitrige Secretion, bis zum 18. October, in so geringer Menge, dass Austupfen mit trockener Watte zur Entfernung genügte. Entlassen am 21. October mit offener trockner Paukenhöhle, aber in Regeneration befindlichem Trommelfell. Flüsterzahlen bis 30 cm, zweifellos erheblich leichter und weiter wie auf dem früher bessern rechten Ohre. Sausen unverändert gegen früher. Keine Chordalähmung. Spätere Untersuchung am 26. Februar 1883 ergab den Fortbestand der Hörverbesserung trotz inzwischen erfolgter Regeneration des Trommelfells. Kein Nachlass der Geräusche.

Capitel XII.

Die Krankheiten der Tuba Eustachii.

Die Tuba Eustachii des Menschen ist im ruhenden Zustande geschlossen durch ein loses Aneinanderliegen der Wände. Doch ist eine nothwendige Bedingung normalen Gehörs, dass das Lumen des Kanals von Zeit zu Zeit klafft, um Luftdruckdifferenzen zwischen Paukenhöhle und Atmosphäre auszugleichen (Ventilation der Paukenhöhle). Jeder länger andauernde Abschluss der Tuba an irgend einer Stelle des Kanals (durch Schwellung, Secretanhäufung oder Insufficienz des M. dilatator tubae s. tensor veli palatini) hat bei imperforirtem Trommelfell zur Folge, dass die in der Paukenhöhle vorhandene Luft nach und nach resorbirt wird, das Trommelfell mit seinen Adnexis durch den Ueberdruck der Atmosphäre unter vermehrter Spannung einwärts sinkt und in der Paukenschleimhaut Hyperaemia ex vacuo entsteht. Die nächste Folge der letztern ist Transsudation oder seröse Exsudation. Weiterhin gesellen sich häufig Schwellung der Paukenschleimhaut, abnorme Verwachsungen zwischen Trommelfell, seinen Adnexis und Paukenhöhlenwänden dazu. Wir finden aus diesem Grunde länger bestehenden Abschluss der Tuba nie ohne secundäre anatomische Störungen in der Paukenhöhle. Da die kindliche Tuba absolut weiter und kürzer ist als die des Erwachsenen, so würde es seltner und weniger leicht zum Verschluss derselben kommen können, wenn nicht durch ihre schlitzförmige Rachenmündung bei Kindern eine Prädisposition zur Verschwellung gegeben wäre, die bei der weit klaffenden Gestalt der Rachenmündung des Erwachsenen nicht vorhanden ist. Die Gestalt

des Ostium pharyngeum unterliegt beim Erwachsenen individuellen Verschiedenheiten. Sie ist keineswegs stets trichterförmig, sondern auch oft eine dreieckige oder halbmondförmige klaffende Spalte. Die durchschnittliche Entfernung vom hintern Ende der untern Nasenmuschel beträgt nach Luschka 7 mm. Die Weite des Tubenkanals unterliegt bei Erwachsenen sehr erheblichen individuellen Schwankungen. Als Durchschnittsmaasse gelten für den Isthmus 2 mm hoch und 1 mm breit, für die Rachenmündung 8 mm hoch und 5 mm breit, für die Paukenmündung 5 mm hoch und 3 mm breit. Die Schleimhaut des Kanals ist am Rachenende gewulstet, sonst aber normal glatt und fest mit ihrer Grundlage verwachsen, schwer zerreisslich und von blassgelber Farbe. Die von Köllner (Reil's Archiv II. S. 18) und ältern Anatomen am Rachenende als normal beschriebne Klappe des Tubenkanals (klappenartige Faltenbildung der Schleimhaut) ist pathologisch und als Erschlaffung oder faltige Schwellung der Schleimhaut zu deuten. Neuerdings ist dieselbe von Moos (Beiträge zur Anatomie und Physiologie der Eustachischen Röhre. Wiesbaden, 1874. S. 29) wieder „als ein individuell verschiedener, aber im normalen Zustande nie fehlender Wulst, eine förmliche Klappe" bezeichnet worden. In pathologischer Beziehung ist das Verhalten der Schleimhaut im knöchernen Theil im Allgemeinen übereinstimmend mit dem Verhalten der Paukenschleimhaut, nur sind membranöse Neubildungen seltner als dort, während die Schleimhaut in der knorpligen Tuba in der Regel mit dem Verhalten der Schleimhaut des Nasenrachenraums conform ist. Ebenso wie am Dache des Nasenrachenraums, quer von der einen Tubenmündung zur andern hinüberziehend, am Tubenwulst und in der Rosenmüller'schen Grube sich unmittelbar unter der Schleimhaut cytogenes (adenoides) Gewebe mit reichlich eingestreuten Lymphfollikeln findet, ist auch in continuirlichem Zusammenhang damit am Ostium pharyngeum unter dem flimmernden Cylinderepitel eine Lage cytogener Substanz von individuell verschiedener Mächtigkeit vorhanden, die besonders im Kindesalter erheblichen Hyperplasien mit Verengung und Abschlnss des Ostium unterliegt. Im Greisenalter unterliegt das cytogene Gewebe der Atrophie.

Normal ist die Schleimhaut zwischen Tubenwulst und Umrandung der Choanen von etwas blässerer Farbe (gelblich) als die übrige Schleimhaut.

§ 54. Bildungsfehler.

Congenitaler Defect der Tuba Eustachii ist in einem Falle von J. Gruber[1]) beobachtet neben Mangel des Gehörgangs und der Gehörknöchelchen, sowie rudimentärer Entwicklung der Paukenhöhle und des Labyrinthes; congenitaler Defect der knorpligen Tuba von Moos[2]). Fälle von congenitaler Obliteration und Stenose sind ebenfalls höchst selten. J. Gruber[3]) beschrieb einen Fall, combinirt mit Faux lupina, und Lucae[4]) einen solchen, bei dem das Ostium pharyngeum fehlte. Auch congenitale Erweiterung der Tuba um das 3—4fache des normalen Lumens ist beschrieben (Cock)[5]). Nicht ganz selten finden sich angeborne Anomalien im Verlauf des Kanals, als winklige Knickung und kesselartige Ausbuchtungen der medialen Wand im knöchernen Theile und als Ossificationslücken[6]) (in der Wand des Canalis caroticus), unsymmetrische Lage und Enge des Ostium pharyngeum mit unentwickelten Tubenlippen. Die winklige Knickung kann die Einführung einer Bougie erschweren oder unmöglich machen, ob-

---

[1]) Wien. med. Wochenbl. 1865. S. 1. Vergl. Arch. f. Ohrenheilkde. II. S. 154.
[2]) Zeitschr. f. Ohrenheilkde. X. S. 17.
[3]) Lehrb. d. Ohrenheilkde. S. 375 mit Abbildung.
[4]) Virchow's Arch. XXIX. §. 62. Separatabdruck. S. 36.
[5]) Med. chirurg. Transactions. London, vol. XIX. S. 161.
[6]) Zaufal, Wiener med. Wochenschr. 1866. S. 11. Friedlowsky, M. f. Ohrenheilkde. 1868. S. 22.

wohl der Tubenkanal sich bei der Luftdusche als permeabel erweist. Die Ossificationslücken im Carotiskanal haben ebenfalls eine chirurgische Bedeutung, insofern sie Carotisverletzung bei gewaltsamer Sondirung mit spitzen und unbiegsamen Bougies (Fischbein, Metall) herbeiführen können. Unsymmetrische Lage der Ostia pharyngea tubae kann das Auffinden derselben beim Catheterismus tubae erschweren und mitunter ohne Beihülfe der Rhinoscopie unmöglich machen.

§ 55. Verletzungen

der Tuba Eustachii sind wegen der geschützten Lage derselben selten, kommen aber vor bei ungeschickter Einführung von Instrumenten zu therapeutischen Zwecken (Catheter, Bougies), wobei Ecchymosen und Extravasate erzeugt werden können, ferner bei chirurgischen Operationen im Nasenrachenraum, z. B. Schnittwunden in das Ostium pharyngeum bei Resection des Oberkiefers, auch durch Schusswunden. Bei letzteren ist mehrmals [1]), auch einmal von mir selbst, beobachtet worden, dass die Kugel im knöchernen Theil der Tuba stecken blieb, resp. den Kanal verlegte, oder dass in Folge der Schussverletzung eine Verwachsung des Kanals entstand [2]).

In dem von mir 1879 beobachteten Falle war bei einem Selbstmordversuch die erste Revolverkugel dicht vor dem Gelenkkopf des Unterkiefers auf der rechten Seite eingedrungen, war quer durch den Kopf gegangen und an der entgegengesetzten Seite durch Einschnitt in die Haut entfernt worden. Eine zweite Kugel war links vor dem aufsteigenden Ast des Unterkiefers eingedrungen und im rechten Schläfenbein sitzen geblieben, und zwar so, dass die rechte Tuba dadurch verschlossen war. Starke Blutung aus der rechten Einschussöffnung machte die Unterbindung der rechten Carotis communis nöthig. Consecutiver Hydrops ex vacuo der rechten Paukenhöhle.

Das traumatische Emphysem im Bereich des Ostium pharyngeum tubae und des Rachens, welches zuweilen bei der Luftdusche durch den Catheter, vorzugsweise nach voraufgegangener Einführung von Bougies vorkommt, wurde Seite 32 besprochen.

Das Eindringen von Fremdkörpern in die normal leicht geschlossene Tuba vom Nasenrachenraum aus ist spontan ebenfalls nur selten beobachtet. Einer älteren Beobachtung von Fleischmann [3]), der eine Gerstengranne tief in der Tuba steckend vorfand an der Leiche eines Mannes, der jahrelang an qualvollem Ohrentönen gelitten und über eine eigenthümliche Empfindung im Rachen geklagt hatte, reiht sich aus der neuesten Zeit eine bestätigende Beobachtung von Urbantschitsch [4]) an, der einen 3 cm langen Haferrispenast vom Pharynx in die Tuba eindringen und von dort in die Paukenhöhle, nach Eintritt von Eiterung und Perforation des Trommelfells in den Gehörgang gelangen sah. Auch von Nähnadeln wird erzählt [5]), dass sie in den Tubenkanal eingedrungen und ihn durchwandert haben (?). Beim Brechact können Speisepartikel, Galle und Blut, beim Niesen Schnupf-

[1]) O. Wolf, Arch. f. Augen- u. Ohrenheilkde. Bd. II. 2. S. 52.
[2]) Moos, ibid. S. 161.
[3]) Lincke's Sammlung Bd. II. S. 183.
[4]) Lehrbuch S. 243.
[5]) Albers, Zeitschr. f. d. ges. Med. 1838. Bd. VII. S. 521.

tabak hineingelangen, indem hierdurch die Dichtigkeit des Tubenverschlusses überwunden wird. Gegen das tiefere Eindringen von Staub, Kohlenruss etc. beim Athmen leistet neben dem leichten Verschluss der Tuba das Flimmerepitel der Schleimhaut, dessen Bewegung nach dem Pharynx hin gerichtet ist, einen gewissen Schutz, wenigstens bei aufrechter Stellung des Körpers und starker Abwärtsneigung der Tuben. Es ist aber nach v. Tröltsch[1]) höchst wahrscheinlich, dass staubförmige Partikel, welche aus der umgebenden Luft nach hinten in die Nase dringen, sehr häufig beim nächtlichen Liegen, wobei die Axe der Ohrtrompeten wagerecht gerichtet ist oder ihre Rachenmündung sogar höher zu stehen kommt als ihre Paukenmündung, durch die Tuba in die Paukenhöhle gelangen und noch öfter durch ungeschicktes Schnäuzen in die Tuba und Paukenhöhle gepresst werden. Spulwürmer[2]) sollen sich gelegentlich in die Tuba verirren und durch dieselbe unter peinlichen Qualen sogar ihren Weg in die Paukenhöhle und nach aussen durch das früher schon perforirt gewesene Trommelfell in den Gehörgang finden. Ob der Ascaris lumbricoides das Trommelfell selbst zu perforiren vermag, ist sehr zweifelhaft.

In einigen (2) von Wendt[3]) und Hinton[4]) mitgetheilten Fällen brachen eingeführte Laminariabougies ab und blieben zum Theil im Tubenkanal sitzen. Durch Würg- und Brechbewegungen kamen sie spontan wieder heraus, in einem Fall von Hinton erst am vierten Tage in breiiger Form, nachdem mehrmals Nasendusche mit Sodalösung gebraucht war. Mir ist Aehnliches trotz häufiger Verwendung von Laminariabougies nie passirt und es kann der Unfall nur dem schlechten Material, aus dem die Bougies angefertigt waren, zugeschrieben werden.

Bei unzweckmässigem Ausspritzen der Nase und bei unvorsichtigem Gebrauch der Nasendusche können Flüssigkeiten durch die Tuba in die Paukenhöhle dringen und Veranlassung zu langwierigen und schmerzhaften Entzündungen geben. Häufig ist dies vorgekommen, wenn unvorsichtigerweise kaltes Wasser oder reizende Flüssigkeiten (adstringirende und caustische) zu den genannten Zwecken verwendet wurden, und es ist deshalb von Wichtigkeit, dass die zu Ausspülungen der Nase und des Nasenrachenraums benutzten Flüssigkeiten warm (29—30° R.) und indifferent seien (3/4% Kochsalzlösung). Dass auch bei Ozaena und Rachensyphilis durch Eindringen von infectiösem Eiter in die Tuba zu eitrigen Entzündungen der Mittelohrschleimhaut Veranlassung gegeben wird, ist im hohen Grade wahrscheinlich.

§ 56. Entzündung der Tuba Eustachii.

Synonym: Salpingitis, Syringitis, Calamitis (Philipp v. Walther).

Entzündung der Tuba Eustachii kommt isolirt nicht häufig vor, meist neben Angina, Coryza, Paukenhöhlenentzündung. Am häufigsten und hartnäckigsten ist die chronisch-catarrhalische Entzündung mit Ver-

[1]) Gesammelte Beiträge zur pathol. Anatomie des Ohres. Leipzig, 1883 S. 170. Vgl. auch v. Tröltsch, Lehrbuch VII. Aufl. S. 196.

[2]) Itard, Krankheiten des Ohres. Weimar, 1822. S. 94. L. Reynolds, Lancet, October 1880. S. 653.

[3]) Arch. f. Ohrenheilkde. IV. S. 149.

[4]) The Questions of aural surgery S. 111.

klebung der Schleimhautflächen im kindlichen Alter. Die Ursache dieser Prädisposition des Kindesalters liegt in den anatomischen Verhältnissen (schlitzförmige Gestalt des Ost. pharyngeum, faltenreiche Beschaffenheit der dicken Schleimhaut, geringe Entwicklung des Tubenknorpels). Die Eingangs erwähnten Folgezustände für das Cav. tymp. bleiben bei starker Schwellung der Tubenschleimhaut mit länger anhaltender Unwegsamkeit des Kanals nie aus, so dass die häufig gebrauchte Bezeichnung „chronischer Tubencatarrh" nur in dem Sinne zulässig ist, als man den Ausgang der Erkrankung des Mittelohrs von der Tuba damit hervorheben will.

Die catarrhalische Entzündung der Tuba Eustachii ist charakterisirt durch Hyperämie, vermehrte Secretion und Schwellung der Schleimhaut. Die Hyperämie ist am stärksten in der knorpligen Tuba und nimmt allmälig an Intensität nach der Paukenmündung hin ab, wohin sie von einer Hyperämie oder Entzündung der Rachenschleimhaut fortgeleitet ist. Bei der rhinoscopischen Untersuchung ist das Ostium pharyngeum tubae dann umsponnen von stark erweiterten Venen, welche sich in die Tuba hinein verfolgen lassen. Bei den von Entzündung der Paukenhöhle fortgeleiteten Hyperämien der Tuba beschränkt sich diese häufig auf den knöchernen Theil derselben, so dass rhinoscopisch nichts davon bemerkbar ist. Das schleimige Secret ist nicht selten in solchem Grade in der Tuba angehäuft, dass das ganze Lumen des Kanals davon erfüllt erscheint. Wird der Schleim zäh und consistent, so kommt es zur Bildung förmlicher Schleimpfröpfe, die aus der Rachenmündung hervorragen können, wie ein Schleimpfropf aus dem Muttermund. In dem Schleim lassen sich reichliche Beimengungen von abgestossnem Flimmerepitel nachweisen. Aber auch ohne diesen in der Rachenmündung sichtbaren Schleimpfropf kann die knöcherne Tuba allein, bei leerer knorpliger Tuba, von gallertartigem Schleim verstopft sein.

Die Ursache der Schwellung ist neben Hyperämie und seröser Infiltration eine Vermehrung der lymphkörperähnlichen Elemente (zellige Infiltration) in dem subepitelialen Gewebe, die am reichlichsten am Rachenende des Kanals angetroffen werden und hier durch besonders starke Anhäufung an einzelnen Stellen (Hyperplasie der Drüsenfollikel) ein körniges Aussehen der Schleimhaut bewirken können. Dazu kommt in chronischen Fällen eine reichliche Wulstung und Faltenbildung der Schleimhaut, senkrecht zur Axe des Kanals, Hypertrophie der Drüsenschicht und Verdickung des submucösen Bindegewebes. Starke Schwellung findet sich am häufigsten am Ostium pharyngeum, so dass von demselben nur eine schmale Spalte übrig bleibt. Höher hinauf ist sie viel seltner, am seltensten in der knöchernen Tuba, wo aber auch neben gleichzeitigen analogen Veränderungen in der Paukenhöhlenschleimhaut durch Körnchenbildung ein höckriges Aussehen der Schleimhaut entstehen kann, oder die submucöse Bindegewebeschicht hypertrophisch gefunden wird. Als secundäre Veränderungen bei chronischen Tubencatarrhen sind im Tubenknorpel Verkalkungen und partielle Verknöcherungen (Moos l. c. S. 49) gefunden, und in den Tubengaumenmuskeln fettige Entartung und Atrophie, wodurch dieselben für die Ventilation des Ohres insufficient werden können.

Subjective Symptome sind beim acuten Catarrh stechender Schmerz im Verlauf der Tuba, vom Halse zum Ohr, exacerbirend beim Schlucken, Gefühl von Völle und Druck im Ohr, Kopfschmerz, Abnahme der Hörschärfe, Ohrensausen, Schwindel.

Die objectiven Symptome sind rhinoscopisch erkennbarer Schleimbelag oder Schleimpfropf im Ost. pharyngeum, darunter Röthung, ödematöse Schwellung und Verdickung der Schleimhaut, bei chronischem Catarrh neben der Hypersecretion eines sehr zähen kleisterartigen oder glasigen Secrets, welches zu einer förmlichen Kruste über dem Tubeneingang verhärten kann, starke Schwellung des Tubenwulstes mit Formveränderung des Tubenostium, Verkleinerung oder schlitzförmige Verengerung desselben durch Schwellung der Schleimhaut, oder bei schon vorhandener Schrumpfung und Atrophie des Drüsengewebes auffallend weit klaffende Mündung. Neben Schwellung der Schleimhaut sieht man zuweilen am Ostium sagokornähnliche flache Erhebungen (Drüsenectasien).

Bei der Auscultation während der Luftdusche durch den Catheter sind entfernte Rasselgeräusche besonders stark im Beginne zu hören, bei fortgesetzter Lufteintreibung, wobei der Schleim in den Pharynx geblasen wird, verschwindend. Veränderungen am Trommelfell sind nur nach länger bestehendem Tubenabschluss zu finden und beziehen sich auf abnorme Einziehung desselben mit peripherer Knickung (Fig. 108) und atrophische Verdünnung. Die abnorme Einziehung oder pathologische Steigerung der Concavität wird erkannt aus der perspectivischen Verkürzung des Hammergriffs. Geringere Grade der letzteren erscheinen sehr häufig mit perspectivischer Verschmälerung desselben verbunden, weil die Einziehung in der vordern Trommelfellhälfte stärker ist, als in der hintern. Bei den höchsten Graden der Einziehung, wenn das Trommelfell mit der Labyrinthwand in Berührung kommt, kann der Hammergriff über der Horizontalen liegen, so dass er von aussen gar nicht gesehen wird, und dann erscheint der Proc. brevis mit seiner Spitze nach unten gerichtet. Wenn nach längerem Tubenabschluss Hyperaemia ex vacuo in der Paukenhöhlenschleimhaut entsteht, so kann die dem Trommelfell anliegende Labyrinthwand röthlich-gelb durchscheinen. Ist das Trommelfell atrophisch, so werden die Contouren der Labyrinthwand, der lange Ambossschenkel und der Steigbügel deutlich sichtbar. Ungeübten Untersuchern kann leicht in solchen Fällen ein totaler Defect des Trommelfells vorgetäuscht werden.

Therapie. Neben dem Gebrauch der Gurgelungen, der Nasendusche, Nasenrachenspritze oder Schlunddusche mit Salzwasser zum Zwecke der Entfernung der zähe am Tubeneingang haftenden Schleimmassen, sind Aetzungen und Scarificationen der geschwellten Schleimhaut am Ostium pharyngeum in Gebrauch. Erstere können mit dem Zerstäubungsapparate von v. Tröltsch (s. Fig. 64) durch die Nase oder mittelst Schwamm an einem gebognen Fischbeinstabe vom Schlunde aus applicirt werden. Letztere werden nur in den hartnäckigen und schweren Fällen nöthig, und lassen sich am leichtesten ausführen durch ein kleines, im Catheter cachirt eingeführtes, an der Spitze abgerundetes Messer, wie es von Trautmann benutzt wird (Fig. 109). Ist die Rhinoscopie leicht ausführbar, so lässt sich die Scarification noch sicherer vom Schlunde aus unter dem Spiegel vor-

nehmen. In Deutschland sind diese Scarificationen schon lange üblich. Neuerdings hat in Frankreich Dr. Roustan (Montpellier medical, Août 1880) das gleiche Verfahren als neu unter dem Namen „Salpingotomie“ beschrieben und von derselben die übertriebne Hoffnung gehegt, dass sie die Lufteintreibungen in das Mittelohr überflüssig machen werde.

Aetzungen innerhalb des Tubenkanals mittelst Darmsaiten, die in Lapislösung getränkt und wieder getrocknet sind (Rau, Lehrbuch S. 145), sind zu widerrathen wegen der heftigen entzündlichen Reaction,

Fig. 108. Starke Einziehung des Trommelfells mit peripherer Knickung bei Tubenverschluss, nach Politzer.

Fig. 109. Catheter mit cachirtem Messer zur Scarification des Ostium pharyng. tubae, nach Trautmann.

Fig. 110. Catheter mit cachirtem Leitungsdraht zum Aetzen der Tuba, nach Trautmann.

die zur eitrigen Entzündung führen kann. Selbst Aetzungen mit Lapis mitigatus innerhalb der Tuba können sehr schmerzhafte Entzündungen des Mittelohrs mit Ausgang in Eiterung zur Folge haben.

Zur Entfernung von Schleimanhäufung aus dem Tubenkanal dient die Luftdusche mit dem Catheter, zur Beschränkung der Hypersecretion das täglich einmal wiederholte Einblasen einiger Tropfen von 0,2 % Zinklösung in den Tubenkanal durch den Catheter.

Das Vorkommen genuiner croupöser Entzündung der Tubenschleimhaut bei Croup des Larynx und Pharynx ist zuerst durch Wendt sichergestellt (Arch. f. Heilkde. XI, S. 261). Später hat Küpper einen Fall beschrieben, in welchem bei Rachendiphtheritis

eine croupöse Membran den Tubenkanal röhrenförmig erfüllte. Diphtheritische Entzündung der Tubenschleimhaut neben Rachendiphtheritis fand Wreden[1]).

Als Folgezustände der Entzündung der Tuba haben wir zu besprechen: a) Geschwürsbildung, b) Stenose und c) Verwachsung.

a) Geschwürsbildung findet sich am Tubenwulst und im Ostium pharyngeum und von hier sich in das untere Ende der knorpligen Tuba hinein erstreckend, bei Syphilis, Tuberculosis, Scrofulosis, Diphtheritis, Variola[2]). Kleine rundliche, oberflächliche folliculäre Geschwüre in Folge von eitrigem Follicularcatarrh des Nasenrachenraums habe ich häufiger am Tubenwulst und am Eingang der Rachenmündung rhinoscopisch beobachtet. Bei Caries des Schläfenbeins mit Zerstörung der knöchernen Tuba sieht man Erosionsgeschwüre um das Ostium pharyngeum, wenn das jauchige Secret stark in den Schlund abfloss. Die bei Variola vorkommenden Geschwüre sind immer oberflächlich, meist von rundlicher Form, öfter lateral als am Boden und an der medialen Fläche der Rachenmündung, können aber das ganze Ostium in eine flache Geschwürsfläche verwandeln. Auf das untre Drittel der knorpligen Tuba greifen sie selten über.

Viel tiefer greifend, bis auf und in den Knorpel fortschreitend, sind die von der Rachenschleimhaut übergreifenden Geschwüre bei Syphilis und Tuberculosis. Im Rand und in der Umgebung tuberculöser Geschwüre an den Tubenwülsten hat Wendt (l. c. S. 297) die Bildung frischer, miliarer Tuberkel nachweisen können.

Ein sehr umfangreiches tuberculöses Geschwür von einem 33jährigen Mann, welches ich in meiner Sammlung aufbewahre, erstreckt sich bis zur Mittellinie des Fornix und der hintern Rachenwand, nimmt die Rosenmüller'sche Grube ein, die in eine kraterartige Höhle von doppelter Tiefe als der Recessus auf der andern Seite verwandelt ist, und hat den grössten Theil des Tubenwulstes zerstört. Die Schleimhaut des Tubeneingangs selbst war hyperämisch und geschwellt, aber ohne Ulceration. Daneben doppelte Perforation und eitrige Infiltration des Trommelfells, stark gewucherte und eitrig infiltrirte Paukenschleimhaut. Die Gelenkverbindungen der Gehörknöchelchen gelockert.

Syphilitische Geschwüre am Tubenwulst und am Eingang der Rachenmündung neben gleichzeitigen Geschwüren an andern Stellen des Nasenrachenraums (Septum narium, Choanen, Fornix, hintere Wand des Gaumensegels) sind durch rhinoscopische Untersuchung häufiger da nachweisbar, wo man bei der gewöhnlichen Besichtigung des Rachens ohne Spiegel Ulcerationsprocesse keineswegs vermuthen konnte.

Höher hinauf im Tubenkanal kommen Ulcerationsvorgänge nur vor bei Caries und bei Tumoren (Epitelialkrebs), durch welche die knöcherne Tuba zum Theil oder vollständig verzehrt werden kann.

Therapie. Reinigung der Geschwürsflächen durch Nasendusche, oder wirksamer durch die von v. Tröltsch angegebne Röhre zur Schlunddusche (Fig. 63) und eine vom Munde aus hinter das Gaumensegel einzuführende Röhre (Fig. 65). Danach Cauterisation mit Lapis-

[1]) Monatsschr. f. Ohrenheilkde. II. Nr. 8.

[2]) Auch Typhusgeschwüre sollen nach Seidl in der Tuba vorkommen. Wiener med. Wochenschr. 1852. Nr. 2, 5, 6. Ueber den Einfluss des Catheterismus der Eust. Trompete etc.

lösung oder Lapis in Substanz unter dem Spiegel. Für scrofulöse, resp. tuberculöse Geschwüre, die bei dieser Therapie nicht heilen, hat sich mir die Galvanocaustik (Porzellanbrenner in Gestalt von Fig. 72) vortrefflich bewährt. Tiefe, bis auf den Knochen gehende Geschwüre am Dach des Nasenrachenraums und an der hintern Schlundwand sah ich nach 2—3maligem energischen Ausbrennen, wobei die Ränder nicht geschont werden müssen, sich schnell reinigen, verkleinern und innerhalb einiger Wochen vernarben, wo andre locale und interne Mittel lange vergeblich versucht waren.

Syphilitische Geschwüre in und am Tubeneingang heilen gewöhnlich durch die Schmierkur von selbst, ohne dass andre Localbehandlung nöthig werde, als der Gebrauch der Nasendusche.

b) Stenose. Es gab eine Zeit, wo die Tubenstenose in der Vorstellung der Aerzte über die Pathogenese der catarrhalischen Taubheit eine übertrieben grosse Rolle spielte. Man supponirte dieselbe als Ursache aller der Symptome, die man später in einer Verlegung der Rachenmündung oder einfachen Verklebung der Tubenschleimhaut durch Schleim und später in Schleimanhäufung in der Paukenhöhle erkannte. Durch die pathologische Anatomie wurde nachgewiesen, dass eine wirkliche Stenose des Tubenkanals im Gegensatz zu den genannten Ursachen von Impermeabilität relativ selten gefunden wird. Als Ursachen derselben kommen vor: Verdickung der Schleimhaut und des submucösen Bindegewebes bei chronischem Catarrh (hypertrophische Schleimhautwülste und faltenartige oder klappenartige Verlängerungen der Schleimhaut) an beiden Ostien, Narbenbildung im Nasenrachenraum und Ostium pharyngeum, narbige Verwachsung (strangförmige oder flächenförmige), wobei die Stenose des Ostium pharyngeum entstehen kann durch narbige Verengung, Verzerrung oder durch Hemmung der Wirkung der Tubenmuskeln, narbige Verwachsung der hintern Fläche des weichen Gaumens mit der hintern Pharynxwand in Folge constitutioneller Syphilis, Hyperostosen und Exostosen mit oder ohne Osteosclerosis des Schädels [1]), Bindegewebsneubildung im Ostium tympanicum (bei Caries, hyperplastischem Catarrh der Paukenhöhle). Im mittlern Verlaufe des Kanals sind Stenosen und Stricturen ganz besonders selten. Sie werden in Praxi auf Grund ungenauer Untersuchungen viel häufiger vorausgesetzt, als sie thatsächlich bestehen. Wo sie bei Lebzeiten nach dem Resultat der Sondenuntersuchung vorhanden scheinen, können sie vorgetäuscht werden durch die nicht seltne winklige Knickung im Verlaufe des Kanals oder durch Vorbauchung des Canalis caroticus (Toynbee) [2]) oder des Os tympanicum (Zuckerkandl) [3]) in die knöcherne Tuba. Wirkliche Stricturen im Sinne von Harnröhrenstricturen (durch Verdichtung und atrophische Verkürzung des Gewebes) scheinen in der Tuba Eustachii überhaupt nicht vorzukommen. Eine einfache Verlegung des Ostium pharyngeum ist sehr häufig und kann sehr verschiedenartig begründet sein. Sie kann entstehen durch Schwellung der Schleimhaut beim

[1]) Hochgradige knöcherne Strictur von 3 mm Länge hat Toynbee gefunden und abgebildet (Monthly Journal 1850 August. Med. Times 1850 Febr. S. 143.

[2]) Lehrb., Deutsche Uebers. S. 220.

[3]) Monatsschr. f. Ohrenheilkde. VIII. S. 90.

acuten Retronasalcatarrh, die sich zuweilen noch auf das untere Drittel der Tuba Eustachii erstreckt, durch Oedem am Tubenwulst bei Stauung in der V. cava superior, durch Hyperplasie des cytogenen Gewebes an der Rachenmündung, durch Hyperplasie der Tonsilla pharyngea [1]), durch stark hypertrophische Gaumentonsillen [2]), durch stark verdickte untere Nasenmuscheln [3]), durch hypertrophische Verdickung des Gaumensegels (wobei die vordre Tubenlippe gegen die hintre gepresst werden kann [4]), durch Insufficienz der Gaumen-Tubenmuskeln bei angeborner und erworbner Gaumenspalte [5]), durch Tumoren im Nasenrachenraum (Nasenrachenpolyp, Osteosarcom der Schädelbasis, grosse Cysten [6]), Narbenstränge. Nach v. Tröltsch (Lehrbuch 7. Aufl., S. 298) ist auch die bei chlorotischen Frauen, Wöchnerinnen und Reconvalescenten nach schweren Krankheiten und bei Greisen öfter zu beobachtende Tubenstenose auf eine Insufficienz der Tuben-Gaumenmuskeln zu beziehen, welche wegen ihrer mangelhaften Energie nicht mehr das Abziehen der häutigen Tubenwand mit genügender Regelmässigkeit und Kraft zu besorgen vermögen.

c) Verwachsung kommt an beiden Ostien vor, höchst selten im Verlaufe des Kanals durch adhäsive Entzündung oder Hyperostose. Narbige Verwachsungen am Ostium pharyngeum entstehen nach syphilitischen Ulcerationsprocessen im Nasenrachenraum. Das Narbengewebe verschliesst das Ostium, gewöhnlich nach Zerstörung des ganzen Limbus

---

[1]) Die Tonsilla pharyngea unterliegt besonders im Kindesalter einer Hyperplasie, so dass sie ein gelapptes, fast polypöses Aussehen bekommt. In höheren Graden der Hyperplasie kann sie 1 cm und mehr über den obern Theil des Vomer herabhängen und der Tubenmündung direct anliegen. Auch Verwachsungen der hyperplastischen Tonsilla pharyngea mit den Tubenwülsten kommen vor.

[2]) Bei hochgradiger Hypertrophie der Gaumentonsillen wird der Arcus pharyngo-palatinus oder auch das ganze Gaumensegel gegen das Ostium pharyngeum angedrückt.

[3]) Das hintere Ende der untern Nasenmuschel ist häufig enorm verdickt und nach hinten verlängert, erscheint dann vielfach gelappt, eingekerbt oder ausgefranst. Sie kann dann die Rachenmündung der Tuba erreichen und sogar überragen und zum Theil dem Ostium anliegen oder in dasselbe hineinreichen. Die daraus entstehende Reizung desselben veranlasst Hyperämie und Hypersecretion, die sich bis in die Tuba, gewöhnlich bis in die knöcherne Tuba hinein fortsetzt (v. Tröltsch, Arch. f. Ohrenheilkde. IV. S. 139). Normal ist in dem die knöcherne untere Muschel überragenden Schleimhautlappen cytogenes und cavernöses Gewebe.

[4]) v. Tröltsch, Arch. f. Ohrenheilkde. IV. S. 136.

[5]) Die Thatsache, dass mit angeborner Gaumenspalte fast stets Schwerhörigkeit verbunden ist, wurde zuerst von Dieffenbach hervorgehoben. (Chirurg. Erfahrungen, besonders über die Wiederherstellung zerstörter Theile des menschlichen Körpers nach neuen Methoden. Berlin, 1834. S. 261.) In der That zeigen Erwachsene mit dieser Missbildung nur selten ein scharfes Gehör. Die Störung wird gewöhnlich zuerst in den Pubertätsjahren bemerkbar. Neben der gestörten Action der Tuben-Gaumenmuskeln und der dadurch behinderten regelmässigen Ventilation des Mittelohrs, spielt ätiologisch gewiss auch die ungeschützte, allen atmosphärischen Schädlichkeiten ausgesetzte Lage des Nasenrachenraums eine Rolle, durch welche die Entstehung und Fortdauer catarrhalischer Entzündungen begünstigt werden (Deleau), ferner auch die häufige Coincidenz von starken adenoiden Wucherungen im Nasenrachenraum mit der Gaumenspalte.

[6]) Kleinere Cysten im Nasenrachenraum sind als gelegentliche Befunde bei Ohrsectionen nicht selten. Aber auch bei Lebzeiten sind sie durch Rhinoscopie und digitale Untersuchung zu diagnosticiren. In einem mir vorgekommnen Fall einer taubeneigrossen Cyste genügte das Zerreissen des Sackes mit dem Fingernagel, um dauernde Heilung herbeizuführen.

cartilagineus und mit Anlöthung des Gaumensegels an der hintern Rachenwand. Auch nach Diphtheritis, Variola[1]) und Scrofulose ist narbiger Verschluss am Ostium pharyngeum beobachtet.

Ein Fall der letzteren Art kam 1873 in Halle zur Section[2]). 12jähriger Knabe starb an Tracheostenose durch ein vernarbendes Geschwür unmittelbar über der Bifurcation der Trachea. Lunge frei von Tuberkeln. Der Nasenrachenraum war auf das Volumen einer kleinen Haselnuss reducirt. Das denselben unter Verwachsung des Gaumensegels mit der hintern Rachenwand nach der Mundhöhle zu abschliessende feste Narbengewebe hatte eine colossale Dicke und erreichte nach der Vorderfläche der Wirbelsäule zu eine Mächtigkeit bis zu 2 cm. In der Mittellinie des harten Gaumens, an der Grenze des weichen Gaumens war eine kaum linsengrosse Oeffnung von weissen narbigen Rändern umgeben. Choanen von normaler Weite, Schleimhaut leicht verdickt; das cavernöse Gewebe an den hintern Partien der untern Muschel stark hypertrophisch. Das Ostium pharyngeum der rechten Tuba durch Narbengewebe vollständig verwachsen. Das Ostium pharyngeum der linken Tuba bis auf einen Millimeter verengt. Beide Trommelfelle stark eingezogen. Paukenhöhlen und Mastoidzellen beiderseits völlig erfüllt von serös-schleimigem, vollständig wasserhellem Exsudat. Bei Lebzeiten bestand solche Schwerhörigkeit, dass man laut in das Ohr schreien musste.

Am Ostium tympanicum sind Verwachsungen durch Bindegewebswucherungen häufiger bei Caries des Felsenbeins oder nach abgelaufenen Eiterungsprocessen der Paukenschleimhaut. Bindegewebige Stränge (Brücken) innerhalb der Tubenspalte gehören zu grossen Seltenheiten (3mal innerhalb der knorpligen Tuba von Wendt gefunden) schon früher von Toynbee[3]) erwähnt. Wever[4]) berichtet von einer Verwachsung des ganzen Tubalumens „durch fibröse Substanz, die mit der Schleimhaut fest zusammenhing".

Diagnose und Therapie. Die subjectiven Symptome bei Stenose und Obliteration der Tuba Eustachii haben durchaus nichts Characteristisches. Sie beschränken sich auf ein Gefühl von Völle oder Druck im Ohre, Schwerhörigkeit, Ohrensausen. Objectiv ist vermehrte Einziehung des Trommelfells bis zum Anliegen desselben an der Labyrinthwand der Paukenhöhle und die Erschwerung oder Verhinderung des Durchströmens der Luft bei der Luftdusche durch den Catheter von diagnostischer Bedeutung. Bei Schwellungszuständen der Tubenschleimhaut dringt nach v. Tröltsch ein gleichmässig eingeblasener Luftstrom sehr ungleichmässig und stossweise in die Paukenhöhle ein. Bei Falten- und Klappenbildung der Schleimhaut ist Wechsel zwischen ungehindertem Einströmen der Luft und völliger Undurchgängigkeit characteristisch. In vielen Fällen von Stenose der Tuba ist der Durchtritt der Luft durch die Tuba bei der Luftdusche durch den Catheter überhaupt nur hörbar im Moment des Schluckens, wobei die Tubenwandungen momentan von einander entfernt werden. Nach dem Herausziehen des Catheters sieht man bei der durch catarrhalische Schwellung des Tubeneingangs bedingten Stenose gewöhnlich äusserst zähen, glasigen Schleim am Schnabel des Catheters haften. Entscheidend für die Diagnose ist das Resultat der Sondirung. Dadurch lässt sich der Grad, der Ort und die Ausdehnung der Stenose annäherd bestimmen.

---

[1]) Lindenbaum, Arch. f. Ohrenheilkde. I. S. 295.

[2]) Bereits publicirt in Volkmann's Beiträgen zur Chirurgie. Leipzig. 1875. S. 305.

[3]) Uebersetzung von Moos, S. 221.

[4]) Diss. inaug. Freiburg, 1835. S. 13.

Zeigt sich weder bei der Luftdusche durch den Catheter, noch bei der Sondirung eine wesentliche Abweichung von den normalen Verhältnissen der Permeabilität der Tuba, und bestehen trotzdem am Trommelfell die Folgen länger bestehender Tubenstenose, so lässt sich an eine Insufficienz der Tubenmuskeln denken; es kann aber auch früher längere Zeit ein Tubenabschluss dagewesen sein, dessen Folgen für das Trommelfell geblieben sind. Die Verwachsung der Tuba am Ostium pharyngeum ist durch die Rhinoscopie zu erkennen; Verwachsung in dem übrigen Verlauf des Kanals durch das constant aufgehobne Eindringen der Luft in die Paukenhöhle während der Luftdusche und die wiederholt constatirte Unmöglichkeit des Vordringens der Sonde über die verwachsne Stelle hinaus.

Die Therapie bei Tubenstenose hat sich in erster Linie gegen die noch bestehende Ursache derselben zu richten. Bei der oben ausgeführten Verschiedenartigkeit derselben werden die nöthigen Maassnahmen sehr wechselnder Art sein müssen. Am häufigsten sind es Erkrankungen des Pharynx, der Nase und des Nasenrachenraums, die den ersten Angriffspunkt für die Therapie zu bilden haben. Von operativen Eingriffen kommen am häufigsten in Anwendung Tonsillotomie, Entfernung der hyperplastischen Tonsilla pharyngea und adenoider Wucherungen im Nasenrachenraum, Exstirpation von Polypen der Nase und des Nasenrachenraums; ausserdem sehr vielfach die Cauterisation hyperplastischer Schleimhaut in der Nase, dem Nasenrachenraum und Pharynx, wozu sich als ganz besonders nützlich die Galvanocaustik bewährt hat. Bei flächenförmiger narbiger Verwachsung des Gaumensegels mit der hintern Pharynxwand hat neuerdings Kuhn[1]) die operative Trennung mit gutem Erfolg auch für die daraus entstandenen Hörstörungen vorgenommen. Strangförmige Verwachsungen lassen sich mitunter bei der digitalen Untersuchung einfach mit dem Finger zerreissen, oder wenn sie dabei zu grossen Widerstand leisten, mit der Cooper'schen Scheere unter Controlle des Fingers abschneiden. Durch Operation der angebornen Gaumenspalte hatte schon Dieffenbach die damit verbundene Schwerhörigkeit beseitigen gelehrt. Dies gelingt aber nur in solchen Fällen, wo noch keine unheilbaren Folgezustände in der Paukenhöhle (am häufigsten Synechien) zu Stande gekommen sind. Diese sind zu diagnosticiren aus dem otoscopischen Befund und aus dem Ausbleiben momentaner Hörverbesserung nach der Lufteintreibung durch den Catheter. Bei nicht operirbaren Fällen von Gaumenspalte mit Wolfsrachen nutzen die Obturatoren von Suerssen nicht allein sehr wesentlich für die Sprache, sondern auch für das Gehör als Schutzmittel für die allen Schädlichkeiten blosgelegte Schleimhaut des Tubeneingangs[2]).

Ist die wahrscheinliche Ursache der Tubenstenose beseitigt oder ist eine solche nicht zu eruiren, so richtet sich die Therapie direct gegen letztere.

Bei catarrhalischer Verschwellung des Tubenlumens ist häufiges kaltes Gurgeln und regelmässige Entfernung des Schleims aus dem Nasenrachenraum neben kalten Abreibungen des Halses und des ganzen

[1]) Arch. f. Ohrenheilkde. XIV. S. 165. 1878.

[2]) Einen sehr eclatanten Fall der Art aus meiner Praxis hat Hohl publicirt (Deutsche Vierteljahrsschrift f. Zahnheilkde. 1868. III. Heft).

Körpers zu empfehlen. Die häufige Verwendung der Luftdusche wirkt nicht nur zur Entfernung des in der Tuba angesammelten Schleims, sondern auch durch den Druck auf die geschwellte Schleimhaut als resorptionsfördernd. Die Einführung des Catheters und die Auffindung der Nasenrachenmündung kann bei narbigen Verzerrungen derselben sehr schwierig sein, zuweilen unmöglich, selbst unter Beihülfe des Spiegels. Bei angeborner Gaumenspalte und Wolfsrachen gelingt die Einführung gewöhnlich ganz leicht vom Munde aus in die bei directem Lichteinfall gut als schlitzförmiger Spalt sichtbare Oeffnung.

Ist der Catheterismus gelungen und wird die Druckdifferenz der in der Paukenhöhle abgesperrten Luft ausgeglichen, so folgt sofort eine oft sehr wesentliche Hörverbesserung, die gewöhnlich nach einigen Stunden oder Tagen wieder verschwindet. Bleibt dieselbe auch nach öfterer Wiederholung der Luftdusche nicht anhaltender, so kann zunächst bei catarrhalischer Schwellung am Tubeneingang die Bepinselung mit Lapislösung (3—4%) oder die Zerstäubung von Lapislösung mittelst des v. Tröltsch'schen Zerstäubers versucht werden. Ist auch hierdurch das gewünschte Resultat nicht zu erzielen, so werden Bougies aus Guttapercha oder Darmsaiten öfters in den Tubenkanal eingeschoben und 5—10 Minuten in demselben zurückgelassen. Für hartnäckige Stenosen sind die von mir zuerst 1865 empfohlenen Laminariabougies (§ 5) von vortrefflicher Wirkung. Sie bleiben je nach dem beabsichtigten Grade der Compression 10 Minuten bis zu einer halben Stunde und darüber in der Tuba liegen und quellen während dieser Zeit bis auf das 3fache ihrer ursprünglichen Stärke. Die hartnäckigsten Fälle von Verdickung der Tubenschleimhaut sah ich nach mehrmaligem, höchstens 5—6mal wiederholtem Einlegen dieser Bougies (jeden 3. Tag) dauernd verschwinden. Ihre Entfernung geschieht langsam und vorsichtig, gleichzeitig mit dem Catheter, weil man das geschwollene Ende nicht durch das dünnere Catheterlumen hindurch zwängen kann. An der herausgezogenen, aufgequollenen Laminariabougie lässt sich regelmässig am Isthmus und ausserdem bei etwaigen Stricturen eine sehr deutlich markirte Einschnürung erkennen. Durch die Herstellung des Tubenlumens wird zuweilen an und für sich schon eine Hörverbesserung herbeigeführt, öfter aber durch dieselbe erst die Möglichkeit geschaffen für örtliche Behandlung der erkrankten Paukenschleimhaut (Luftdusche, Einspritzungen). Reizungserscheinungen erheblicher Art folgen der Anwendung der Laminarbougies nicht, öfters aber eine Zeitlang Kopfschmerzen und Schmerzen in den Zähnen. Ob ebenso günstige Resultate bei hartnäckigen Stenosen erzielt werden können durch das Bestreichen von Guttapercha-Bougies mit salbenförmigen Medicamenten, wie dies von einzelnen Aerzten in älterer und neuer Zeit geübt und empfohlen wurde, bezweifle ich. Die von Rau benützten, mit Höllensteinlösung imprägnirten Darmsaiten, um mit der Dilatation die Cauterisation der Tubenschleimhaut zu verbinden, sind fast ganz verlassen worden, weil sie eitrige Entzündungen mit Perforation des Trommelfells herbeiführen können.

Narbige oder bindegewebige Verwachsung der Tuba, die sich am Ostium pharyngeum durch Rhinoscopie, im übrigen Verlauf der Tuba durch Sondirung diagnosticiren lässt, ist meist unheilbar. Operative Versuche, mit troikartartigen Instrumenten (Saissy) den Tuben-

kanal wegsam zu machen, könnten wegen Verletzung der Carotis lebensgefährlich werden und sind durchaus zu widerrathen. Indessen sind die aus der Verwachsung resultirenden Hörstörungen oft besserungsfähig. Vorübergehend kann wesentlich das Gehör verbessert werden durch Paracentese des eingesunkenen Trommelfells und Beseitigung des hierbei regelmässig vorhandenen Hydrops ex vacuo in der Paukenhöhle. Mit der Verheilung des Schnitts ist die Besserung wieder verschwunden. Die Versuche, bleibende Oeffnungen im Trommelfell herzustellen, durch Excision oder Ausbrennen von Trommelfellstücken, durch Einheilen röhrenförmiger Fremdkörper haben bisher bei der grossen Regenerationsfähigkeit des Trommelfells gegenüber traumatischen Defecten zu keinen befriedigenden Resultaten geführt. Der einzige Weg, auf dem bei hochgradiger Schwerhörigkeit durch Obliteration der Tuba dauernd genützt werden kann, ist die totale Excision des Trommelfells mit dem Hammer (§ 52). Auch danach erfolgt gewöhnlich Regeneration einer Membran, wenn der Limbus cartilagineus nicht mit excidirt wurde. In einigen Fällen bindegewebiger Verwachsung am Ostium tympanicum bei Caries gelang es mir, die Verwachsung unter geringer Blutung und dem deutlichen Geräusch des Zerreissens mit einer Laminariabougie zu durchstossen und dadurch die Paukenhöhle für die Irrigation von der Tuba aus zugängig zu machen und zu erhalten.

§ 57. Neubildungen.

Polypen innerhalb der Tuba sind in wenigen Fällen beschrieben worden. Der bemerkenswertheste ist ein Fall von Voltolini[1]), wo der Polyp die ganze Tuba wie ein dünner Regenwurm erfüllte und dieselbe erweitert hatte.

Grössere Paukenhöhlenpolypen (Fibrome) wurzeln öfters mit einem Fusse im Ostium tympanicum. Auch Fälle von isolirter Insertion im Ostium tympanicum sind bekannt. Kleinere polypöse Geschwülste in der knöchernen Tuba kommen häufiger vor. Am Ostium pharyngeum findet man zuweilen kleine Granula bei Pharyngitis granulosa, spitzcondylomartige Excrescenzen bei Syphilis, käsige Knötchen bei Miliartuberculose.

Exostosen finden sich in Gestalt von Osteophytbildungen häufiger in der Tuba neben solchen in der Paukenhöhle.

Therapie. Die am Ostium pharyngeum sichtbaren Wucherungen können durch Aetzungen (Lapis, Galvanocaustik) unter dem Spiegel beseitigt werden. Polypen und Exostosen innerhalb der Tuba sind unheilbar.

§ 58. Neurosen.

Klonischer Krampf der Tubengaumenmuskeln kommt als isolirte Neurose vor, einseitig und doppelseitig, und zwar bei sonst gesunden oder kranken Ohren, bei erhaltenem oder defectem Trommelfell und

---

[1]) Virchow's Arch. XXXI. S. 220.

äussert sich als ein knackendes Geräusch im Ohr, ähnlich dem, welches viele Menschen willkürlich im Ohr hervorrufen können durch Contraction des Tensor palati, wobei eine rasche Abziehung der lateralen von der medialen Tubenwand stattfindet. Auch beim gewöhnlichen Schlingen hören wir das ähnliche Geräusch im Ohr, nur viel schwächer als bei Spasmen. In den von mir beobachteten Fällen war das Ohrgeräusch so laut, dass es auf Distanz mehrerer Meter deutlich hörbar war, und dass es die Patienten sehr belästigte. Die dabei stattfindende zuckende Bewegung des Gaumensegels kann direct oder mit dem Rachenspiegel gesehen werden. Zuweilen gelingt es, eine Verengerung des Ostium pharyng. tubae rhinoscopisch dabei wahrzunehmen. In einigen Fällen coincidirten Spasmen der Musculatur des Kehlkopfs, des Auges, der Nase, der Zunge, des Mundes. Durch Fingerdruck auf das Gaumensegel nach aussen und oben in der Richtung gegen das Ostium pharyngeum hört der Krampf in manchen Fällen auf. Rüdinger beobachtete an sich selbst das Symptom der Autophonie d. h. des verstärkten Hörens der eigenen Stimme während des Krampfes. In dem Falle von Boeck traten die Spasmen stets isochron mit dem Pulse auf.

Ueber die Ursachen dieser Krampfform ist nichts Sicheres bekannt. Sie ist beobachtet vom 5.—50. Lebensjahre. Mit der Annahme einer Prädisposition für Krampfzustände ist nichts gewonnen. Für die Fälle, wo catarrhalische Entzündung der Tubenschleimhaut oder des Pharynx coincidirt, hat die Annahme von Küpper einige Wahrscheinlichkeit, dass es sich um einen Reflexkrampf handeln mag, der in ähnlicher Weise entsteht, wie der Blepharospasmus bei Conjunctival-Entzündung.

Bei Lähmung des Gaumensegels und der Schlingmuskeln nach Diphtheritis werden Hörstörungen beobachtet, die bei Abwesenheit anderer wichtiger Veränderungen im Ohre, auf eine Lähmung der Tubenmuskeln bezogen werden können. Durch die Lähmung des Tensor palati würde die Eröffnung der Tuba und die Ventilation des Mittelohrs verhindert werden, und dadurch Luftverdünnung in der Paukenhöhle und abnorme Einziehung des Trommelfells entstehen müssen. Hughlings-Jackson (Lancet, 21. Mai 1871) beschrieb Fälle, die wahrscheinlich hierher gehören. Häufiger besteht diphtheritische Gaumenparalyse ohne Schwerhörigkeit.

Therapie. Nach öfter wiederholter electrischer Reizung der Gaumenmuskeln mit dem Inductionsstrom, die in der Weise geschah, dass die eine Electrode in die Rachenhöhle, die andre in den Gehörgang applicirt wurde, soll in einigen Fällen dauernde Heilung des Krampfes erfolgt sein. Nach meinen Erfahrungen kann ich diese günstigen Erfolge des Inductionsstroms bei clonischen Spasmen des Tensor palati nicht bestätigen. Auch wo er palliativ zu nutzen schien, trat das belästigende Knacken im Ohr sehr bald nach eingestellter electrischer Behandlung wieder ein, und zwar in verstärktem Grade. Ueber den Effect des constanten Stromes bei diesem Leiden habe ich keine eigene Erfahrung. Locale Massage mit eingeführtem Finger wäre zu versuchen (v. Tröltsch). Burnett erlebte das gänzliche Aufhören des Krampfes nach Eintritt einer Spontanperforation des Trommelfells. Gestützt auf diese Erfahrung ist die Paracentese des

Trommelfells versucht worden, aber ohne Erfolg. Bei Lähmung der Tubenmuskeln nach Diphtheritis ist zeitweise Lufteintreibung durch den Catheter zu empfehlen, um den sonst unausbleiblichen Folgen anhaltenden Tubenabschlusses vorzubeugen. Die Electrotherapeuten behaupten, dass die Lähmung des Gaumensegels schneller als spontan verschwindet, wenn sie mit dem Batteriestrom behandelt wird, wobei die positive Electrode im Nacken fest aufgesetzt, mit der negativen längs des Halses dicht unter dem Unterkiefer gestrichen wird. Die Prognose dieser Lähmung ist aber auch ohne diese electrische Behandlung in der Regel günstig; sie pflegt nach einigen Wochen unter roborirendem Verfahren spontan zu verschwinden. Bei ausnahmsweise hartnäckigen und schweren Fällen ist auch der Batteriestrom erfolglos.

Capitel XIII.

Die Krankheiten des Warzenfortsatzes[1]).

§ 59. Anatomische Bemerkungen. Bildungsfehler.

Die äussere Gestalt und Grösse des Warzenfortsatzes ist äusserst variabel. Bei muskulösen, erwachsenen Individuen ist er grösser als bei schwächlichen und Kindern. Nach Welcker zeigen die Neger kleinere, die Mongolen grössere Warzenfortsätze als die kaukasische Race. Auch die Grösse und Form der lufthaltigen Zellen des Knochens unterliegt grossen Verschiedenheiten; sogar in beiden Fortsätzen desselben Individuums sind sie selten übereinstimmend. Constant ist eine grössere pneumatische Knochenzelle, nämlich das Antrum mastoideum (Sinuositas mastoidea, Cassebohm), das schon bei Neugeborenen existirt, relativ grösser bei ihnen ist als bei Erwachsenen und sehr oberflächlich liegt, dicht hinter und über der äussern Ohröffnung, in der Höhe des Hammer-Ambossgelenkes. Es bildet eine Fortsetzung des Cavum tympani nach hinten und ist deshalb auch wohl als „Cavum tympani superius" bezeichnet worden. Es ist von einer Fortsetzung der Paukenschleimhaut ausgekleidet, die fast immer genau dieselben pathologischen Zustände zeigt wie jene, während in den übrigen Hohlräumen des Warzenfortsatzes öfter gar keine pathologischen Veränderungen wahrzunehmen sind, oder wenigstens von ungleich geringerer Intensität. Da das Antrum mastoideum mit der Paukenhöhle durch eine hochgelegene Oeffnung unter seiner Decke communicirt (von Sappey Canalis petromastoideus genannt), so ist der Abfluss des Eiters, welcher sich im Antrum gebildet und angehäuft hat, nach der Paukenhöhle erschwert, um so mehr, wenn die auskleidende Schleimhaut geschwollen ist.

Im ersten Lebensjahre verliert die Warzenhöhle ihre ursprünglich prismatische Gestalt und nähert sich mehr der Eiform. Die Bildung der Cellulae mastoideae geschieht zuerst nach oben und aussen in dem der Schuppe angehörenden Theile der Pars mastoidea. Im Proc. mast. selbst, der schon etwas über das Niveau der äussern Schädeloberfläche hervortritt, sind in dieser Zeit noch keine mit Schleimhaut ausgekleideten pneumatischen Räume. Die weitere Entwicklung der Warzenzellen ist in Bezug auf Schnelligkeit, Grösse der einzelnen Hohlräume und Gesammtausdehnung bei den einzelnen Individuen ganz verschieden. Beim fünfjährigen Kinde können die Knochenzellen bereits vollständig bis an die Spitze

[1]) Der literaturkundige Leser findet in diesem und dem folgenden Capitel grössere Abschnitte aus meinen frühern, im Archiv für Ohrenheilkunde publicirten Arbeiten über die Krankheiten resp. die operative Eröffnung des Warzenfortsatzes wieder benutzt, deren Inhalt inzwischen in zahlreiche Lehrbücher und Compendien, mit und ohne Quellenangabe, zum Theil wörtlich, übergegangen ist. Nur um mich selbst vor dem Verdacht eines Plagiats zu schützen, muss ich dies für den mit der Literatur des Gegenstandes ganz unbekannten Leser hinzufügen.

entwickelt sein [1]). Die Cellulae mastoideae des Erwachsenen zerfallen entwicklungsgeschichtlich in zwei Gruppen, von denen die erste dem Schuppentheil, die

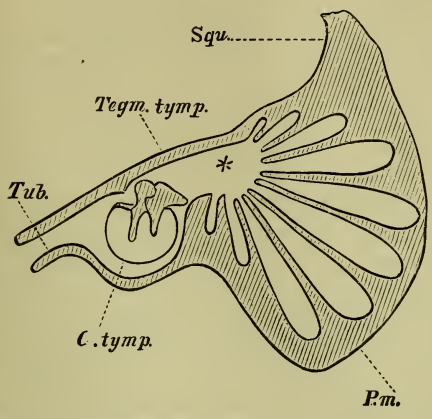

Fig. 111. Medianschnitt durch die Trommelhöhle, das Antrum und die Warzenzellen. Schem. Zeichnung nach Eysell (Arch. f. O. VII, S. 166).

Tub. Tuba Eustachii. *Squ.* Schläfenschuppe. *C. tymp.* Paukenhöhle. *P. m.* Warzenfortsatz. * Antrum mastoideum.

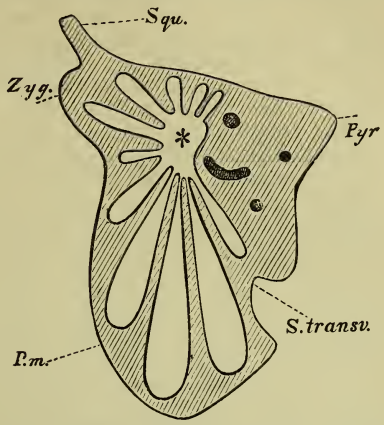

Fig. 112. Frontalschnitt durch das Labyrinth, das Antrum und die Warzenzellen. Schemat. Zeichnung nach Eysell (Arch. f. O. VII, S. 167).

Squ. Schläfenschuppe. *Zyg.* Jochfortsatz. *P. m.* Warzenfortsatz. * Antrum mastoid. *S. transv.* Sulcus transv. *Pyr.* Pyramide mit den durchschnittenen halbcirkelförmigen Kanälen.

zweite der Pyramide angehört. Die letzteren sind in der Regel die grösseren. Die Axen sämmtlicher Cellulae mastoideae zeigen nach dem Antrum mastoideum

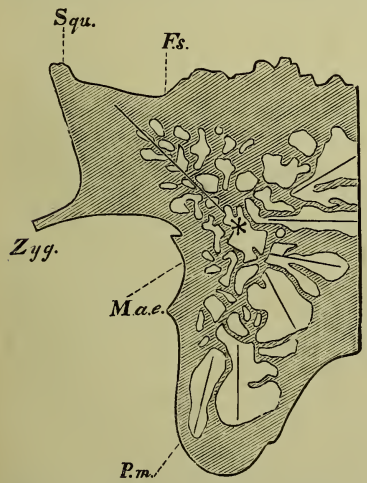

Fig. 113. Medianschnitt durch die Zellen des linken Warzentheiles, nach Eysell (Arch. f. Ohrenheilkde. VII, S. 168).

* entspricht der Höhe des Antr. mastoid. *Squ.* Schläfenschuppe. *F. s.* Sulcus sigmoideus. *Zyg.* Jochfortsatz. *M. a. e.* Aeusserer Gehörgang. *P. m.* Warzenfortsatz.

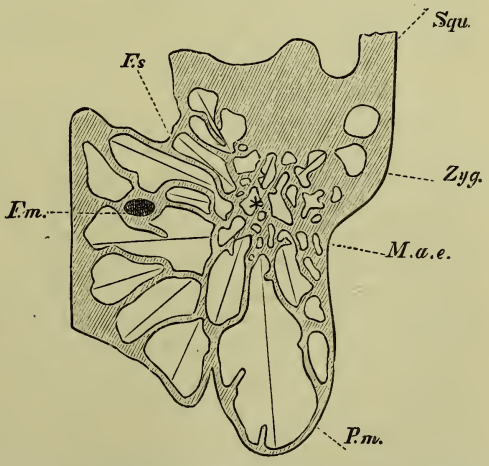

Fig. 114. Medianschnitt durch die Zellen des rechten Warzentheiles, nach Eysell (Arch. f. O. VII, S. 169).

* entspricht der Höhe des Antrum mastoid. *F. s.* Sulcus sigmoideus. *Squ.* Schläfenschuppe. *Zyg.* Jochfortsatz. *M. a. e.* Aeusserer Gehörgang. *P. m.* Warzenfortsatz. *F. m.* Emissarium mastoideum.

(An den in Fig. 113 u. 114 mit * bezeichneten Stellen erscheinen die quer durchschnittenen Zellen sehr klein im Vergleich zu den darunter und dahinter liegenden längsdurchschnittenen.)

hin, wie die Radien einer Hohlkugel nach ihrem Centrum (Fig. 111 u. 112). Vom Antrum entspringend gehen die Cellulae, eine an der andern liegend, durch ge-

[1]) Nach Kölliker (Entwicklungsgeschichte 2. Aufl. 1878) ist die Bildung der Mastoidzellen erst zur Pubertätszeit vollendet.

meinschaftliche Septa geschieden, nach allen Richtungen bis zur Oberfläche der Pars mastoidea. Unter normalen Verhältnissen communiciren alle Zellen mit dem Antrum und durch dieses mit der Paukenhöhle. Die vom Antrum am weitesten entfernt gelegenen Abschnitte der einzelnen Zellen zeigen die grösste Weite (Fig. 113). Durch Rarefaction ihrer Zwischenwände nehmen die Warzenzellen eine unregelmässige Gestalt an, und so kommen Formen zu Stande, welche sich nur schwer auf den Typus der Grundform zurückführen lassen. Durch völligen Schwund der Septa kann schliesslich das Innere des Warzenfortsatzes in eine einzige grosse Höhle umgewandelt werden. In manchen Fällen verbreiten sich die lufthaltigen Hohlräume bis in die Spitze der Apophysis (Fig. 114), zuweilen communiciren sie mit Hohlräumen im Occiput, oder in der Wurzel des Proc. zygomaticus. Nach hinten und innen treten die Warzenzellen hart an den Sulcus sigmoideus heran. Durch ihn sind sie vom Sinus transversus geschieden. Oft ist die knöcherne Scheidewand zwischen beiden sehr dünn und lückenhaft. Nach unten erreichen sie die Fossa pro bulbo Venae jugularis. Im Innern der Pars mastoidea ist die Lage der Warzenzellen zum Canalis semicircularis ext., zum Facialis und zum Emissarium mastoideum praktisch wichtig. Der Kanal des letzteren liegt häufig bei starker Entwicklung der Lufträume allseitig von diesen umgeben als knöcherner Hohlcylinder in den hintern Partien des Warzentheiles.

Je nach Grösse der lufthaltigen Hohlräume ist die Dicke der äussern Knochenlamelle des Warzenfortsatzes individuell verschieden (2—6 mm dick), zuweilen so dünn, dass sie durch Fingerdruck, wie eine Eischale gebrochen werden kann. Der obere, der Linea temporalis entsprechende Theil pflegt die grösste Dicke zu besitzen, von hier aus nach abwärts pflegt die Corticalis bis zur Höhe der Convexität des Warzenfortsatzes stetig abzunehmen und dann wieder nach der Spitze an Dicke zuzunehmen. Auf der Mitte des Warzenfortsatzes in gleicher Höhe mit der äusseren Ohröffnung, mitunter tiefer, selten höher pflegt die Oeffnung für die Venae emissariae mastoideae zu liegen, deren Grösse zwischen 0,5 mm und 5 mm schwankt. Diploë findet sich im Warzenfortsatz inconstant und in verschiedener Verbreitung, in der Regel nur an der Spitze und in der medialen Wand. Zoja fand Diploë unter 68 Fällen 9mal einseitig, 12mal doppelseitig; Zuckerkandl[1]) fand bei 36,8% nur pneumatische Zellen, bei 42,8% pneumatische Zellen und Diploë, bei 20% beinahe nur Diploë.

An einzelnen Stellen der Corticalis, welche meist der Höhe der Convexität entsprechen, kann es zur Bildung von Knochenlücken kommen und zwar in Folge von Ossificationsmangel oder von Atrophie. Unter solchen Umständen, vielleicht auch bei Residuen der fötalen Fissura mastoidea-squamosa können durch den Valsalva'schen Versuch[2]), durch starkes Schnauben, auch durch Trompeteblasen kugelige Vorwölbungen der Haut über dem Warzenfortsatz erzeugt werden, und nach Zerreissung des subcutanen Bindegewebes kann sogar Hautemphysem auftreten, welches übrigens nach einigen Tagen spontan wieder zu verschwinden pflegt. Das Emphysem kann sich aber, durch forcirte exspiratorische Bewegungen begünstigt, auch über einen Theil des Schädels verbreiten und dann zur chronischen Luftgeschwulst der Schädeldecken (Pneumatocele capitis) führen. In dem von Wernher beschriebenen Falle führte Punction mit nachfolgender, wiederholter Jodinjection zu dauernder Heilung, nachdem längere Zeit Compression benutzt war. Die Incision der Luftgeschwulst kann durch Eiterung und Pyämie zum Tode führen, wenn sie nicht unter antiseptischen Cautelen ausgeführt wird. Bei den durch Caries des Warzenfortsatzes herbeigeführten Lücken in der Corticalis scheint eine solche Luftgeschwulst nicht zu Stande zu kommen, weil das Eindringen der Luft

[1]) Monatsschr. f. Ohrenheilkde. XIII. Nr. 4.

[2]) Bei der Anwendung der Luftdusche sah ich bisher niemals Emphysem am Warzenfortsatz entstehen.

durch Erfüllung der Knochenzellen mit Eiter und Granulationen verhindert wird.

Völliger Defect des Warzenfortsatzes findet sich neben andern tieferen Missbildungen im Ohre zuweilen bei angeborener Taubstummheit.

§ 60. Traumatische Verletzungen (Hämorrhagie, Fractur, Emphysem).

Nach Schlag auf den Kopf kann Bluterguss in die pneumatischen Zellen des Warzenfortsatzes entstehen, neben Bluterguss in die Paukenhöhle bei unverletztem Trommelfell und ohne dass eine Fissur im Schläfenbein vorliegt. Besteht eine Fissur am Warzenfortsatz, so ist Sugillation und Druckschmerz an demselben vorhanden. Hautemphysem hinter der Ohrmuschel kann sich hinzugesellen, wenn die Corticalis eingebrochen ist. Hatte keine directe äussere Gewalt auf den Warzenfortsatz eingewirkt, so deuten Ecchymosen an demselben nach Kopfverletzungen auf Fractur der Schädelbasis, wenn sie sich kurze Zeit nach der Verletzung einstellen.

Ein vollständiges Abbrechen des Fortsatzes an seiner Basis ist wiederholt gesehen worden nach Ueberfahren, Hufschlag eines Pferdes, Kugelschüssen. Boullet überzeugte sich durch Experimente an der Leiche von der Möglichkeit, dasselbe zu erreichen durch einen von aussen nach innen geführten Schlag. Dupuytren sah bei Schussfracturen des Warzenfortsatzes, dass der Kopfnicker auf das abgebrochene Fragment wie der Triceps brachii auf das abgebrochene Olecranon wirke. Bei Malle (Clinique chirurgicale, Paris 1838 S. 162) ist ein Fall von Einheilung einer Pistolenkugel im Warzenfortsatz mitgetheilt (Citat nach v. Bruns I, 1. 1854. S. 850). Bei dem mehrere Jahre nach der Verletzung erfolgten Tode, durch Schuss in die Brust, fand sich die erste Kugel im Proc. mast. festsitzend, mit zwei Dritteln ihres Umfangs in die Schädelhöhle hineinragend und durch neugebildete Knochensubstanz festgehalten. Die Fractur des Warzenfortsatzes kann zu Necrose desselben führen und durch Entfernung der Sequester kann Heilung erfolgen. In einem von Kirchner mitgetheilten Falle erfolgte dieselbe, trotzdem längere Zeit Aphasie und psychische Exaltationszustände bestanden hatten. Betraf die Fractur den Facialiskanal, so kann Facialislähmung hinzutreten, die bleibend sein kann, auch wenn es nicht zu Necrose kommt (Burnett). Durch die heftige Erschütterung des Felsenbeins bei Schussfracturen des Warzenfortsatzes kommt es fast constant zu Taubheit[1]), deren Ursache Moos in Blutergüssen in das häutige Labyrinth und hämorrhagischer Infiltration des Perineurium der zwischen der Lamina spiralis ossea gelegenen Nerven fand. Ich erlebte den tödtlichen Ausgang einer Fissur des Warzenfortsatzes durch Aufschlagen auf einen eisernen Ofenvorsetzer ohne Symptome einer penetrirenden Basisfractur und ohne nachfolgende Otorrhoe durch Meningitis, mehrere Wochen nach der Verletzung. Pitha[2]) beschreibt einen Fall von Säbelhiebverletzung

[1]) S. Demme (Schmidt's Jahrb. 1862. Bd. 113. S. 133).
[2]) Aerztl. Zeitschr. f. prakt. Heilkde. 1859. Nr. 1.

des Proc. mastoideus, der zur superficiellen Necrose desselben führte und noch nach Verlauf von sechs Wochen lethal verlief durch Pyämie und Sinusphlebitis.

§ 61. Entzündungen.

Primäre und isolirte Entzündungen des Warzenfortsatzes kommen selten vor; secundäre sehr häufig bei Erkrankungen der Paukenhöhle und des Gehörgangs. In vielen Fällen mag die Entzündung der Schleimhaut in der Paukenhöhle gleichzeitig mit jener in den Zellen des Warzenfortsatzes auftreten (z. B. beim Typhus, im Scharlach), in andern, wo sie anfänglich nur auf die Paukenhöhle allein beschränkt war, verbreitet sie sich nachträglich erst auf die Warzenzellen. Unzweckmässige therapeutische Maassnahmen können diese Verbreitung befördern, und es ist deshalb Alles, was die Retention des Eiters in der Paukenhöhle zu begünstigen geeignet ist, sorgsam zu vermeiden, insbesondere das Einblasen pulverförmiger Medicamente in den Gehörgang bei enger Perforation des Trommelfells.

1) Periostitis externa.

Das Periost des Warzenfortsatzes wird zuweilen von primärer Entzündung befallen, ohne dass vorher oder gleichzeitig die Hohlräume des Mittelohrs oder der Gehörgang erkrankt waren. Dieses Vorkommen ist relativ selten im Gegensatz zu der grossen Häufigkeit secundärer Periostitis bei acuter und chronischer Mittelohreiterung und bei Caries und Necrose der Warzenzellen, wobei die Fortleitung der Entzündung nach aussen durch die Gefässkanäle der Corticalis erfolgt, vielleicht auch durch angeborne Knochenspalten (Residuen der Fissura mastoideo-squamosa) [1]).

Für die Diagnose der primären Periostitis ist das Fehlen voraufgegangener Otorrhoe, das Fehlen einer Perforation des Trommelfells und das Fehlen einer Exsudatanhäufung in der Paukenhöhle entscheidend. Die hintere obere Wand des Gehörganges kann durch Uebergreifen der Entzündung auf dieselbe Röthung und Schwellung zeigen, in ähnlicher Weise wie dies bei Eiterung in den pneumatischen Zellen des Warzenfortsatzes einzutreten pflegt. Es kann an der Aussenseite des Warzenfortsatzes zu subperiostealen und nach Durchbruch des vom Knochen abgelösten Periostes zu subcutanen Abscessen kommen, die weit gehende Senkungen und fistulöse Gänge nach der seitlichen Halsgegend, Nackengegend, seltener nach der Wange, auch hinter das Wangenbein bilden können, ehe sie die Haut an irgend einer Stelle, oft weit von dem Warzenfortsatz entfernt, durchbrechen. Die Entblössung des Knochens vom Periost ist bei der Incision nicht immer nachweisbar, so dass der Abscess in dem dem Periost anliegenden Zellgewebe entstanden scheint. Diese sogenannten phlegmonösen oder

[1]) Ueber die Häufigkeit der Persistenz dieser Naht beim Erwachsenen machte Kirchner statistische Angaben (Arch. f. Ohrenheilkde. XIV. S. 190); über ihre relative Häufigkeit in den ersten Lebensjahren, in denen sie vielleicht für die Fortleitung der Eiterung vom Antrum an die Aussenfläche am ehesten in Betracht kommen kann, Kiesselbach (ibid. XV. S. 238).

parostealen Abscesse am Warzenfortsatz sind immer höchst suspect und jedenfalls viel seltener als im Allgemeinen angenommen wird. Bleibt eine Fistel nach der Incision eines solchen zurück, oder brechen dieselben kürzere oder längere Zeit nach der Vernarbung wieder auf, so ist dadurch nachträglich der Zusammenhang des Abscesses mit einer Erkrankung des Knochens erwiesen. Nur bei ausgedehnter und lange bestandener eitriger Periostablösung kommt es zu superficieller Necrose der Corticalis; bei scrofulösen Kindern oft zu oberflächlicher Caries, die durch ihren fast schmerzlosen Verlauf und durch das Ausbleiben schwerer Folgen für das Gehör unterschieden ist von centraler Caries. Nicht jede entzündliche Schwellung mit stärkerem Druckschmerz und teigiger Geschwulst am Warzenfortsatz darf auf Periostitis bezogen werden. Es kommt bei furunculösen Entzündungen im Gehörgang zu ödematöser Anschwellung in der Warzengegend, die nach der Incision des Furunkels schnell wieder verschwindet und nie zur Abscessbildung führt. Auch entzündliche Schwellung der Lymphdrüsen am vorderen Rande der Insertion des M. sternocleidomastoideus am Warzenfortsatz (Glandulae subauriculares) kommt bei acuten Entzündungen im Mittelohre, besonders bei und nach acuten Exanthemen vor, deren Berührung bei sensiblen Leuten ausserordentlich schmerzhaft werden kann und bei oberflächlicher Untersuchung, wenn Fieber damit verbunden und die Geschwulst bedeutend ist, durch Entzündung und Infiltration der überliegenden Haut leicht mit Periostitis verwechselt werden kann. Wo umschriebene Knoten und Lymphstränge noch gefühlt werden können, wird eine solche Verwechslung leicht zu vermeiden sein. Ist es dagegen zur Abscedirung der Drüsen mit fistulösen Gängen unter der Haut gekommen, so ist die Verwechslung mit einer Knochenaffection am Warzenfortsatz sehr leicht und es wird sich die richtige Diagnose zuweilen erst nach der Incision stellen lassen. Auch bei Vereiterung der Parotis kann ein Fistelgang bis zur Warzengegend führen und hier zu Tage treten. Pseudofluctuation am Warzenfortsatz kann entstehen durch Sarcome, die im ersten Beginn, wenn die genaue Untersuchung des Ohres versäumt wird, leicht mit subperiostealen Abscessen verwechselt werden können. Auch durch starkes Oedem oder Knochen-Granulationen, welche die Corticalis durchwuchert haben, kann Fluctuation vorgetäuscht werden, was ich wiederholt erlebt habe. Gegen solche Verwechslungen schützt die probatorische Acupunctur.

Die secundäre Periostitis, welche sich zur idiopathischen acuten Otitis med. purulenta hinzugesellt, vorzugsweise, wenn die Perforation des Trommelfells eng und hochgelegen ist, pflegt gegen Ende der dritten Woche der Erkrankung zu beginnen, mitunter noch später. Die in der Neuzeit wieder sehr in Aufnahme gekommene Behandlung der acuten Otitis med. purulenta mit pulverförmigen Medicamenten (Jodoform, Borsäure, Alaun etc.), scheint nach meinen Erfahrungen sehr geeignet, das Hinzutreten einer secundären Periostitis am Warzenfortsatz durch Begünstigung der Eiterretention zu befördern. Ich glaube wenigstens, dass diese Ursache häufiger und von grösserer Bedeutung ist, als die supponirten constitutionellen Ursachen.

Therapie. Beim ersten Beginn periostitischer Schwellung ist ein Versuch mit kräftigem Jodanstrich und permanenter Eisapplication zu empfehlen. Bei letzterer benutze ich eine Gummiflasche, die mit

Oesen versehen ist und hinter dem Ohr aufgebunden werden kann. Darunter sieht man nicht selten die Entzündung zurückgehen, wenn gleichzeitig antiphlogistische Diät, völlige Ruhe eingehalten und salinische Abführungsmittel gebraucht werden. Statt der Eisbeutel können die Leiter'schen Kühlröhren benutzt werden, wenn kein Eis zur Hand ist und es sich um Kranke handelt, die sich nicht zu bewegen brauchen. Nimmt Druckempfindlichkeit und Schwellung trotzdem zu, oder war diese von vornherein sehr bedeutend, so dass die Ohrmuschel rechtwinklig von der Seitenfläche des Kopfes absteht, so darf, auch wenn noch keine Fluctuation nachweisbar ist, mit der Incision nicht gezögert werden. Dieselbe soll genügend lang und tief bis auf den Knochen, etwa 1 cm hinter der Insertionslinie der Ohrmuschel und parallel mit dieser geführt werden, um den Stamm der Art. auricularis posterior nicht dabei zu durchschneiden. Die Wichtigkeit einer frühzeitigen bis zum Knochen dringenden Incision ist für diese Localität zuerst von Wilde betont worden und wird diese deshalb von den Ohrenärzten auch allgemein als „Wilde'scher Schnitt" bezeichnet. Für andere Localitäten war ja die Wichtigkeit frühzeitiger Incision bei acuter Periostitis schon vor Wilde von Sir Philipp Crampton in Dublin hervorgehoben worden. In der überwiegend grössten Zahl aller Fälle wirkt der Wilde'sche Einschnitt auffallend günstig, so dass der Entzündungsprocess dadurch vollständig coupirt wird, und zwar um so sicherer, je reichlicher dabei die Blutung ist. Für diesen Effect ist es gleichgültig, ob Eiter dabei entleert wird oder nicht. Ist der Stamm der Art. auricularis posterior unten durchschnitten, so muss derselbe unterbunden werden, weil sonst nicht ungefährliche Nachblutungen eintreten können. Der Druckverband ist in diesem Falle nicht ausreichend zur Blutstillung. Mit der Incision zu warten, bis ganz zweifellose Fluctuation zu fühlen ist, ist durchaus zu widerrathen, weil die Erfahrung gezeigt hat, dass die tiefen Abscesse trotz permanenter Eisapplication sich in kurzer Zeit sehr weit ausdehnen und ganz überraschende Dimensionen nach dem Hinterhaupt und nach der seitlichen Halsgegend annehmen können. Ganz besonders begünstigend für diese Propagirung der Eiterung wirkt das früher allgemein übliche, jetzt glücklicherweise bald allgemein verlassene und ganz verwerfliche Kataplasmiren. Vereinzelte schlechte Erfahrungen nach der Incision dürfen nicht abhalten, von der in der grössten Mehrzahl der Fälle als heilsam erprobten Methode abzuweichen. Schon wiederholt [1]) wurde durch die Wilde'sche Incision zur Bildung eines Aneurysma an der A. auricularis post. Veranlassung gegeben. Dies wird leicht zu vermeiden sein, wenn man die Incision nicht zu weit nach vorn macht. Ein von v. Tröltsch mitgetheilter Fall von tödtlich verlaufenem Erysipelas capitis nach der Wilde'schen Incision stammt aus der Zeit vor dem antiseptischen Verband. Dass bei und nach der Incision alle Cautelen zur aseptischen Wundbehandlung befolgt werden müssen, ist selbstverständlich. Aus meiner Praxis ist mir ein Fall von Pyämie nach der Incision mit Abscessentleerung ohne Caries bei einem dreizehnjährigen Mädchen (Kind Böttcher 1880) erinnerlich, welches trotz

[1]) Buck, Americ. otolog. soc. Boston, 1873; vgl. Arch. f. Ohrenheilkde. VIII. S. 295; Kipp, ibid. S. 296.

pyämischer Pleuritis (Thoracocentese) und Gelenkaffectionen wieder genas. Fälle von Abscessöffnungen am Warzenfortsatz mit schnell tödtlichem Ausgange sind mehrfach publicirt, auch mir selbst vorgekommen, wo indessen die Ursache des Todes selbstverständlich nie in der Entleerung des Abscesses, sondern in den durch die intracranielle Folgeerkrankung bereits herbeigeführten Veränderungen zu suchen ist [1]). Der Tod würde in allen diesen Fällen auch erfolgt sein, wenn der Abscess nicht geöffnet wäre. Das schon bestehende intracranielle Leiden kann in seinen Symptomen so wenig markirt sein, dass es sich der Diagnose entzieht, besonders im ersten Kindesalter. Wo bereits solche Zeichen einer intracraniellen Erkrankung vorhanden sind, die den Tod mit Sicherheit erwarten lassen, wird es durch die ärztliche Klugheit geboten sein, die Abscessöffnung zu unterlassen, in allen andern Fällen ist die Unterlassung derselben ein Kunstfehler. Die von Stromeier bei Besprechung der Caries des Felsenbeins (Handbuch der Chirurgie. Freiburg 1844, Bd. II, S. 85) gegebene Warnung vor der Abscessöffnung am Warzenfortsatz, „weil er bei einem vierjährigen Kinde nach Eröffnung eines solchen Abscesses den Tod erfolgen sah," hat nur einen Sinn und eine Berechtigung, wenn sie beschränkt wird auf jene Fälle, wo die Abscessöffnung zu spät kommen würde.

Bestehen bereits tiefe Senkungsabscesse und fistulöse Gänge, so sind dieselben sorgfältig zu verfolgen und, wo irgend möglich, vollständig zu spalten; ist dies der Localität wegen nicht thunlich, nach Anlegung von Gegenöffnungen zu drainiren. Zeigen sich die Wände derselben mit ungesunden Granulationen besetzt, so ist das Ausschaben mit dem scharfen Löffel ein vorzügliches Mittel, um den Heilungsverlauf abzukürzen. In allen Fällen ist es nothwendig, die blossliegende Corticalis des Warzenfortsatzes sehr genau zu betrachten, um Verfärbung des Knochens oder etwa vorhandene feine fistulöse Oeffnungen in derselben nicht zu übersehen, die stets darauf hinweisen würden, dass es sich um eine tiefere Erkrankung des Warzenfortsatzes (Ostitis) handelt. Hier genügt die einfache Incision nicht zur Heilung, sondern es muss das Antrum mastoideum eröffnet werden, um die antiseptische Durchspülung des Mittelohrs bewirken zu können. Zeigt sich neben der eitrigen Periostitis eine superficielle malacische Caries des Knochens, wie sie nur bei Scrofulose vorzukommen pflegt, so wird der cariös erweichte Theil des Knochens mit dem scharfen Löffel ausgeschabt. Ist der Knochen oberflächlich necrotisch, so wird der schalenförmige Sequester, sobald er vollständig gelöst ist, entfernt. Die kleinste Fistel am Warzenfortsatz, welche die vernarbende Incision zurücklässt, ist verdächtig und fordert zur sorgsamsten Ueberwachung des Falles

[1]) Schon Morgagni (de sedibus et causis morborum Pars I. Epist. nat.-medica XIV. Fall 3) hat einen solchen Fall beschrieben, wo einige Stunden nach der Abscessöffnung allgemeine Convulsionen eintraten, einige Tage darauf Delirien und der Tod, und dann die Section zeigte, dass ein cariöser Durchbruch der hintern Fläche des Os petrosum eitrige Basilarmeningitis herbeigeführt hatte. Höchst lehrreich ist der Zusatz, der wohl auf einen dem Chirurgen wegen der Abscessöffnung gemachten Vorwurf zielt: „Vides, quam obnoxii apud vulgus falsis suspicionibus sint chirurgi. Quorum ferrum cunctos quidem nervulos subcutaneos vitare non potest; sed neque solis incisis tegumentis occidere tamen potest, velut in hoc tumore aperiendo, qui utinam citius apertus esset, vel potius citius apparuisset, nimirum priusquam caries ad cranii cavum pervenisset".

auf. Fast regelmässig gestattet das Fistulöswerden der Wilde'schen Incision den Schluss auf Caries des Warzenfortsatzes. Häufige Recidive periostealer Entzündung mit wiederkehrenden Abscessen sind immer auf Erkrankung des Knochens zu beziehen.

2) Entzündung der Warzenzellen.

Die mucös-periosteale Auskleidung der lufthaltigen Knochenzellen des Warzenfortsatzes wird selten von primärer Entzündung ergriffen. Gewöhnlich liegt der primäre Sitz der Entzündung in der Paukenhöhle. Bei der acuten catarrhalischen Entzündung kommt es zu Schwellung, Verdickung und Wulstung der die Zellen auskleidenden Membran, wobei die Communication zwischen Antrum mastoideum und Paukenhöhle leicht unterbrochen wird. Was an Hohlräumen restirt, wird von serösem oder schleimigem Exsudat erfüllt. Ist die Schwellung hochgradig, so kommt es bei geringer Entwicklung der Knochenzellen sehr leicht zur vollständigen Aufhebung des Lumens derselben, so dass man sie bei ihrer Eröffnung erfüllt findet von einer pulpösen, röthlichen Masse. Bei chronisch-catarrhalischer Entzündung kommt es zur Bildung von Pseudomembranen innerhalb der Zellen, durch welche ein Abschluss einzelner Abschnitte der Knochenzellen gegen die Paukenhöhle herbeigeführt und zur Bildung von grösseren cystenartigen Räumen mit schleimigem oder serösem Inhalt Veranlassung gegeben werden kann. In diesen neugebildeten Membranen finden sich Verkalkungen und Verknöcherungen wie bei analogen Membranen innerhalb der Paukenhöhle.

Bei stärkeren Graden entzündlicher Reizung kommt es zur Eiterung und durch Retention von Eiter in den pneumatischen Hohlräumen zur Bildung eines Abscesses[1]) (Empyem der Warzenzellen). Derselbe kann sich in Ausnahmsfällen, wie Sectionsbefunde und die Erfahrungen bei der operativen Eröffnung des Warzenfortsatzes gelehrt haben, primär entwickeln, ohne dass Eiterung in der Paukenhöhle vorhergegangen zu sein braucht. Der gewöhnliche Verlauf ist der, dass die Abscessbildung im Warzenfortsatz secundär entsteht im Verlaufe acuter oder chronischer Eiterungen der Paukenhöhle und zwar am häufigsten da, wo durch enge oder hochgelegene Perforation des Trommelfells der Abfluss des Eiters aus der Paukenhöhle behindert ist. Der Abscess vergrössert sich entweder langsam unter cariöser Schmelzung der dünnen knöchernen Septa oder

[1]) Die Bezeichnung „Abscess" ist eigentlich nicht correct, weil es sich hier nicht um die Bildung einer Eiterhöhle im Knochen handelt, die allseitig von Knochen umgeben und und von einer Abscessmembran ausgekleidet ist, sondern um eine Eiteransammlung in präformirten Knochenhöhlen, die mit Schleimhaut ausgekleidet sind und normal mit der Paukenhöhle in Verbindung stehen. Der Anschein einer circumscripten Eiteransammlung im Knochen kann dadurch entstehen, dass sich eine einzelne Knochenzelle abschliesst gegen das Antrum und der von ihrer Auskleidung gebildete Eiter in ihr zurückgehalten ist. Ob wirkliche Knochenabscesse überhaupt im Warzenfortsatz vorkommen, etwa hervorgehend aus circumscripter Osteomyelitis in diploëtischen Warzenfortsätzen oder aus eitrig schmelzenden Knochentuberkeln oder Syphilomen, ist nicht sicher erwiesen. v. Tröltsch theilt (Gesammelte Beiträge 1883. S. 168) eine vielleicht dahin zu rechnende anatomische Beobachtung mit, die einen hanfkorngrossen Abscess betrifft, der mit einer Gehörgangsfistel communicirte. Da sich indessen ein kleiner Sequester darin befand, so ist auch dieser Fall zweifelhaft.

schneller, wo grössere Knochenpartien durch vollständige Aufhebung der Nahrungszufuhr necrotisch absterben, und führt schliesslich, wenn der hochgelegene, durch Schleimhautschwellung oder Granulationswucherung verlegte oder abgeschlossene Aditus zur Paukenhöhle dem Eiter nicht genügenden Abfluss gestattet, zum Durchbruch der ihn umgebenden Knochenkapsel. In andern Fällen kommt es zur diffusen Hypertrophie des Warzenfortsatzes (Sclerose, condensirende Ostitis); die pneumatischen und diploëtischen Knochenräume werden durch Knochenauflagerung verengt und allmälig ausgefüllt, während der Eiter sich eindickt und verkäst. Auf die grosse Häufigkeit dieses Vorkommens der condensirenden Ostitis bei eitriger Ostitis media wurde man erst aufmerksam, als dieselbe seit der Wiederaufnahme der operativen Eröffnung des Warzenfortsatzes eine grosse praktische Wichtigkeit gewann [1]).

Symptomatologie und Diagnose.

Die catarrhalische Entzündung der Warzenzellen verläuft entweder ganz symptomlos, oder mit so unbestimmten subjectiven Symptomen (Gefühl von Druck und Schwere, dumpfem Schmerz), dass eine sichere Diagnose unmöglich ist. An dem Hautüberzug werden keine Veränderungen sichtbar. Auch die Ergebnisse der Auscultation und Percussion des Warzenfortsatzes sind wegen des individuell wechselvollen Verhaltens der Zellen so unzuverlässig, dass sie für die Diagnose nicht zu verwerthen sind. Wird bei der Percussion des Warzenfortsatzes Schmerz empfunden, so gewinnt hierdurch die Annahme, dass es sich um Hyperämie am oder im Knochen handelt, an Wahrscheinlichkeit; deutliche Empfindlichkeit gegen Druck tritt erst dann ein, wenn sich die Entzündung auf das Periost oder den Knochen ausbreitet.

Bei acutem Empyem der Warzenzellen ist das Allgemeinbefinden meist schwer beeinträchtigt durch heftige exacerbirende Schmerzen hinter dem Ohr, in der ganzen Kopfhälfte und im Nacken mit Schlaflosigkeit. Fieber pflegt im Beginn nie zu fehlen, hört aber nach der Bildung des Abscesses auf, so dass die Messungen der Körpertemperatur bei Erwachsenen nur ein sehr unsicheres Hülfsmittel für die Diagnose darbieten. Ebenso unsicher sind für die Diagnose die localen Veränderungen an der Oberfläche des Knochens. Meist gesellt sich zu dem spontanen Schmerz bald eine lebhafte Druckempfindlichkeit gegen Berührung, vorzugsweise und zuerst an der Wurzel des Warzenfortsatzes, dicht unter der Linea temporalis, später verbreiteter und auch am Occiput. Es gesellen sich Röthung und Hitze, dann deutliches Oedem mit Schwellung des Hautüberzuges hinzu, wie bei Periostitis incipiens, und noch später die Erscheinungen subperiostealer Eiterung.

---

[1]) Ein sehr ausgesprochener Fall von Hyperostose des Warzenfortsatzes und des ganzen Schläfenbeins bei eitriger Otitis media wurde bereits von Fano (Société de biologie 1853) beschrieben. Ein 23jähriger Mensch hatte 4 Jahre an chronischer Otitis media purulenta gelitten und starb durch Uebergreifen der Entzündung auf das Gehirn. Das ganze Schläfenbein, namentlich aber der Warzenfortsatz, zeigte eine colossale Hypertrophie, indem seine Grösse die Norm mindestens um das vierfache überstieg. Die eburnisirte Corticalis des Warzenfortsatzes maass 4 cm.

Alle diese Zeichen können aber da sein, und doch findet sich kein Eiter im Knochen. Andrerseits kann es bei dicker Corticalis vorkommen, dass es trotz reichlicher Eiteransammlung in den Knochenzellen nie zu irgend welchen Entzündungserscheinungen des Hautüberzuges kommt, gerade so wie bei chronischen Fällen, wo es durch die lang bestehende entzündliche Reizung des Knochens zu Osteosclerose und periostealen Verdickungen gekommen ist. Ein wichtiges und für acutes Empyem ziemlich zuverlässiges Symptom ist eine entzündliche Schwellung und Vorwölbung der hintern obern Gehörgangswand, durch welche der Gehörgang schlitzförmig verengt und ein Theil des Trommelfells verdeckt wird. Diese circumscripte Schwellung und Vorwölbung pflegt der Vorläufer eines fistulösen Durchbruchs der Gehörgangswand und eines Senkungsabscesses unter dem Hautüberzuge zu sein, kommt aber auch vor als Folge einer periostitischen Reizung, die sich wieder zurückbildet und nicht zum eitrigen Durchbruch führt. Eine deutliche Auftreibung des Knochens aussen am Warzenfortsatz bei Abscessbildung in demselben erinnere ich mich nie gesehen zu haben. Wo eine solche scheinbar bestand, war sie stets bedingt durch die harte, speckige Infiltration des Hautüberzuges. Zu diagnostischen Irrthümern verleitet zuweilen die Knochensyphilis, und zwar die zu Osteosclerose und Hyperostose des Warzenfortsatzes führende Form. Hier kann die Diagnose nur durch die antisyphilitische Kur entschieden werden. Weiche Knochengeschwülste, die sich in der Tiefe des Warzenfortsatzes entwickeln (Tuberkel, Gummata) sind so ungemein selten, dass sie kaum in das Bereich der differentiell diagnostischen Erwägungen fallen. Das einzig absolut sichere Zeichen eines Abscesses im Warzenfortsatz ist der Abfluss des Eiters aus dem Knochen bei der Eröffnung desselben. Soll hier zur Probepunction der Drillbohrer in Anwendung kommen, so ist die grösste Vorsicht erforderlich, weil wegen der wechselvollen topographisch-anatomischen Verhältnisse die Möglichkeit nahe liegt, den Sinus transversus, die Dura mater oder das Gehirn zu verletzen. Der Bohrer darf nicht tiefer eindringen als 0,5 cm, muss in der Höhe der obern Wand des Gehörganges aufgesetzt werden und die Richtung nach vorn-innen und unten einhalten. Bei dicker Corticalis wird in dieser Tiefe der Abscess häufig noch nicht erreicht werden; es ist aber dann dringend zu rathen, sich in grösserer Tiefe nicht weiter des Drillbohrers zu bedienen, sondern lege artis das Antrum aufzumeisseln. In chronischen Fällen von Mittelohreiterung bleibt die Ausbreitung der eitrigen Entzündung auf die Warzenzellen in sehr vielen Fällen ohne characteristische Symptome. Die Menge des abfliessenden Eiters wechselt sehr auffällig, ist bald sehr spärlich, bald sehr copiös, je nachdem die Communication zwischen Antrum und Paukenhöhle frei oder verlegt ist. Letzteres kann ventilartig durch polypöse Granulationen oder durch einfache Schwellung der Schleimhaut geschehen. Sogar eine Retention von eingedicktem, verkästem Eiter in den Warzenzellen kann lange bestehen, ohne dass sie sich durch irgend welche Symptome verriethe, ausser unheilbarer, fötider Otorrhoe. Ein hartnäckig fortdauernder Fötor trotz sorgsamer Spülung des Mittelohres vom Gehörgang und von der Tuba aus deutet fast sicher auf Eiterretention im Antrum, wenn Caries oder Necrose im Gehörgang und in der Paukenhöhle als Ursache des

Fötors auszuschliessen ist. Besteht dabei polypöse Degeneration der Paukenschleimhaut oder durchwuchern Granulationen das Trommelfell, so gewinnt die Annahme der Eiterretention an Wahrscheinlichkeit. Acute Reizungssymptome an der Oberfläche des Warzenfortsatzes und Fieber treten erst hinzu, wenn die Eiterretention im Knochen eine vollständige war, und septische Infectionsträger durch die Gefässlöcher der Corticalis das Periost erreicht haben und in die Circulation gelangt sind. Sie können wieder vorübergehen, um nach längerer oder kürzerer Zeit wiederzukehren. Circumscripter Druckschmerz, selbst mit Oedem verbunden, kann lange bestanden haben, wo wir bei der Incision und Blosslegung des Knochens durchaus gar keine Veränderung am Periost und an der Knochenoberfläche wahrnehmen. Ist der Knochen sclerosirt, insbesondere die Corticalis sehr verdickt, was in allen Lebensaltern, auch schon im zartesten Kindesalter als Folge chronischer Mittelohreiterungen vorkommt, so braucht es im langjährigen Verlauf der Krankheit nie zu solchen acuten Reizungssymptomen an dem Hautüberzuge des Knochens zu kommen, und man würde sich bei dem heimtückischen Verlauf der Krankheit sehr täuschen, in dem Ausbleiben derselben etwa ein prognostisch günstiges Zeichen zu erblicken. Gerade solche Fälle zeigen erfahrungsgemäss am häufigsten einen unerwartet schnell lethalen Ausgang durch Pyämie.

Prognose. Die einfach catarrhalische Entzündung der Warzenzellen kann sich unter der Behandlung des Paukenhöhlencatarrhs zurückbilden.

Das Empyem der Warzenzellen kann durch spontanen Aufbruch zur Heilung kommen. Dieser Ausgang ist bei Kindern viel häufiger als bei Erwachsenen, bei welchen die dickere Corticalis einen grösseren Widerstand bietet. Mit demselben wächst die Gefahr des Durchbruches nach innen und des Hinzutritts lethaler Folgezustände (Thrombophlebitis des benachbarten Sinus transversus und der Vena jugularis interna, Meningitis, Hirnabscess). Diese intracraniellen Folgezustände können überraschend schnell eintreten, ohne dass es zu der gewöhnlich bald auftretenden Caries gekommen zu sein braucht, und sind für mich die Veranlassung gewesen, die dabei früher allein übliche exspectative Therapie (Revulsiva und Tonica nach Toynbee) zu verlassen und jetzt selbst bei zweifelhafter Diagnose die operative Eröffnung zu versuchen. Hatten doch die post mortem gefundenen anatomischen Verhältnisse mir oft genug klargelegt, dass durch rechtzeitige chirurgische Hülfe das Leben zu erhalten gewesen wäre. Die seitdem von mir gemachten Erfahrungen mit der operativen Eröffnung bei acuten und chronischen Empyemen des Warzenfortsatzes sind von der Mehrzahl der Fachgenossen, welche mir hierin gefolgt sind, als günstiger erkannt worden als die Heilerfolge der exspectativen Therapie. Wer sich bisher vor dem operativen Eingriff scheute, wird sicher durch eigene Erfahrungen noch belehrt werden und schliesslich zu denselben Grundsätzen des Handelns und zu Resultaten gelangen, wie sie sich bei mir im Laufe von Decennien auf Grund der anatomischen und praktischen Erfahrung entwickelt haben.

Delirien, Pupillendifferenz sind prognostisch nicht zu fürchten. Ebensowenig contraindiciren pyämische Symptome den operativen Eingriff. Oefters habe ich in Fällen mit glücklichem Ausgang operirt,

wo schon wiederholte pyämische Schüttelfröste und metastatische Gelenkentzündungen bestanden. Coma ist nach meiner Erfahrung immer lethal. Dass jedoch auch hierbei die Möglichkeit der Heilung nicht ausgeschlossen ist, beweist ein Fall von Abercrombie, in welchem nach dreitägigem Coma durch plötzlichen Eiterabfluss aus dem erkrankten Ohre dauernde Heilung erfolgte [1]).

Therapie. Bei acuter Entzündung der Warzenzellen kann nur im ersten Beginn, wo es sich um hyperämische Schwellung der Auskleidung handelt, von reichlichen Blutegeln Nutzen erwartet werden. Die Emissarien, welche für den Durchtritt grösserer Knochenvenen durch die Corticalis bestehen, gestatten hierbei eine reichliche und directe Depletion. Da die Lage des Emissarium mastoideum, welches in manchen Fällen eine sehr bedeutende Weite besitzt und sogar für das Foramen jugulare vicariiren kann, nicht constant ist, so wird man bei fehlendem Druckschmerz die Blutegel an der ganzen Oberfläche des Warzenfortsatzes vertheilen müssen. Sind bereits einige Tage vergangen, so nutzt das Ansetzen von Blutegeln in der Regel nichts mehr, und wir haben dann in der Anwendung der Kälte ein sehr vortreffliches Mittel (Eisbeutel, Leiter'sche Kühlröhren), um die Schmerzen zu lindern und die Rückbildung der Entzündung zu begünstigen. Dieselbe passt aber nur für kräftige Constitutionen, gar nicht für anämische und nervöse Personen. Bei letzteren gewähren hydropathische Ueberschläge, Bepinselungen mit Opiumtinctur, Jodtinctur und subcutane Morphiuminjection für die Nacht die grösste Erleichterung. Ist es zur Eiterbildung in den Warzenzellen gekommen, so nutzt weder das Ansetzen von Blutegeln, noch die Discision des Periostes, noch die Kälte, noch das vielfach gebräuchliche Kataplasmiren, sondern nur die Entleerung des Eiters. Tritt daher zu einer acuten oder chronischen Eiterung der Paukenhöhle erst secundär eine Entzündung des Warzenfortsatzes hinzu, so ist stets das Nächste und Wichtigste, sich davon zu überzeugen, ob Eiterretention in der Paukenhöhle besteht, und wenn dies der Fall ist, durch die geeigneten Mittel (Incision des Trommelfells, resp. Dilatation der schon vorhandenen Oeffnung, Ausschneiden oder Ausbrennen adhärenter Trommelfellreste) auf Beseitigung der Eiteransammlung bedacht zu sein. Der Eiter muss nach dem Gehörgang freien Abfluss bekommen. Zu diesem Zwecke ist neben dem Ausspritzen desselben das Durchblasen und Durchspritzen durch den Catheter (siehe S. 194) unentbehrlich und für geschickte Hände bei weitem Gehörgang auch die directe Einführung gekrümmter Röhren in die Paukenhöhle selbst zur Irrigation des Antrum anwendbar (siehe unter Caries S. 325). Ist der Gehörgang entzündlich verengt durch sympathische Schwellung der hintern obern Wand, so sind tiefe Incisionen in dieselbe zuweilen von eclatantem Nutzen für die Schmerzen, auch wenn kein Eiter dadurch entleert wird. Von der zur Entfernung des Eiters aus den Warzenzellen empfohlenen Aspiration vom Gehörgange aus (Barr) wird kaum irgend ein Nutzen zu erwarten sein. Unbedingt schädlich ist die Tamponade der Paukenhöhle mit Wundwatte oder desinficirenden Pulvern (Jodoform, Borsäure).

---

[1]) Toynbee, Uebersetzung S. 342.

Nicht selten kommt trotz genügend grosser Oeffnung im Trommelfell oder auch bei völligem Trommelfelldefect der Eiterabfluss nach dem Gehörgang nicht in genügender Weise zu Stande, weil durch Schwellung der Paukenschleimhaut, Granulationen oder membranöse Verwachsung die Verbindung zwischen Antrum mastoideum und Paukenhöhle aufgehoben ist. Hier ist dann wie in allen Fällen, wo schon Hirnreizungssymptome mit hohem Fieber bestehen, die operative Eröffnung des Antrum mastoideum von aussen das zuverlässigste Mittel, durch welches der wüthende Schmerz sofort beseitigt und gleichzeitig der Hinzutritt schnell um sich greifender Caries und lethaler Folgezustände verhütet werden kann. Verweigert der Kranke die operative Behandlung, oder steht die Diagnose des Knochenabscesses nicht ganz zweifellos fest, so haben wir uns zur Linderung der Schmerzen auf Revulsiva (Jodbepinselung, Vesicatore), hydropathische Umschläge und Narcotica zu beschränken, dabei aber für sorgsamste Desinfection der Eiterung zu sorgen, und ist auch bei solchem Verfahren die Möglichkeit der Heilung durch spontanen Aufbruch des Abscesses nach aussen oder in den Gehörgang nicht ausgeschlossen, freilich gewöhnlich erst nach einer qualvollen Existenz mehrerer Monate, fortdauernd bedroht von dem Hinzutritt lethaler Complicationen.

3) Caries und Necrose entsteht häufiger im Warzenfortsatz als an irgend einer andern Stelle des Schläfenbeins, am häufigsten im Kindesalter. Sie kommt bei Kindern und Erwachsenen[1]) isolirt vor, viel häufiger aber consecutiv nach acuten oder chronischen Eiterungen der Paukenhöhle. Die Ursache dieser Häufigkeit liegt in den anatomischen Verhältnissen, welche der Eiterretention in den Warzenzellen bei eitriger Entzündung der mucös-periostealen Auskleidung derselben in hohem Grade günstig sind. Besteht dieselbe längere Zeit, so kommt es zur Bildung von Geschwüren und der vom Periost entblösste Knochen wird entweder cariös oder bei vollständiger Aufhebung der Nahrungszufuhr zu grösseren Knochenpartien necrotisch. Sehr häufig finden sich Caries und Necrose neben einander, und dies sind in der Regel die schlimmsten Fälle, bei denen schwere Allgemeinerkrankungen zu Grunde liegen oder den Ausgang bildeten. Ein häufig wiederkehrender Befund ist hier der (Fig. 115), dass sich in dem cariös excavirten, von Granulationen erfüllten Warzenfortsatze ein Sequester vorfindet bei noch erhaltener oder eburnisirter Corticalis. Reine Necrose ist seltener, bei Kindern häufiger als bei Erwachsenen. Die Demarcation der Sequester wird bei Kindern begünstigt durch die Fissura mastoideo-squamosa. Unter 42 auf die Pars mastoidea beschränkten Knochenerkrankungen, die Bezold aus der Literatur zusammenstellte, fand sich 15mal Caries, 16mal Caries necrotica und 11mal Necrose.

Findet der jauchige Eiter aus dem cariösen Warzenfortsatz keinen genügenden Abfluss nach der Paukenhöhle, so kommt es zu fistulösem Durchbruch der knöchernen Wände. Sehr häufig wird die hintere Wand des Gehörgangs durchbrochen und es bilden sich dann Sen-

[1]) Beispiele der Art bei Erwachsenen habe ich in meiner „Casuistik zur chirurgischen Eröffnung des Warzenfortsatzes“ unter Fall 29, 57, 89, 96, 100 mitgetheilt und seitdem noch in grösserer Zahl operirt.

kungsabscesse unter der Haut desselben, die zur Verlegung und zum völligen Abschluss des Gehörgangs führen, bis die Haut selbst an irgend einer Stelle, oft weit entfernt von der Durchbruchsstelle des Knochens, fistulös durchbrochen wird. Fistelöffnungen in der Corticalis des Warzenfortsatzes können lange bestehen und von beträchtlicher Grösse sein, auch wo der Hautüberzug sich gar nicht verändert zeigt und wo bei sorgfältigster Palpation des Knochens nichts von den cariösen Knochenlücken gefühlt werden kann. Mitunter werden dieselben von Granulationen ausgefüllt und durchwuchert, und es kann dadurch Fluctuation vorgetäuscht werden, während durch die Incision dennoch kein Eiter entleert wird. Kommt es zur Bildung eines Abscesses unter dem Hautüberzuge und schliesslich nach spontanem Aufbruch desselben zu einem fistulösen Geschwür, so entspricht die Lage

Fig. 115. Centrale Caries necrotica des Proc. mastoideus. Gelöster Sequester innerhalb der Höhle. Völlig erhaltene Corticalis.

der Fistelöffnung in der Haut nur selten der Oeffnung in der Corticalis, so dass es häufig nicht gelingt, bei der Sondirung der Hautfistel das Vorhandensein einer entsprechenden Knochenfistel nachzuweisen. Die subcutan gelegene Abscesshöhle kann mit der unter ihr befindlichen subperiostealen Eiterhöhle nur durch eine ganz feine Oeffnung im Periost communiciren, und letztere wieder weit entfernt sein von der Fistelöffnung im Knochen. Nicht selten liegt die Mündung des Fistelganges unterhalb der Spitze des Warzenfortsatzes oder nach dem Occiput zu. Ehe es zu einer Hautfistel kommt, bilden sich häufig weitreichende Senkungsabscesse, die sich bis zur Mittellinie des Occiput oder bis in den Nacken ausdehnen, oder, am Halse dem Verlaufe der bindegewebigen Scheide des Sternocleido-mastoideus oder der Gefässscheide der grossen Halsgefässe folgend, selbst die Pleura erreichen und in den Sack derselben durchbrechen können. Senkungsabscesse, die bis zur Clavicula und dem Sternum reichten, habe ich häufiger gefunden. König (Deutsche Chirurgie von Billroth und Lücke, Lieferung 36, S. 33) sah sie auch, den tiefen Muskeln des Halses folgend, bis unter

das Schulterblatt und sogar bis in die Achselhöhle gelangen. Pharyngeale Senkungsabscesse habe ich selbst öfter gesehen.

Eine flächenartige superficielle Caries des Warzenfortsatzes kommt nach meiner Erfahrung nur als Ausgang einer scrofulösen oder syphilitischen Periostitis vor. Bei allen vom Antrum mastoideum ausgehenden Fällen von Caries ist die Betheiligung der Corticalis an dem Processe nur gering, wenn sie überhaupt in das Bereich der Zerstörung gezogen ist, was meistentheils nicht geschieht. Oft verräth sich der Beginn derselben durch augenfällige Erweiterung der Gefässlöcher oder leichte Verfärbung des Knochens an einer circumscripten Stelle, wo dann gewöhnlich ein Paar Meisselschläge genügen, um die cariöse Höhle zu eröffnen. Ist eine kloakenförmige Fistel vorhanden, so führt dieselbe nach innen zu stets in umfangreichere Knochenexcavationen.

Symptomatologie und Diagnose.

Schmerz in der Warzengegend, spontan und bei Druck sind gewöhnlich, aber nicht immer vorhanden. Bei den Otorrhoen der Phthisiker findet sich häufig eine ausgedehnte Zerstörung im Warzenfortsatze durch centrale Caries necrotica, wo bei Lebzeiten keine Symptome auf das Vorhandensein derselben hindeuteten. Bei centraler Caries treten überhaupt nur dann auffällige Veränderungen an dem Hautüberzuge hinzu, wenn sich die Entzündung der Oberfläche genähert hat und das Periost in Mitleidenschaft gezogen wird. Diese Reizungserscheinungen können kommen und wieder verschwinden, in kürzeren und längeren Intervallen (nicht selten liegen Monate dazwischen) sich wiederholen, und führen entweder zu einer Knochenverdickung an der Corticalis oder im günstigeren Falle zum cariösen Durchbruch derselben und zur Bildung eines subperiostealen Abscesses [1]). Unterbleibt die Eröffnung desselben, so durchbricht der Eiter das Periost und schliesslich die Haut, so dass eine Fistel zurückbleibt. Mit dem temporären Verschluss derselben treten wieder neue Reizungserscheinungen auf und so kommt es zu wiederholten Abscessbildungen mit Wiederaufbruch der alten Fistel oder Bildung neuer Fistelöffnungen. Wo solche wiederholten Abscessbildungen über dem Warzenfortsatze entstehen, kann man, auch wenn dieselben nach der Incision temporär zum Verschluss kommen, mit ziemlicher Sicherheit darauf rechnen, in der Corticalis eine Fistelöffnung vorzufinden. Bei centraler Caries des Warzenfortsatzes mit sclerosirter Corticalis pflegen die Senkungsabscesse gewöhnlich unter, aber auch vor und über der Ohrmuschel zu Tage zu kommen, aber fast nie auf dem Warzenfortsatze selbst. Bei den sehr häufigen Senkungsabscessen in der seitlichen Halsgegend, die dem

[1]) In Fällen zweifelhafter Fluctuation ist die Acupunctur verwendbar. Dieselbe lässt gleichzeitig erkennen, ob die Corticalis cariös erweicht oder schon perforirt ist. Für die Diagnose der Eiteransammlung im Knochen selbst gewährt die Acupunctur keinen Nutzen, weil die Nadel die gesunde Corticalis nicht durchdringt. Die geringe Verletzung bei der Acupunctur kann an und für sich, wie ich selbst erlebt habe, zu abscedirenden Entzündungen und heftigen Schmerzen Veranlassung geben. Die Acupunctur ist deshalb nicht allgemein in Gebrauch genommen. Von Jacoby wird sie häufig benutzt und zwar auch mit positivem Erfolg (Arch. f. Ohrenheilkde. XX. 3).

Verlaufe des M. sternocleidomastoideus folgen können, indem sie von der Insertion des Muskels auf die bindegewebige Scheide desselben übergehen, liegt die Durchbruchsstelle des Knochens meist an der unteren Fläche des Warzenfortsatzes, seltener an der innern Fläche. Gewöhnlich lässt sich der fistulöse Abscess mit der Sonde direct bis an die erkrankte Knochenstelle verfolgen. Ein sehr gewöhnliches Symptom beim Beginn dieser tiefen Senkungsabscesse ist Cap. obstipum. Einige Mal habe ich die Erscheinung beobachten können, dass der Druck auf einen bestimmten Abschnitt des Proc. mast. (hinten-unten) subjective Geräusche hervorrief, die sich beim Nachlass des Druckes sofort wieder verlieren. Dies wäre also das Gegentheil einer früher von Türck publicirten Wahrnehmung, wo Druck auf den Warzenfortsatz an einer bestimmten Stelle subjective Geräusche zum Verschwinden brachte. Wo bei starker Infiltration der Haut der Verdacht eines tiefen Senkungsabscesses besteht, ist die von mir beobachtete Erscheinung wohl darauf zu beziehen, dass der Senkungsabscess mit der Paukenhöhle communicirt und dass sich hier der Druck auf die Labyrinthfenster geltend macht. Wenigstens verlor sich die Erscheinung stets nach Spaltung des Abscesses und Ausheilung der Caries. Auch das zuweilen bei Druck auf die infiltrirte Umgebung des Warzenfortsatzes entstehende Gefühl, „als wenn die Luft durch das Ohr ginge“, ist wohl stets auf die Communication einer tiefen Abscesshöhle mit dem Mittelohr zu beziehen.

Von Zaufal[1]) ist neuerdings auf das häufigere Vorkommen von Entzündungserscheinungen an der Retina (Neuritis optica, Neuroretinitis, Stauungspapille) bei Entzündungen des Warzenfortsatzes aufmerksam gemacht worden, die bald doppelseitig, bald einseitig und zwar nicht immer auf der ohrkranken Seite vorkommen.

Im Gehörgang zeigt sich oft eine Schwellung und Hervorwölbung der hintern-obern Wand, aus der ein fistulöser Abscess entstehen kann, an dessen Durchbruchsstelle sich Granulationswucherungen bilden, die den Gehörgang verschliessen können und nach ihrer Entfernung schnell wieder nachwachsen. Das Sondiren dieser Gehörgangsfisteln mit entsprechend umgebogenen Sonden ist immer sehr schmerzhaft und muss mit der grössten Behutsamkeit geschehen, weil man nie im Voraus wissen kann, welche Ausdehnung die cariöse Zerstörung in der Tiefe bereits gewonnen hat. Ausser dem Schmerz verursacht das tiefere Eindringen der Sonde nach dem Antrum zu zuweilen Schwindel bis zum Fallen und Erbrechen, vielleicht durch Berührung der blossgelegten Dura mater. Auch bei der Sondirung der auf der äussern Fläche des Warzenfortsatzes ausmündenden Fisteln ist sehr vorsichtig zu verfahren, und zwar um so vorsichtiger, je tiefer die Sonde vorgedrungen ist, ohne auf Widerstand zu stossen. An einem von mir aufbewahrten Kinderkopf gelangt die Sonde von der Hautfistel direct durch die perforirte Dura mater in die Höhle eines Gehirnabscesses, der mit der cariösen Höhle im Warzenfortsatz communicirte. Das Trommelfell ist in der Regel perforirt, weil eitrige Entzündungen der Paukenhöhle mit Durchbruch des Trommelfells meist voraufgingen oder gleichzeitig bestehen. Ausnahmsweise kann das

[1]) Prag. med. Wochenschr. 1881. Nr. 45.

Trommelfell vollständig erhalten sein, auch wo es sich um secundäre Caries des Warzenfortsatzes handelt.

Die auf den Warzenfortsatz beschränkte primäre Ostitis und Caries ist dadurch zu erkennen, dass neben den localen Symptomen (Schmerz, Schwellung hinter dem Ohr, Schwellung der hintern-obern Wand des Gehörganges, Senkungsabscessen und Fieber) die Herabsetzung der Hörfähigkeit überraschend gering bleibt, dass keine Perforation des Trommelfells besteht, und dass bei der Auscultation des Ohres normales Blasegeräusch in der Paukenhöhle gehört wird. Zuweilen entwickeln sich erst nach längerem Bestande der Entzündungserscheinungen am Warzenfortsatz nachträglich die Symptome eines exsudativen Paukenhöhlencatarrhs (geringe Injection am Trommelfell, zähes Schleimrasseln), der das Gehör beeinträchtigt, aber nach der operativen Eröffnung des Warzenfortsatzes unter Benutzung der Luftdusche schnell zur Heilung kommt.

Besteht centrale Caries im Warzenfortsatz bei fehlender Otorrhoe, so kann ohne genaue Untersuchung des Ohres die Natur und der Ausgang der tiefen Senkungsabscesse am Halse oder Nacken leicht verkannt werden. Am häufigsten mögen Verwechslungen mit scrofulösen Drüsenabscessen vorkommen. Der Wiederaufbruch der kaum vernarbten Abscesse deutet auf den Ausgang derselben vom Knochen hin. Aber auch Verwechslung mit Caries der obern Halswirbel ist möglich, wenn die Untersuchung des Ohres vernachlässigt wird. Mehrere Fälle der Art sind mir vorgekommen, wo Patienten mit Senkungsabscessen unterhalb des Warzenfortsatzes und in der Nackengegend mir zugeschickt waren zum Zwecke der Aufmeisselung des Warzenfortsatzes, wo die genauere Untersuchung die Integrität des Ohres ergab und der Ausgang des Senkungsabscesses zweifellos in Caries der obersten Halswirbel zu suchen war. Auch das Umgekehrte ist mir bekannt geworden, wo Wirbelcaries diagnosticirt war und erst auf dem Sectionstisch die Caries des Schläfenbeins mit consecutivem Hirnabscess erkannt wurde. Beides wird einem Chirurgen, der das Ohr zu untersuchen versteht, nicht leicht passiren können. Viel eher wird in chronischen Fällen eine Verwechslung möglich sein zwischen Caries des Warzenfortsatzes und Epitelkrebs, der nach Durchbruch des Knochens lange Zeit unter dem täuschenden Bilde einer Caries necrotica verlaufen kann, bis schliesslich durch die Erfolglosigkeit jedes operativen Eingriffs und die microscopische Untersuchung der wuchernden Granulationen die Diagnose klar wird. (Vergl. S. 229.)

Prognose. Die isolirte Necrose der von dem Schuppentheil gebildeten Partie des Warzentheiles verläuft im kindlichen Alter meist gutartig. Nach voraufgegangener Otorrhoe bildet sich unter Fieber ein subperiostealer Abscess hinter der Ohrmuschel, der entweder spontan zum Aufbruch kommt und eine Fistel hinterlässt, durch die man den entblössten, später beweglichen Sequester mit der Sonde fühlt, oder nach der Incision und Blosslegung des Knochens eine necrotische Partie zeigt, ohne Demarcation gegen den gesunden Knochen. Die Lösung des Sequesters kann schon in einigen Wochen vollendet sein; gewöhnlich vergehen einige Monate. Er gelangt entweder durch die hintere Wand des Gehörgangs in diesen selbst, oder kann aus der Fistel hinter der Ohrmuschel spontan ausgestossen oder extrahirt werden und lässt

durch das Vorhandensein der Suturen oft genau die Localität erkennen, von der er stammt. Die Sequester kommen in sehr verschiedener Grösse vor; es kann sogar zur Exfoliation des ganzen Warzenfortsatzes kommen. (Gruber, Monatsschrift f. Ohrenhlk. XIII. Nr. 10). Damit hört die stinkende Eiterung wie abgeschnitten auf, und die im Gehörgang etwa vorhandenen Granulationswucherungen verschwinden. Die Höhle im Knochen füllt sich im günstigsten Falle mit Granulationen, die allmälig in festes, ossificirendes Bindegewebe übergehen, und hinterlässt gewöhnlich eine tief eingezogene Knochennarbe, womit der Process bei nicht dyscrasischen Individuen definitiv zur Heilung kommt. In weniger günstigen Fällen überziehen sich die Wände des pathologischen Hohlraums und des Fistelganges mit einer durchaus glatten, gelbweissen, schleimhautartigen Membran, welche das vollständige Verschwinden dieser Höhle dauernd verhindert. Die Ausmündung in der Haut pflegt sich dann durch eine schwärzliche, verhärtetem Cerumen nicht unähnliche Masse, bestehend aus Epitelien, Cholestearintafeln und Detritus, pfropfartig zu verstopfen, welche einen natürlichen Schutz gewährt gegen das Eindringen äusserer Schädlichkeiten. Es kann aber nachträglich zur Production und Anhäufung von zwiebelartig geschichteten Epidermismassen in der Knochenhöhle kommen, die noch nach Jahren dem Patienten wieder neue Entzündungen und Gefahren bereiten kann.

Erheblich ungünstiger gestaltet sich die Prognose bei der Caries necrotica. Hier ändert die Ausstossung resp. Entfernung des Sequesters allein sehr wenig in dem Verlauf der Krankheit; die jauchige Absonderung besteht danach unverändert fort, ebenso die Gefahr lethaler Folgeerkrankungen. Bei Kindern kommt es erheblich seltner zu Sinusphlebitis als bei Erwachsenen, und es ist kein Zweifel, dass bei kleinen Kindern fistulöse Eiterungen im Warzenfortsatz bei Caries öfter ohne jeden operativen Eingriff heilen, in Zeit von mehreren Monaten oder Jahren. Häufiger aber gelingt es der Natur allein nicht eine Heilung herbeizuführen, und mit Rücksicht auf die fortwährend naheliegende Gefahr des Uebergreifens der Eiterung auf die Meningen oder anderer schwerer Folgekrankheiten (tuberculöser Infection des ganzen Organismus, amyloider Degeneration der Nieren), und andrerseits mit Rücksicht auf die unter solchen Verhältnissen äusserst geringe Gefahr eines operativen Eingriffs ist der letztere für alle Fälle rathsam. Wo die cariöse Erkrankung sich auf die Pars mastoidea beschränkt, muss von dieser Alles mit dem scharfen Löffel entfernt werden, was sich cariös erweicht zeigt. Die Erfahrung hat gelehrt, dass die Heilung hierdurch ungemein beschleunigt werden kann. In allen andern Fällen, wo die Caries auch an andern Theilen des Schläfenbeins localisirt ist, ist nur von dem langen Offenhalten des operativ angelegten und bis zum Antrum führenden Knochenkanals bei regelmässiger Durchspülung des Mittelohrs Heilung zu erwarten.

Bei cariösem Durchbruch der innern und obern Wand des Warzenfortsatzes in die hintere oder mittlere Schädelgrube kommen die direct lethalen Folgekrankheiten (Hirnabscess, Meningitis, Pyämie) am häufigsten zu Stande. Von besonderer Bedeutung ist für letztere die gefahrvolle Nähe des Sinus transversus, auf den die Entzündung häufig fortschreitet und dessen knöcherne Scheidewand durch Caries

oft durchbrochen gefunden wird. (Fig. 116.) Ausgedehnte cariöse Zerstörungen können übrigens hier auch bestehen, wo keine Sinusphlebitis folgt und es ist deshalb, wenn sich auch diese schlimme Complication bei der operativen Eröffnung des Warzenfortsatzes ergiebt, die Möglichkeit der Heilung nicht völlig ausgeschlossen. Bei cariöser Arrosion des Faloppischen Kanals kann Facialislähmung hinzukommen, und wenn die eitrige Perineuritis, dem centralen Theil des Facialis folgend, weiter kriecht, Meningitis erfolgen; nach Arrosion des Canalis semicircularis ext. Labyrintheiterung, und dann gewöhnlich Fortleitung der Eiterung längs des Acusticus an die Hirnbasis.

Die Senkungsabscesse am Halse können in kurzer Zeit eine colossale Ausdehnung gewinnen und zur directen Todesursache werden durch Perforation der Pleura und Pyopneumothorax; auch durch Compression der Trachea nach einer von Jacoby publicirten Beobachtung (A. f. Ohrenh. XV.

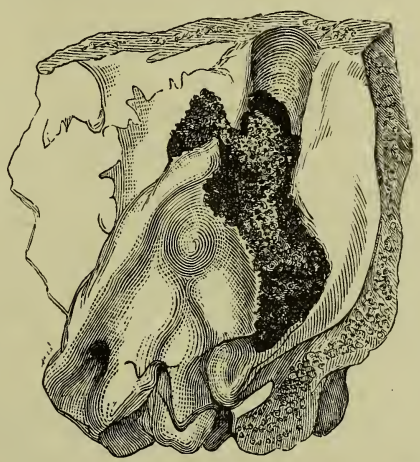

Fig. 116. Cariöse Zerstörung des Sulcus transversus bei Caries des Proc. mastoideus. Der Sinus transversus nicht durchbrochen, aber von einem eitrig zerfallenen Thrombus erfüllt.

S. 290). Auf die rechtzeitige Eröffnung dieser Abscesse ist also zu achten. Die zuerst von mir[1]) publicirte, dann auch von Andern gemachte Erfahrung, dass Kinder in den ersten Lebensjahren trotz des operativen Eingriffs, dessen primärer Effect ein sehr günstiger gewesen war, 4—6 Wochen später an Meningitis tuberculosa zu Grunde gingen, gab Grund zu der Vermuthung, dass auch die primäre Erkrankung des Knochens eine tuberculöse gewesen sein möchte. Trotz häufiger Untersuchungen der aus den Knochen entleerten Granulationen gelang mir der Nachweis der Miliartuberkel in denselben bisher in keinem Falle, und ich muss das Vorkommen der tuberculösen Caries im Warzenfortsatz deshalb für nicht erwiesen[2]) erachten, obwohl die Annahme einer solchen den Chirurgen sehr geläufig geworden ist, seitdem sich die Knochentuberculose als eine sehr häufige Erkrankung an andern Theilen des Skeletts, z. B. an den Gelenkenden der Röhrenknochen, herausgestellt hat.

[1]) Arch. f. Ohrenheilkde. XII. S. 138. XVII. S. 272.

[2]) In neuester Zeit gelang meinem Assistenten Dr. Kretschmann der Nachweis der Tuberkelbacillen in den bei Caries aus dem Warzenfortsatz entfernten Granulationsmassen.

Therapie. Die im Kindesalter vorkommende Necrose kommt oft bei exspectativer Behandlung unter Ausstossung des Sequesters zur Heilung. Ist der Sequester völlig gelöst und seine Beweglichkeit constatirt, so wird die Heilung beschleunigt durch die Extraction desselben. Je nach der Lage desselben wird dieselbe bald leichter vom Gehörgang, bald leichter von hinten auszuführen sein. Im letzteren Falle genügt oft die blosse Dilatation der Hautfistel, in andern Fällen wird die Dilatation der Knochenfistel mit dem Meissel nothwendig; bei sehr grossen Sequestern ausnahmsweise die gleichzeitige Spaltung des Gehörgangs nach hinten.

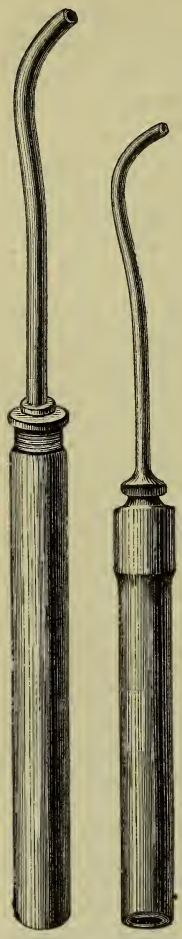

Fig. 117. Biegsame Antrumröhren von Silber, nach Schwartze, von 1,5—3 mm Dicke, mit Ansatz von Gummischlauch zum Einführen der Canüle, der Spritze oder des Irrigators.

Bei superficieller Caries ist die Entfernung der erkrankten Partien mit dem scharfen Löffel indicirt, ebenso bei centraler Caries nach ausreichender Erweiterung einer vorhandenen Fistelöffnung in der Corticalis oder eventuell nach Aufmeisselung des Antrum. Hiermit soll nicht gewartet werden, bis Hirnreizungserscheinungen eintreten oder andere Symptome lebensgefährlicher Folgeerkrankungen. Wo bei einer Abscessbildung in der Warzengegend nach der Anamnese irgend der Verdacht aufkommen kann, dass es sich um Caries handelt, sollte man sich nie mit der einfachen Spaltung und Entleerung des Abscesses begnügen und abwarten, ob derselbe fistulös wird, sondern in jedem Falle mit dem Finger oder mit der Sonde die Oberfläche der Corticalis genau untersuchen, ob sich irgendwo eine entblösste Knochenstelle oder ein fistulöser Durchbruch fühlen lässt. Da auch hierbei feine Fistelöffnungen in der Corticalis wegen der verdickten und infiltrirten Beschaffenheit des Periostes sehr leicht übersehen werden können, wird man stets viel sicherer gehen, wenn man den Knochen durch Abhebung und Zurückschiebung des Periostes vollständig blosslegt und ihn bei guter Beleuchtung genau betrachtet. Leichte graue oder gelbliche Verfärbung deutet oft die Stelle an, wo der Durchbruch bevorsteht, wenn etwa nicht schon eine feine Fistelöffnung vorhanden ist, die dann meistentheils an der Wurzel des Fortsatzes, etwas hinter und über dem Gehörgang zu Tage kommt. Bei der Eröffnung der tiefen Senkungsabscesse am Halse führt die vollständige Spaltung am schnellsten zur Heilung und nur wo diese nicht ausführbar erscheint, muss man sich nach Anlegung einer Gegenöffnung an der tiefsten Stelle mit dem Drainiren derselben begnügen. Bei der Möglichkeit, dass dieselben der Gefässscheide der grossen Halsgefässe folgen können, ist natürlich die grösste Vorsicht bei der Spaltung geboten. Einmal fand ich bei der Section die Vena jugularis int. von einem solchen jauchigen Senkungsabscess arrodirt und ein ganzes Stück derselben fehlend. (Fall 54 meiner Casuistik, Arch. f. Ohrenheilkde. XVI. S. 265.) Die sonst nur bei scarlatinöser Phlegmone mit ausgedehnter Binde-

gewebsnecrose und bei Phthisikern beobachtete Communication von Senkungsabscessen am Halse mit den grossen Venen des Halses kommt also auch hierbei vor, und darf man bei der Eröffnung tiefer Senkungsabscesse auf starke Blutungen gefasst sein.

Der zuerst von Toynbee gemachte Vorschlag, bei grösseren Defecten des Trommelfells durch Einführung feiner gekrümmter Röhren die directe Ausspülung des Antrum mastoidum zu versuchen, hat sich praktisch als wenig erfolgreich bewiesen. Von meinen Versuchen in dieser Hinsicht habe ich schon früher im Arch. f. Ohrenheilkde. Bd. XIV. S. 225 berichtet und dort auch die von mir benutzten Antrumröhren abgebildet.[1]) (Fig. 117.) Wer bei Aufmeisselungen des Warzenfortsatzes und bei Sectionen des Schläfenbeins öfter gesehen hat, wie schwer der eingedickte Eiter aus den pneumatischen Nebenhöhlen der Paukenhöhle zu entfernen ist, und dass selbst nach vollständiger Blosslegung dieser Höhlen die Entfernung desselben nur durch Auslöffeln und längere Berieselung unter starkem Wasserstrahl gelingt, wird die Idee als eine Chimäre betrachten, durch Einführung feiner Canülen in die Paukenhöhle, deren Lumen nicht grösser sein kann als höchstens einige Millimeter, denselben Zweck vollständig erreichen zu wollen, ohne eine Gegenöffnung im Warzenfortsatz.

Nur wo grössere Excavationen in der hintern Wand des Gehörgangs vorhanden sind, die mit den Warzenzellen communiciren, wird es auf diese Weise gelingen, durch lange fortgesetzte Bemühungen einigermaassen die Ausspülung dieser Eitermassen zu bewirken. Für den Augenblick können zweifellos sehr bedrohliche Symptome von Hirnreizung dadurch beseitigt werden, ob aber jemals auf diesem Wege die Ausheilung der Caries erzielt werden kann, ist mir höchst zweifelhaft. Ich habe es nie gesehen. Nach kürzerer oder längerer Zeit kehren die Symptome der Eiterretention und die davon abhängigen Erscheinungen wieder.

§ 62. Neubildungen.

Die auf dem Warzenfortsatz liegende Lymphdrüse kann sich entzünden, hyperplasiren und zur Bildung einer bedeutenden Geschwulst Veranlassung geben. Ich selbst sah sie bis zu Faustgrösse. Gleichzeitig können die Lymphdrüsen der Hals- und Nackengegend hyperplastisch sein. Die durch acute Lymphadenitis entstandene Geschwulst

[1]) Nachdem diese Röhren bei mir seit Jahren in Anwendung gezogen und meinen Assistenten und Schülern längst bekannt waren, wurden sie in kaum veränderter Gestalt nochmals erfunden und um dieser „neuen“ Erfindung mehr Relief zu geben, die dreiste Behauptung hinzugefügt, es sei unmöglich, ein Instrument wie das meinige, zu gebrauchen. Obwohl ja ähnliche Vorkommnisse nicht unerhört sind, muss ich doch die Behauptung zurückweisen, dass ein von mir häufig benutztes und zweckentsprechend befundenes Instrument überhaupt nicht zu brauchen sei. Die Art der Anwendung habe ich l. c. genau beschrieben, und wenn diese nicht gelingt, sollte doch Jeder, ehe er mit solcher Behauptung hervortritt, daran denken, dass die Schuld des Misslingens an einer fehlerhaften Art der Anwendung liegen kann. Die feste Verbindung solcher Canülen mit einer Pravaz'schen Spritze oder ähnlichen Instrumenten (Middle-ear syringe von Blake) sind zu diesem Zwecke weniger geeignet wegen der schwierigeren Einführung und wegen der viel zu geringen Menge von Flüssigkeit, die dabei zur Anwendung kommt.

verschwindet schnell durch starken Jodanstrich und Eisbeutel. Bei Lymphomen von erheblicher Grösse, welche die freie Bewegung des Kopfes aufheben und Entstellung herbeiführen, ist der innerliche Gebrauch von Solutio arsenicalis Fowleri durch vier bis sechs Wochen indicirt. Schwinden hierdurch die Lymphome nicht, so kommt die Exstirpation in Frage, welche bei der auf dem Warzenfortsatz gelegenen Geschwulst leicht ausführbar ist.

In der Schleimhaut der Warzenzellen wurzelnde fibröse Polypen sollen durch cariöse Lücken der Corticalis des Proc. mastoideus hinter der Ohrmuschel zu Tage treten können, wie J. Gruber angiebt (Lehrbuch S. 593). Vielleicht liegt eine Verwechslung mit malignen Tumoren vor. Einfache polypöse Granulationen durchwuchern öfter cariöse Lücken der Corticalis und können dann unter dem unveränderten Hautüberzuge Fluctuation vortäuschen. Das Durchwachsen grosser fibröser Polypen aus dem Warzenfortsatz nach dem Gehörgange hin, durch Lücken in dessen hinterer Wand, ist von Trautmann im Archiv für Ohrenheilkunde Bd. XVIII. S. 167 unter Beifügung guter Abbildungen beschrieben worden. Es ist mir unwahrscheinlich, dass dabei einfache Usur des Knochens durch den Druck der Geschwülste vorlag, sondern die im Gehörgang vorhandenen Lücken waren wohl die Residuen ausgeheilter Caries des Warzenfortsatzes, wofür ja auch die eingezogene Knochennarbe in der Corticalis sprechen würde.

Das sogenannte Cholesteatom, dessen häufigster Sitz im Antrum mastoideum ist, fand unter Neubildungen der Paukenhöhle (§ 36) seine Besprechung.

Ein Osteom im Warzenfortsatze, welches in der Grösse einer halben Wallnuss mit scharf begrenzten Rändern über die Fläche des Warzenfortsatzes hervorragte und durch gleichzeitige Vorbauchung der hintern Gehörgangswand einen Verschluss des Ohrkanals bewirkte, sah Politzer (Lehrbuch, Bd. II. S. 739). Auch sind in den Transactions of the American otological society 1883, Vol. 3, part 2. S. 187 zwei Fälle von Osteom des Warzenfortsatzes mitgetheilt, von denen das eine ohne Complication im Gehörorgan bestanden hat, und nach Mittheilung von Knapp in Billroth's Klinik mit Erfolg operirt worden ist.

Das Syphilom oder Gumma kann sich unter dem Bilde einer Periostitis am Warzenfortsatze entwickeln, partiell zur Erweichung kommen und das Gefühl der Fluctuation vortäuschen. Es kann ziemlich acut entstehen und ebenso schnell unter dem Einflusse einer antisyphilitischen Behandlung wieder verschwinden.

Das Epiteliom kann primär im Warzenfortsatz entstehen und unter stechenden Schmerzen mit einer rothen und harten Anschwellung desselben beginnen, wie ich wiederholt gesehen habe. Aus einer etwaigen Incision oder nach spontanem Aufbruch entsteht ein jauchendes Geschwür, welches sich schnell vertieft, auf den äussern Gehörgang übergreifen kann, und zu häufig wiederkehrenden Blutungen Veranlassung giebt. Facialislähmung tritt hinzu, wenn der Canalis Faloppiae arrodirt wird. Nach einigen Monaten dehnt sich die harte Infiltration der umgebenden Lymphdrüsen auch auf die Vorderohrgegend und die Lymphdrüsen in der Parotis aus. Nur im Beginn dürfte durch Entfernung

des erkrankten Warzenfortsatzes mit dem Meissel dauernde Hülfe möglich sein. Sind bereits infiltrirte Lymphdrüsen da, müssen diese jedenfalls mit entfernt werden. Häufiger kommt die secundäre krebsige Entartung des Warzenfortsatzes vor bei primärem Epitelkrebs des Gehörganges oder der Paukenhöhle. In solchen Fällen geht eine langjährige Otorrhoe vorauf und eine Verwechslung der Neubildung mit einfacher Caries necrotica ist um so leichter möglich, als die Symptome und der Verlauf beider Krankheitszustände sich lange Zeit hindurch sehr ähnlich sind, und weil überdies auch die microscopische Untersuchung der aus dem Knochen wuchernden Granulationen nicht sofort zweifellose Bilder zeigt, zumal in den früheren Stadien der Krankheit.

Sarcom (Fibrosarcom und Rundzellensarcom) sah ich dreimal bei Kindern im Alter von 3 bis 5 Jahren unter dem täuschenden Bilde eines subperiostealen Abscesses am Warzenfortsatz entstehen. Solche Fälle haben ein ganz besonderes practisches Interesse, weil sie sehr leicht zu folgenschweren diagnostischen und prognostischen Irrthümern Veranlassung geben können. Der erste Fall, bei welchem ich durch Pseudofluctuation zu einer Incision verleitet wurde, kam im Sommersemester 1880 zur Beobachtung und ist im klinischen Jahresbericht von Dr. Christinneck ausführlich mitgetheilt (s. Arch. f. Ohrenheilkde. Bd. XVIII. S. 291). Der dort noch nicht hinzugefügte Sectionsbericht ergab, dass der Tumor (Fibrosarcom) unzweifelhaft vom Proc. mastoideus ausgegangen war, und dann in die Flügelgaumengrube und durch das Os temporum bis an die Dura mater gewuchert war. Im Gehirn war keine weitere Veränderung als Oedem. Nirgends Metastasen. Mein zweiter Fall (Rundzellensarcom) ist im Arch. f. Ohrenheilkde. Bd. XX. S. 34 beschrieben. Hier hatte die Geschwulst wahrscheinlich ihren Ausgang von der Dura mater genommen; der grösste Theil des betreffenden Schläfenlappens war in Geschwulstmasse verwandelt.

Ein dritter Fall kam am 8. März 1883 in meiner Poliklinik bei einem dreijährigen Kinde zur Beobachtung. Der faustgrosse Tumor in der Hinterohrgegend war in Zeit von zwei Monaten entstanden ohne Schmerzen und ohne voraufgegangene Otorrhoe. Facialislähmung trat hier erst hinzu, als die Geschwulst schon entwickelt war, während im zweiten Fall die Facialislähmung das erste Symptom der Krankheit war und dem Beginne der Anschwellung in der Warzenfortsatzgegend mehrere Wochen vorausging. Die Diagnose in diesem dritten Falle konnte leicht gestellt werden, weil bereits Pupillendifferenz, Parese der Extremitäten und Strabismus convergens in Folge von Abducenslähmung bestand. Trotzdem war die Geschwulst anderweitig für einen retroauricularen Abscess gehalten und der Ohrenklinik mit dieser Diagnose überwiesen worden. Initiales cerebrales Erbrechen und auffallend verändertes, apathisches Verhalten fehlten in keinem Falle und sind beim ersten Beginn der Geschwulst, wo andere cerebrale Symptome noch fehlen, neben dem Umstande, dass keine Mittelohreiterung voraufgegangen ist oder gleichzeitig besteht, die wichtigsten Anhaltspunkte für eine frühzeitige richtige Diagnose, die sonst bei dem ungemein täuschenden Fluctuationsgefühl anfangs sehr leicht falsch auf einen subperiostealen Abscess gestellt werden kann.

Volle Sicherheit gewährt in diesem frühen Stadium der Erkrankung nur die Incision. Danach erfolgt aber die Verjauchung der Geschwulst, wenn sich die Unmöglichkeit völliger Exstirpation dabei ergiebt. In den beiden ersten Fällen dauerte die Krankheit vom Beginn der ersten Symptome bis zum Tode 2½ und 5 Monate.

Dermoidcysten als angeborne Geschwülste in der Regio mastoidea, etwas oberhalb und nach hinten vom Proc. mastoideus, meist in einer Knochenvertiefung oder Knochenlücke liegend, sind bisher nur in einigen Fällen bekannt geworden. Sie bestehen aus einem Balg von cutisartiger Structur und einem Inhalt von verfetteten Epitelien, Cholestearinkrystallen, Fetttröpfchen und Haaren. Fano[1]) entleerte durch Punction eine seröse, citronengelbe Flüssigkeit und erzielte Heilung durch wiederholte Jodinjection. Auf solche angeborenen Dermoidcysten sind wohl die Befunde von Haaren, umgeben von Epidermismassen, in den Warzenfortsatzzellen zu beziehen, die von Toynbee (Transactions of the pathological society XVII. S. 274) und Hinton (ibid. S. 275) mitgetheilt sind. Im Hinton'schen Falle fand sich gleichzeitig ein kleines Cholesteatom, von der Innenfläche des Trommelfells ausgehend.

Ich selbst habe nur einmal eine Cyste am Warzenfortsatz gesehen, bei welcher die Section die Diagnose bestätigen konnte, und zwar in einem Falle von acutem Catarrh der Paukenhöhle mit tödtlichem Ausgang durch eitrige Meningitis. Die Cyste war hierbei ein ganz nebensächlicher Befund, der ohne jeden Zusammenhang mit dem übrigen Krankheitsverlauf war, und es handelte sich, wie die genauere anatomische Untersuchung ergab, nicht um eine Dermoidcyste, sondern um eine einfache, vom äussern Periost ausgegangene Cyste, die wahrscheinlich traumatischen Ursprungs war und sich aus einem Bluterguss im Periost entwickelt hatte.

Gillette beschrieb eine wahrscheinlich congenitale, taubeneigrosse Cyste mit öligem Inhalt in der linken Warzenfortsatzgegend bei einer dreissigjährigen Frau. Die Entleerung des Inhalts durch Troikart und Druckverband genügten zur Heilung (Bulletin de la société de Chirurgie de Paris 1881, S. 560).

Borthen (Norwegen) constatirte das Vorkommen von Oestruslarven in einer fluctuirenden Geschwulst unter der Haut des Warzenfortsatzes; bei Druck entleerte sich zuerst eine seröse, trübe Flüssigkeit und dann die lebende Larve, welche 12 mm lang und in der Mitte circa 2 mm dick war.

Anhang: Neuralgie.

In seltenen Fällen ist der Warzenfortsatz der Sitz jahrelanger, qualvoller Schmerzen, obwohl nie Druckschmerz oder andere Entzündungserscheinungen an demselben wahrnehmbar sind. Die otoscopische Untersuchung ergiebt dabei entweder einen völlig negativen Befund oder zeigt im Trommelfell die Residuen einer seit Jahren ausgeheilten

[1]) Observation de kyste congénital de la région occipito-mastoidéenne gauche. L'Union méd. 1872. Nr. 4.

Mittelohreiterung (Narbenbildung, Kalkablagerungen). Das Gehör ist normal oder letzteren entsprechend herabgesetzt. Der Schmerz kommt anfallsweise mit freien Intermissionen, ist nie mit Fieber verbunden. Besonders disponirt scheint die anämische Constitution. Was den Schmerz bedingt, ist nicht klar. Wo eine längere Mittelohreiterung voraufgegangen ist, lässt sich an Folgezustände von ausgeheilter Caries, z. B. an eine Reizung des Ganglion Gasseri des Trigeminus denken in Folge von Osteophyten am Felsenbein (v. Tröltsch). Dass eine Sclerose oder condensirende Ostitis des Warzenfortsatzes, wie sie sich in Folge chronischer Mittelohrentzündungen, besonders nach längerer Mittelohreiterung, so häufig entwickelt, die Ursache der heftigen intermittirenden Schmerzen sein könne, ist höchst unwahrscheinlich, weil wir solche sclerosirten Warzenfortsätze häufig antreffen, wo nie Schmerzen im Ohr voraufgegangen sind (höheres Alter, constitutionelle Syphilis) und analoge Veränderungen an andern Knochen gewöhnlich ganz schmerzlos zu verlaufen pflegen. Vielleicht ist die von Wendt[1]) gegebene Erklärung der Schmerzen durch entzündliche Schwellung und Einklemmung der Schleimhautauskleidung in den restirenden Rudimenten pneumatischer Räume für solche Fälle zulässig, wo überhaupt eitrige Entzündungen des Mittelohrs voraufgegangen sind. Wenn die Schmerzen unerträglich sind und die üblichen Hautreize und Antineuralgica keinen Erfolg haben, kann durch eine Aufmeisselung des Proc. mastoideus Hülfe geschafft werden. Auch wenn es wegen Eburneation desselben nicht gelingen sollte, das Antrum zu erreichen, kann, wie ich in mehreren Fällen erfahren habe, wo ich, noch unbekannt mit dieser Affection, Eiter im Antrum vermuthete und zur Operation geschritten war, der Schmerz dadurch nachlassen oder völlig beseitigt werden. Gleiche Erfahrungen sind seitdem auch von andern Aerzten mitgetheilt worden. Ob der operative Eingriff nur als ein sehr kräftiges Revulsivum wirkt, wie ich zuerst[2]) annahm, oder vielleicht durch Durchtrennung der durch die verhärtete Knochensubstanz comprimirten Nerven, oder ob etwa die mit demselben verbundene stärkere venöse Blutung aus dem Knochen, resp. der Schleimhaut der Warzenzellen, die auch ohne Verletzung des Sinus transversus eine sehr erhebliche sein kann, eine für die Heilung günstige Veränderung der Ernährungsverhältnisse im Knochen herbeiführt, ist vorläufig nicht zu entscheiden. Wo nicht ein diagnostischer Irrthum zur Operation führt, dürfte es übrigens mit Rücksicht auf die damit verbundene Gefahr rathsam sein, sich nur in solchen Fällen dazu zu entschliessen, in denen die Schmerzen thatsächlich unerträglich sind und das Leben zur Last machen.

---

[1]) Sitzungs-Protocolle der Section für Ohrenheilkunde auf der 45. Versammlung deutscher Naturforscher und Aerzte zu Leipzig (vgl. Arch. f. Ohrenheilkde. VI. S. 293).

[2]) Arch. f. Ohrenheilkde. X. S. 29. 1874.

Capitel XIV.

Die operative Eröffnung des Warzenfortsatzes.

(Anbohrung, Durchbohrung, Trepanation, Aufmeisselung, Auslöffelung.)

§ 63. Historisches.

Die erste Idee zur operativen Eröffnung der Warzenzellen ging aus von dem Anatomen Johannes Riolan (1649), der sie in Vorschlag brachte als ein hörverbesserndes Mittel bei Verstopfung der Tuba Eustachii, um den Luftzutritt zur Paukenhöhle wieder herzustellen. Dieser Vorschlag fand begreiflicher Weise keine Beachtung bei den Chirurgen, weil der natürliche Weg zur Erreichung dieses Zwecks die Tuba selbst war. Ein preussischer Militärarzt Jasser sollte die Eröffnung der Warzenfortsatzzellen am Lebenden zuerst (1776) ausgeführt haben, und zwar wegen Eiterretention in denselben. Eine Zeit lang war es deshalb auch gebräuchlich gewesen, diese Operation die Jasser'sche zu nennen. Schon Forget[1]) hat indessen darauf aufmerksam gemacht, dass lange Zeit vor Jasser diese Operation von J. L. Petit († 1750) ausgeführt worden ist. In dessen „Traité des maladies chirurg." 1774 (nach Petit's Tode herausgegeben), finden wir ausser der von Forget citirten Stelle (Tom. I. p. 153), die allerdings sehr aphoristisch ist[2]) und zweifelhaft lassen konnte, ob es sich wirklich um die Eröffnung der Warzenfortsatzzellen dabei gehandelt habe, etwas weiter (ibid. pag. 160) die Erzählung eines Falles von Abscessbildung hinter dem Ohr, bei welchem die äusserlich gesunde Corticalis des Warzenfortsatzes mit einem Perforatorium angebohrt und jauchiger Eiter aus den Knochenzellen desselben entleert wurde. „J'appliquai le perforatif sur l'os qui paraissait sain, à cela d'une rougeur érysipélateuse dans l'étendue d'un quart d'écu: a peine eus-je usé la table externe, qu'il sortit une sanie puante et séreuse; l'exfoliation se fit dans son temps, et le malade guérit. On peut juger par-là combien j'ai épargné de douleurs au malade, et de combien j'ai abrégé sa guérison." Hiernach ist es ganz zweifellos, dass Petit nicht allein die Operation wegen Caries des Warzenfortsatzes ausgeführt, sondern auch ihre Nothwendigkeit für den günstigen Verlauf des Ohrenleidens erkannt hat. Gleichzeitig mit Petit hat Morand (1751) bei Caries des Proc. mast. mit glücklichem Erfolg trepanirt, und zwar unter Eröffnung eines subduralen Abscesses (Hirnabscesses?). Jasser hat wahrscheinlich von diesen Mittheilungen J. L. Petit's nichts gewusst und perforirte, offenbar unbekannt mit dem anatomischen Bau, mit einer Sonde den cariösen Warzenfortsatz. Er war höchst überrascht und erschreckt, als die in die Knochenöffnung injicirte Flüssigkeit aus der Nase wieder abfloss. Der Erfolg war ein so glücklicher, dass sich

[1]) L'Union med. 1860. 52.

[2]) Die Stelle lautet: et l'autre (malade) n'obtint guérison que parce qu'on découvrit cette apophyse mastoïde cariée, et qu'avec la gouge et le maillet on emporta par le dehors l'émail de l'os, pour parvenir au foyer de la carie, laquelle, étant traitée selon l'art, on obtint guérison.

der Kranke „durch Geld und gute Worte“ bewegen liess, sich auch am zweiten Ohre operiren zu lassen, auf welchem er in Folge einer chronischen Otorrhoe schwerhörig war. Weil hier der Warzenfortsatz äusserlich nicht cariös erweicht war, durchbohrte Jasser denselben hier mittelst eines Troikarts, und zwar „in der Mitte des Fortsatzes, etwas nach auswärts, da, wo ungefähr die grossen Zellen ihren Anfang nehmen“. Auch in diesem Falle wurde in einigen Wochen dauernde Heilung der Eiterung und Besserung des Gehörs erzielt. Die Jasser'schen Mittheilungen erregten grosses Aufsehen und erweckten die trügerische Hoffnung, in der Operation ein Mittel gegen Taubheit aus den verschiedensten Ursachen gefunden zu haben. Jasser selbst hat durch den Schlusspassus seiner Mittheilung diese irrige Vorstellung genährt, und dadurch zu einem Missbrauch der Operation Veranlassung gegeben, der sie nach kurzer Zeit vollständig in Misscredit bringen musste. Die von verschiedenen Seiten ohne klare Indication [1]) angestellten Operationsversuche blieben zum Theil erfolglos (Hagström, Proet), zum Theil waren sie von Besserung (Löffler) oder vollständiger Heilung (Fielitz) der Symptome gefolgt, gegen welche sie unternommen waren. Die Operation kam in den Ruf eines Remedium anceps gegen Taubheit überhaupt, welches unschädlich und jedenfalls des Versuches werth sei, wenn andere Heilversuche fehlgeschlagen waren. Bedrohliche Zufälle vorübergehender Art unmittelbar nach der Operation wurden von Hagström berichtet, bezogen sich aber eigentlich nicht auf die Operation selbst, sondern auf die derselben folgende Nachbehandlung (Injectionen differenter Flüssigkeiten in die Knochenöffnung). Lebensgefährliche fieberhafte Reaction nach der erfolglosen Operation erlebte Regimentschirurg Proet 1791, und in demselben Jahre folgte auch in Kopenhagen der erste Todesfall durch die Operation, der sehr bekannt wurde, weil er den Leibarzt des Königs von Dänemark, Baron Dr. von Berger, betraf. Er starb, wie Boyer sich ausdrückt, als Märtyrer der Perforation des Warzenfortsatzes. Bekannt mit den zuweilen günstigen Erfolgen der Operation, und im hohen Alter sehr gequält durch hochgradige Schwerhörigkeit mit Schwindel und subjectiven Geräuschen, bat Berger in der Hoffnung, besonders von den letzteren befreit zu werden, um Ausführung der Operation, die von Professor Kölpin gemacht wurde. Nach Vollendung derselben wurde lauwarmes Wasser mit Liquor Hoffmanni in die Knochenöffnung gespritzt, die Einspritzung am folgenden Tage wiederholt. Das Eingespritzte floss nicht nach dem Schlunde ab. Es folgten Fieber, Schlaflosigkeit, Delirien und am zwölften Tage nach der Operation der Tod. Die Section zeigte eitrige Meningitis, den Warzenfortsatz solid, klein und fast ohne Hohlräume. Das Cranium hatte an der Operationsstelle nur 4 mm Dicke, und da nach Kölpin's Aussage das Perforatorium „3 Linien“ tief eingedrungen war, so musste das Gehirn verletzt worden sein [2]). Der tödtliche Ausgang kann also nicht der

[1]) Arnemann zählt in seinem Aufsatz „Bemerkungen über die Durchbohrung des Proc. mast. 1792“, der übrigens nur ein kritikloses Compilat aus Murray und Hagström darstellt, nicht weniger als 5 Indicationen auf, darunter figuriren neben Tubenverstopfung, Secretanhäufung im Mittelohr und Caries des Proc. mast., die gewöhnlichsten Symptome jeder Ohrkrankheit.

[2]) Beck, Krankheiten des Gehörorganes. p. 60.

Operation, sondern nur einem Operationsfehler zur Last gelegt werden, und mit Recht hob deshalb Himly in Göttingen seiner Zeit hervor, dass sich die Aerzte durch diesen unglücklichen Erfolg nicht abschrecken lassen möchten, „da hier Fehler beim Operiren und bei der Nachbehandlung eintraten". Dieser Unglücksfall brachte die Operation vollständig in Misscredit und sie blieb für mehrere Decennien vollkommen vergessen. Bei erneuten Versuchen, die von M. Dezeimeris in Paris angestellt wurden, und zwar abermals nur zur Heilung von Taubheit, um bei Tubenverschluss Luft in die Paukenhöhle zu führen, wird wieder von einem Todesfall berichtet. Dezeimeris sammelte alle Fälle, deren Resultat ihm für die Operation zu sprechen schien, konnte aber durch seine Statistik nicht die über Bord geworfene Operation retten. Unter 14 Operationsfällen zählt Dezeimeris 3 erfolglose, 2 mit Besserung des Gehörs, 9 mit vollkommen glücklichem Erfolge für die Taubheit[1]).

Die besten Autoren über Ohrkrankheiten bis etwa zur Mitte dieses Jahrhunderts waren übereinstimmend in dem Verdict über die Operation (Itard[2]), Bonnafont[3]), Rau)[4]). Auch bei dem in chirurgischer Beziehung unter den Ohrenärzten hervorragenden Wilde findet sich dasselbe absprechende Urtheil. (Uebersetzung S. 21: „da der Erfolg sehr zweifelhaft und die Gefahr sehr gross sein muss, nimmt man gegenwärtig seine Zuflucht nie mehr dazu" und S. 417: „die künstliche Durchbohrung des Zitzenfortsatzes ist längst verworfen". Toynbee hat die Operation niemals gemacht, hielt sie aber für indicirt bei Eiteransammlung im Knochen mit Gehirnsymptomen. Für die Chirurgen hatte die Operation nur noch historisches Interesse; am schärfsten sprach sich gegen dieselbe Dieffenbach aus (Operative Chirurgie 1848 Bd. II. S. 32).

Ende 1860 traten zu gleicher Zeit und unabhängig von einander Forget[5]) in Strassburg mit einem 1849 operirten Falle und v. Tröltsch in seiner Anatomie des Ohres (§ 33) entschieden für die operative Eröffnung des Warzenfortsatzes in die Schranken, und lenkten dadurch von Neuem die Aufmerksamkeit der Aerzte auf eine Operation, deren Nützlichkeit in einer grossen Zahl von eitrigen Entzündungsformen des Ohres durch die Ergebnisse der inzwischen eifriger gepflegten pathologischen Anatomie sehr wahrscheinlich gemacht wurde. Ganz besonders erfolgreich war die von v. Tröltsch durch seine Arbeit in Virchow's Archiv vom Jahre 1861 gegebene Anregung, den Werth der in Misscredit und Vergessenheit gerathenen Operation bei Eite-

[1]) Ob der von Dezeimeris angeführte Todesfall etwa identisch ist mit dem Fall Berger, ist aus dem mir zu Gebot stehenden Referat in Schmidt's Jahrbüchern (1834. S. 104) nicht ersichtlich.

[2]) Itard (Bd. II. p. 221) macht der Operation den denkbar schlimmsten Vorwurf. Er erklärte sie für unnütz und gefährlich. Den Schluss auf Gefährlichkeit zieht er daraus, dass Fälle mit natürlicher Eröffnung des Warzenfortsatzes oft zu Hirn- und Hirnhautentzündung führten.

[3]) Bonnafont (p. 527) meint, dass alle Krankheiten der Paukenhöhle besser vom Gehörgange behandelt würden, que de frayer un passage dans cette cavité par une opération douleureuse qui réussit rarement et qui n'est pas sans présenter quelques dangers.

[4]) Auch für Rau (Lehrbuch p. 112) hat die Anbohrung des Warzenfortsatzes nur noch historische Bedeutung.

[5]) L'Union méd. Nr. 52.

rungszuständen des Ohres wieder von Neuem zu prüfen, im Anschluss an die Mittheilung eines glücklich verlaufenen Falles von Scharlacheiterung aus dem Jahre 1858, wo schon die Perforation des cariös erweichten Warzenfortsatzes mit der Sonde genügt hatte, um den bösen Verlauf der Krankheit schnell zu bessern. Trotz der überzeugenden theoretischen Erörterungen, die v. Tröltsch hier und bei späteren Gelegenheiten (in Pitha u. Billroth, Krankheiten des Ohres S. 53) zu Gunsten der häufigeren Anwendung der Operation lieferte, blieb es zunächst bei vereinzelten Versuchen, die oft erfolglos blieben, weil zu spät operirt wurde und weil es überhaupt an bestimmten Indicationen und an einer brauchbaren Methode der Operation fehlte. Die von Pagenstecher (in Elberfeld) im „Archiv für klinische Chirurgie" 1863 publicirte bemerkenswerthe Arbeit fand bei den Chirurgen nicht diejenige Beachtung, welche sie wohl verdiente. Die von ihm empfohlene Methode „der Durchbohrung des Warzenfortsatzes zur Eröffnung der Pyramidenzellen" mittelst eines spitzkantigen Bohrers mit Kurbel mag Vielen wegen ihrer Gefährlichkeit mit Recht bedenklich erschienen und der Grund gewesen sein, dass Pagenstecher trotz der damit erzielten günstigen Resultate wenig Nachfolger unter den Chirurgen fand. Follin publicirte 1864 einen Fall von Eröffnung des Warzenfortsatzes mit dem Trepau bei Empyem mit glücklichem Erfolge; Lücke [1]) 1869 drei Fälle von Eröffnung mit dem Troikart, ebenfalls mit glücklichem Erfolge. Durch meine mit meinem ehemaligen Assistenten Dr. Eysell gemeinschaftlich im Arch. f. Ohrenheilkde. Bd. VII. S. 157 publicirte Arbeit, die sich zunächst mit einer genaueren Erörterung der topographischen Anatomie des Operationsterrains befasste und mit Rücksicht auf die wechselnde Lage und Gestalt der anatomischen Verhältnisse das Gefährliche und Verwerfliche der Bohroperation betonte, und als allein richtig und zulässig die Ausführung der Operation mit Meissel und Hammer [2]) empfahl, wurden weitere Untersuchungen und Publicationen, zunächst meist rein anatomischer Art, hervorgerufen, durch die im Wesentlichen die Resultate meiner Untersuchungen Bestätigung fanden. Es kamen in schneller Folge von verschiedenen Seiten Publicationen über günstige Erfolge der Operation bei eitrigen Entzündungen des Mittelohres, meist mit Caries des Warzenfortsatzes, und gegenwärtig ist allseitig acceptirt, dass die Operation einer Indicatio vitalis genüge, sobald sich bei Eiteransammlung in den Knochenzellen des Warzenfortsatzes ernste und das Leben bedrohende cerebrale Symptome einstellen. v. Tröltsch suchte die Grenzen der Indication zu erweitern und aus anatomischen Gründen der Ueberzeugung Geltung zu verschaffen, dass wir für unheilbare Otorrhoen, auch wenn für den Augenblick noch keine cerebralen Symptome bestehen und der Warzenfortsatz sich äusserlich nicht erkrankt zeigt, kein wirksameres Heilmittel besitzen, als die operative Eröffnung des Warzenfortsatzes. Er stützt sich dabei auf die Erfahrung, dass häufig anscheinend unbedeutende Otorrhoen zum Tode führen, wo der Ausgangspunkt der lethalen Folgekrankheit gewöhnlich in einer Retention

[1]) Pettavel, De la perforation de l'apophyse mastoïde dans les cas d'otite interne. Neuchatel 1869. Dissert. inaug. Bernensis.

[2]) Wie es zuerst J. L. Petit; dann Forget (1849), später Billroth (1867) und Rouge (1869) gethan.

und Verkäsung von Eiter in den Knochenzellen hinter und über der Paukenhöhle liegt. Dass durch die künstliche Oeffnung hinter dem Ohre die vorhandenen Secretmassen besser entfernt und ihrer Wiederkehr wirksamer begegnet werden kann, als durch die Irrigation vom äussern Gehörgange und von der Tuba aus, liegt auf der Hand. Es fragt sich nur, ob die Gefahr, welche die Eröffnung des Antrum mastoideum bei äusserlich gesundem Knochen mit sich bringen kann, besonders bei osteosclerotischer Verdickung der Corticalis, wie sie sich gerade bei chronischer Eiterung so oft zu entwickeln pflegt, nicht grösser ist als die Gefahr der Eiterretention an und für sich. Die Zahl der von mir bei dieser Indication (sogenannten prophylactischen) bisher operirten Fälle ist nicht ausreichend, um diese Frage mit Sicherheit zu verneinen.

Nachdem ich über die Erfolge meiner ersten 100 eignen Operationen im Archiv für Ohrenheilkunde Bericht erstattet hatte, ist dieselbe jetzt wohl überall wieder in Aufnahme gekommen, und ich befürchte, dass wir, begünstigt durch den Vortheil der antiseptischen Wundbehandlung, einem Stadium nahe gekommen sind, wo es mit der Erwägung und Abgrenzung der Indicationen für die Operation nicht mehr so genau genommen wird, wie es im Interesse der Kranken und der Sache genommen werden sollte. Weisen doch einzelne befremdende Extravaganzen in der neuesten Literatur dieses Gegenstandes schon deutlich auf diesen Zeitpunkt hin, beispielsweise der Vorschlag, gegen die Sclerose der Paukenschleimhaut mit der Eröffnung des Antrum mastoid. einzuschreiten, um von hier aus die Paukenhöhle mit „umstimmenden“ Mitteln beeinflussen zu wollen, und die Ausdehnung der Resection des Knochens auf die Pars petrosa.

§ 64. Indication.

Die operative Eröffnung des Warzenfortsatzes ist indicirt:

1) bei acuter Entzündung des Warzenfortsatzes mit Eiterretention in seinen Knochenzellen, wenn nach Antiphlogose (Eis) und Wildescher Incision die ödematöse Schwellung, Schmerz und Fieber nicht nachlassen. Bei secundärer Entzündung des Warzenfortsatzes ist vorher jede Ursache von Eiterretention im Gehörgang und in der Paukenhöhle zu beseitigen. Dadurch allein werden nicht selten bei übrigens gesunden Menschen die Entzündungserscheinungen am Warzenfortsatz rückgängig, auch wo dieselben mit ziemlich bedrohlichen Symptomen auftreten (hohem Fieber, anhaltenden Kopf- und Nackenschmerzen, Caput obstipum, tief liegender Infiltration am Halse), aber diese Besserung ist in den meisten Fällen nur temporär, und nach Wochen oder Monaten tritt eine neue Verschlimmerung ein, die schliesslich doch zur Operation zwingt. Unterdessen kann eine ausgedehnte cariöse Zerstörung im Warzenfortsatz entstanden sein, die nicht selten mit überraschender Schnelligkeit um sich greift. Ich pflege [1]) deshalb in allen Fällen, wenigstens bei Erwachsenen, wo die Antiphlogose (Eisbeutel) nicht nach längstens acht Tagen eine sehr entschiedene Besserung der localen Symptome und des Allgemeinbefindens herbeigeführt hat,

[1]) Bei Kindern darf man bei acuten Entzündungen zurückhaltender sein mit der Operation, weil bei diesen häufiger eine spontane Heilung vorkommt.

die Operation vorzuschlagen, und halte dieselbe in solchen Fällen für ungefährlich und für das sicherste Mittel zur Beseitigung der qualvollen Schmerzen und zur vollständigen Heilung des Ohrleidens. Abzuwarten, bis Zeichen von Pyämie oder Meningitis hinzukommen, ist entschieden falsch.

Nach der Blosslegung des Knochens wird man häufig die fistulöse Durchbruchstelle desselben finden oder an einer Verfärbung desselben die Stelle erkennen, wo der Durchbruch bevorstand; zeigt sich die Corticalis völlig gesund, so wird der Knochen in der Höhe des Antrum aufgemeisselt und zwar bis zu solcher Tiefe, dass der Eiter freien Abfluss bekommt.

Die noch weit verbreitete Scheu vor dem frühzeitigen operativen Eingriffe bei acutem Empyem des Warzenfortsatzes, die viele Kranke mit dem Leben bezahlen müssen, erklärt sich aus der häufigen Unsicherheit der Diagnose im Beginn der Erkrankung, die hier ebenso, wie bei jedem Knochenabscess, vorkommt. Auch dem Erfahrensten wird hier ein Irrthum in der Diagnose passiren können; alle Symptome können auf Abscess im Warzenfortsatz deuten, und doch entleert sich bei der Aufmeisselung kein Eiter. Trotzdem aber kann, wie die Erfahrung gelehrt hat, der Einfluss der Operation ein überraschend günstiger für den weiteren Verlauf der Krankheit sein, so dass die Möglichkeit einer auch einmal unrichtig gestellten Diagnose nicht von der Operation abzuschrecken braucht.

2) Bei chronischer Entzündung des Warzenfortsatzes mit wiederholter Anschwellung desselben, die zeitweise rückgängig wurde, oder mit schon vorhandener Abscessbildung resp. Hautfisteln an demselben, mit Senkungsabscessen in der seitlichen Hals- oder Nackengegend, in den Gehörgang oder nach dem Pharynx, auch wenn für den Augenblick keine das Leben bedrohenden Symptome bestehen.

Die Gefahr der Operation ist bei diesen Fällen, wo die Natur das Bestreben zeigt oder bereits dahin gelangt ist, dem Eiter einen Ausweg durch den Knochen zu bahnen, eine sehr geringe, jedenfalls eine viel geringere als die in der unbegrenzten Fortdauer des Krankheitsprocesses an und für sich gelegene. Freilich kommen Fälle mit spontaner Perforation des Warzenfortsatzes auch oft genug, besonders im Kindesalter ohne operative Nachhilfe bei Reinlichkeit und guter Ernährung zur Heilung, und es ist nicht zu verkennen, dass dieselben in Bezug auf die lethalen intracraniellen Folgezustände im Allgemeinen weniger gefährlich sind als solche Fälle, in denen die verdickte Corticalis den Durchbruch des Eiters nach aussen verhinderte und vielleicht nie eine Anschwellung oder Druckempfindlichkeit am Knochen auftrat. Doch wird das Vorkommen eines unerwartet schnellen Exitus lethalis auch unter den erstgenannten Umständen so häufig beobachtet, dass ein operativer Eingriff gerechtfertigt erscheint, der den Heilungsvorgang wesentlich zu beschleunigen geeignet ist.

3) Bei äusserlich gesundem Warzenfortsatz wegen Eiterretention oder Cholesteatombildung [1]) im Mittelohr, die bei Benutzung der natürlichen Wege nicht zu entfernen ist, sobald sich Symptome einstellen, welche das Hinzutreten einer lebensgefährlichen

[1]) Lucae, Arch. f. Ohrenheilkde. VII. S. 255.

Complication wahrscheinlich machen. In allen Fällen ist hier die möglichst breite Eröffnung des Antrum mast. anzustreben, um dasselbe mit dem scharfen Löffel entleeren und lange Zeit das Mittelohr von der Knochenöffnung aus durchspülen zu können. Wo die Auffindung des Antrum wegen Osteosclerose des Warzenfortsatzes in einer Tiefe bis höchstens 2,5 cm nicht gelingt, ist die Operation wegen der Gefahr der Verletzung des Canalis facialis oder des Canalis semicircularis externus zu unterbrechen und als unausführbar aufzugeben. Ist bei chronischer Eiterung des Mittelohrs neben andern cerebralen Symptomen Stauungspapille oder Neuritis optica resp. Neuroretinitis nachweisbar, so wird hierdurch wahrscheinlich, dass erhebliche Circulationsstörungen im Gehirn bereits bestehen, was dazu auffordern muss, die Ausführung der aus andern Gründen indicirten Operation zu beschleunigen. An und für sich können die Veränderungen im Augenhintergrunde allein, die sich bald doppelseitig, bald einseitig und zwar nicht immer auf der ohrkranken Seite vorfinden, nicht als Indication gelten. Oft wird die Operation unter Vorhandensein solcher ophthalmoscopischen Veränderung zu spät kommen; zuweilen erfolgt noch Genesung mit Rückbildung des Augenleidens. Bei blossem Verdacht von Meningitis tuberculosa, ohne dass schon sichere Zeichen dafür bestehen, soll schleunigst operirt werden, weil die Möglichkeit vorhanden, dass die Kinder gerettet werden können durch die Operation. Ich habe dies erlebt unter ungünstigen äussern Verhältnissen, wo die Kinder trotz des anscheinend hoffnungslosesten Zustandes der Ernährung dennoch durchkamen.

4) Bei äusserlich gesundem Warzenfortsatz ohne Eiterretention im Mittelohr, wo der Warzenfortsatz der Sitz und der Ausgangspunkt andauernder und unerträglicher Schmerzen ist, gegen die alle sonstigen Mittel erfolglos geblieben sind. (Knochenneuralgie). Hier kann das Ausmeisseln eines trichter- oder kahnförmigen Knochenstückes aus der sclerosirten Corticalis zur Heilung genügen, ohne dass die Eröffnung des Antrum erreicht wird.

5) Als prophylactische Operation gegen lethale Folgezustände unheilbarer jauchiger Mittelohreiterungen, wo keine Entzündungserscheinungen am Warzenfortsatz und keine andern Zeichen von Eiterretention im Mittelohr (Schmerz, Fieber) bestehen, als hartnäckig penetranter Fötor des Eiters trotz sorgfältigster Reinigung und Desinfection vom Gehörgang und der Tuba Eustachii aus. Das Antrum mastoideum wird hier nur zu dem Zwecke eröffnet und längere Zeit offen gehalten, um das Mittelohr von hinten durchspülen zu können.

Der Befund bei zahlreichen Sectionen hat gelehrt, dass Caries necrotica im Warzenfortsatz Jahre lang bestehen kann bei völlig erhaltener oder sclerosirter Corticalis und völlig unveränderter Beschaffenheit des Hautüberzuges, nämlich dann, wenn das jauchige Secret nach der Paukenhöhle und dem Gehörgang oder der Tuba Eustachii ausreichenden Abfluss findet. Es können unter diesen Umständen kleinere cariöse Lücken in der Corticalis vorhanden sein bei unveränderter Beschaffenheit des Hautüberzuges, ohne dass der tastende Finger uns über das Bestehen derselben Auskunft zu geben vermag. Hat man öfter an der Leiche diese grosse cariöse Excavation des Fortsatzes mit gelösten Sequestern in demselben gesehen und sich

dabei überzeugt, ein wie geringfügiger Eingriff in die Corticalis genügt hätte, um sich den directen Zugang zu der Jauchehöhle zu bahnen, so wird man sich schwer entschliessen können, immer erst abzuwarten, bis Indicatio vitalis für die Operation eintritt. Das Böse ist die Unsicherheit der Diagnose, die dadurch sehr vermehrt wird, dass uns der Leichenbefund in vielen andern Fällen chronischer unheilbarer Otorrhoen gelehrt hat, dass die lufthaltigen Knochenzellen im Warzenfortsatz durch Hyperostose verkümmern und auch vollständig verschwinden können. Dieser Umstand, welcher die Operation zu einer sehr schwierigen oder unausführbaren machen kann, und die vermehrte Gefahr des tiefen Eingriffs an einem gesunden Knochen, die noch weiter gesteigert werden kann durch die nicht seltenen Anomalien in der Lage des Sinus transversus und der mittleren Schädelgrube, ist der Grund gewesen, dass diese Indication, die zuerst von v. Tröltsch[1]) mit vorsichtiger Zurückhaltung als eine Indication der Zukunft hingestellt und später besonders von Jacoby vertheidigt wurde, bisher keine allgemeinere Anerkennung gefunden hat. Die Erfolge meiner eigenen Operationen bei dieser Indication gaben befriedigende Resultate, doch kam ich auch wiederholt in die Lage, wegen Osteosclerose die Operation als unausführbar unvollendet abbrechen zu müssen. Ich hege die Ueberzeugung, dass diese Indication in der Zukunft mehr und mehr Anerkennung und Verbreitung finden wird.

Ueber die hier aufgestellten Indicationen herrscht unter den Ohrenärzten noch eine erhebliche Differenz der Anschauungen. Die in der historischen Entwickelung der Operation erwähnten Indicationen — Tubenverschluss und Sclerose der Paukenhöhle — gelten allgemein als unberechtigt. Malgaigne (Manuel de méd. opératoire) hielt „jede Taubheit, welche von einer Verwachsung des äussern Gehörgangs abhängt“, für eine Indication zur Perforation des Warzenfortsatzes, fügte aber gleich hinzu, dass es schwierig sein würde, die künstliche Oeffnung persistent zu erhalten. Wenn dies auch gelingen kann und doppelseitige Verwachsung vorliegt, so ist doch an den Seite 93 erwähnten Fall zu erinnern, wo bei doppelseitiger Verwachsung noch leise gesprochene Worte nahe am Ohr gut verstanden wurden.

Ausser den für alle grösseren Operationen gültigen Contraindicationen (weit vorgeschrittene und ausgebreitete Lungentuberculose, späteres Stadium von Diabetes mit bereits vorhandener Cachexie, Hämophilie) besteht für die operative Eröffnung des Warzenfortsatzes eine besondere Contraindication bei sicheren Zeichen bereits vorhandener Meningitis oder Hirnabscess. Wegen der Unsicherheit der Diagnose des letzteren in vielen Fällen, besonders bei Abscessen im Schläfenlappen, wird nicht zu verhüten sein, dass bei solchen die Operation oft noch vergeblich versucht wird. Zeichen bereits vorhandener metastasirender Pyämie (wiederholte Schüttelfröste, Gelenkentzün-

[1]) Im Handbuch der Chirurgie von Pitha und Billroth, Krankheiten des Ohres, 1866, S. 58. In der 6. Auflage seines Lehrbuchs S. 498 sagt v. Tröltsch sehr richtig: „Es mag in zunehmender Häufigkeit erwogen werden, welche Gefahr im einzelnen Falle höher anzuschlagen ist, die der Operation oder die des Verweilens käsiger Eitermassen im Felsenbein. Je jünger der Kranke, und je mehr Anlage zur Tuberculose bei ihm vorhanden ist, desto schwerer möchten letztere Gefahren in die Wagschale fallen.

dungen etc.) sind keine absolute Contraindication — ich habe mehrfach unter solchen Verhältnissen noch durch die Operation Heilung erzielt, — setzen aber immer die Hoffnung, das Leben durch die Operation noch erhalten zu können, auf ein Minimum herab. Wo die Diagnose der Sinusphlebitis feststeht, kann nach den bisher vorliegenden Erfahrungen durch die einfache Eröffnung des Antrum mastoideum der lethale Ausgang nicht mehr verhütet werden. Es bleibt indessen bei solchen fast regelmässig absolut hoffnungslosen Fällen noch der Versuch gerechtfertigt, ob nicht die Entleerung des jauchig zerfallenen Thrombus im Sinus transversus, wo die anatomischen Verhältnisse im Warzenfortsatz diese ermöglichen, und desinficirende Injectionen in den Sinus selbst nach vorheriger Unterbindung der Vena jugularis interna, eventuell auch die Entleerung des zerfallenen Thrombus aus derselben (Zaufal) die Aussicht bieten, durch Verhinderung weiterer pyämischer Metastasen bessere Resultate zu erreichen, als bei der üblichen exspectativen Behandlung mit Chinin und Wein.

§ 65. Methode. Nachbehandlung.

Das Operationsterrain wird nach oben begrenzt von dem an der äussern Fläche des Schläfenbeins am weitesten nach unten gelegenen Theil der Linea temporalis. Derselbe verläuft dicht hinter dem äussern Gehörgang horizontal von vorn nach hinten als eine directe Fortsetzung der oberen Jochbogenkante und bildet die Grenze der Pars mastoidea gegen die darüber liegende Pars squamosa. Dieser Theil der Linea temporalis liegt in der Regel tiefer als die Basis der mittleren Schädelgrube; er kann aber auch in gleicher Höhe mit derselben liegen und wird sogar in Ausnahmefällen, bei Anomalien der Bildung des Schläfenbeins höherstehend gefunden[1]). Wegen dieser möglichen Abweichungen von der Norm wird ein Ueberschreiten dieser Grenze nach oben bei der Aufmeisselung in allen Fällen zu vermeiden sein, und schon bei der Annäherung an diese Grenze ist bei der Führung des Meissels die grösste Vorsicht geboten, um nicht bei der vorhandenen Möglichkeit, die mittlere Schädelgrube zu eröffnen, die Dura durch abspringende Knochensplitter zu verletzen. Beim Erwachsenen ist dieser Theil der Linea temporalis immer deutlich in der Höhe der obern Wand des äusseren Gehörganges durch die unverletzte Haut durchzufühlen, und meist gelingt dies auch bei etwas grösseren Kindern. Nach hinten und unten wird die Lamina externa des Warzenfortsatzes durch die leicht palpable obere Nackenlinie begrenzt, (Muskelrand des Sternocleido-mastoideus und Cucullaris); nach vorn durch den Rand des knöchernen Gehörgangs, an welchem nach Blosslegung des Knochens die Spina supra meatum (Henle) als wichtiger Orientirungspunkt häufig gefühlt werden kann. Von dieser Spina hat Bezold durch zahlreiche Messungen an anatomischen Präparaten festgestellt, dass sie etwas höher als der Boden des Antrum mastoideum liegt.

Der Hautüberzug des W. ist unter normalen Verhältnissen dünn; in seinem fettlosen Unterhautzellgewebe liegen mehrere kleine Lymphdrüsen. Bei Entzündungen des Warzenfortsatzes können die ihm aufliegenden Weichtheile durch Infiltration eine Dicke von mehreren Centimetern gewinnen. Unter diesen Umständen entstehen durch Anlegung des Hautschnittes stärkere Blutungen, welche mehrfache Unterbindungen von Aesten der A. auricularis post. erfordern können, die bei starker Infiltration des Gewebes mitunter schlecht zu fassen sind. Ge-

---

[1]) Hartmann fand bei seinen anatomischen Untersuchungen über den Warzenfortsatz (Langenbeck's Arch. Bd. XXI.) unter 100 Schläfenbeinen die Linea temporalis, 1 cm hinter dem äusseren Gehörgang gemessen, bei mehr als einem Drittel der Fälle gleich oder höher stehend als die Basis der mittleren Schädelgrube.

wöhnlich genügt schon die Torsion oder Umstechung. Wird der Stamm der A. auricularis posterior in der Höhe der Spitze des Warzenfortsatzes durchschnitten, so spritzt er wie die temporalis.

Zur Operationsmethode. Als Vorbereitung für die Operation dient die sorgfältige Reinigung und Desinfection der Haut und das Abrasiren der Haare in der nächsten Umgebung des Operationsterrains. Der Hautschnitt wird zur Vermeidung der A. auricularis post. etwa 1 cm hinter der Insertion der Ohrmuschel gemacht und muss je nach der vorhandenen Schwellung oder Infiltration der Weichtheile und der Grösse des Fortsatzes 2,5—5 cm Länge haben und im Allgemeinen parallel der Ohrmuschel geführt werden. Auf den Hautschnitt folgt die Durchtrennung und Zurückschiebung des Periostes und die Blutstillung. Liegt der Knochen nun, während die Weichtheile mit scharfen Haken auseinander gezogen werden, völlig frei vor uns, so haben wir zu unterscheiden zwischen solchen Fällen, in denen die Corticalis bereits partiell verfärbt, cariös erweicht, oder fistulös durchbrochen ist und solchen, in denen wir uns einen Weg durch die äusserlich noch gesunde oder sclerotisch verdickte Corticalis erst bahnen müssen. Bei den ersteren ist die Sache sehr einfach, weil wir einen von der Natur bereits präformirten Weg für die Operation benutzen können. Die cariös erweichte Stelle wird nöthigen Falls mit einem Knorpelmesser, der Hohlsonde oder besser einem kleinen Hohlmeissel durchbrochen und von dem Knochen so viel mit dem kahnförmigen scharfen Löffel ausgeschabt, als sich erweicht zeigt, die Höhle nachträglich gründlich ausgespült und ein Drainrohr eingelegt. Feine Fistelöffnungen, in deren Umgebung sich der Knochen häufig ausserordentlich fest und eburnisirt zeigt, sind mit dem Hohlmeissel und Hammer so viel zu dilatiren, dass man wo möglich mit dem kleinen Finger in die Warzenhöhle eindringen kann, um sich zu überzeugen, ob ein bereits gelöster Sequester vorhanden ist. Ist dies der Fall, so wird, unter Berücksichtigung der Lage des Sinus transversus, nach hinten so viel vom Knochen entfernt, als zu dessen Extraction nöthig erscheint. Ist kein Sequester fühlbar, so wird aus der Warzenhöhle der käsig eingedickte Eiter und die fungöse Granulationsmasse mit dem scharfen Löffel entfernt und gleichzeitig Alles, was sich am Knochen erweicht zeigt, abgeschabt. Bei ausgedehnter cariöser Excavation des Fortsatzes wird die Heilung beschleunigt, wenn man in grosser Ausdehnung die schalenförmige Corticalis fortgenommen hat. Sind auch im Gehörgang Granulationswucherungen vorhanden, so werden diese gleichzeitig mit dem scharfen Löffel oder dem Schlingenschnürer entfernt. Nach gründlicher desinficirender Ausspülung mit 1—2% Carbolsäurelösung wird die Warzenhöhle drainirt. Die Drainröhre kann dabei, wenn, wie dies häufig der Fall ist, bereits die hintere Gehörgangswand cariös durchbrochen ist, zum Gehörgang herausgeführt werden, was indessen keine besonderen Vortheile für die Heilung zu bieten scheint. Führt die feine Fistelöffnung im Knochen nicht gleich in eine grössere cariöse Excavation unter der Corticalis, sondern in einen engen, von eburnisirtem Knochen umgebenen Fistelkanal, so wird man am besten eine feine Sonde in denselben einführen, und längs derselben den Kanal aufmeisseln. Mitunter führt der Fistelkanal erst nach langer Bahn in festem Knochen zu einem gelösten Sequester. Die Operation kann

unter diesen Umständen sehr schwierig sein, mitunter unausführbar, wenn der Fistelkanal sehr lang ist und seine Richtung nach hinten zum Sinus transversus oder nach oben zum Tegmen führt.

Zeigt sich die Corticalis gesund, so wird zur Oeffnung im Knochen die Stelle gewählt, wo man auf dem kürzesten Wege zum Antrum mastoideum gelangt und wo uns die Natur den Weg bei Spontanheilungen (fistulöser Durchbruch, tiefe Knochennarben) vorzeichnet. Dies ist an der Wurzel des Warzenfortsatzes in der Höhe des Gehörgangs resp. der Spina supra meatum, fast regelmässig zwischen 5 und 10 mm weit hinter der letzeren. Der Knochen zeigt an dieser Stelle normal gewöhnlich eine Anzahl grösserer Gefässlöcher. Die Eröffnung des Warzenfortsatzes an seiner Spitze, die für den Abfluss des Eiters am günstigsten gelegen erscheinen könnte, ist, wenn nicht schon vorhandene Senkungsabscesse auf cariöse Erweichung oder fistulösen Durchbruch dieser Stelle hinführen, verwerflich wegen der hier vorkommenden Diploë und der Unsicherheit an dieser Stelle pneumatische Knochenzellen anzutreffen.

Zur Eröffnung des Knochens habe ich mich in chronologischer Folge des Trepans, der Bohrer, des Hohlmeissels nebst Hammer bedient und bin schliesslich bei dem Hohlmeissel geblieben als demjenigen Werkzeuge, welches unbedingt den Vorzug verdient, weil es am vielseitigsten verwendbar ist und Nebenverletzungen relativ am sichersten vermeidet. Selbst in solchen Fällen, in denen wegen Sclerosirung des Knochens ungewöhnliche Schwierigkeiten entstehen, führt der Hohlmeissel bei successivem Abtragen flacher Knochenschalen unter fortwährend ungehindertem Ueberblick über das Operationsterrain zum Ziele.

Die Breite der von mir benutzten Hohlmeissel beträgt zwischen 2 und 8 mm. Die breiteren kommen nur im Beginn der Operation in Anwendung; in grösserer Tiefe des Knochens die schmäleren. Wenn dem Meissel der Vorwurf gemacht wurde, dass er eine zu grosse Oeffnung schaffe und dadurch den Sinus transversus gefährde, so liegt das Nichtige dieses Einwurfes auf der Hand, denn ich kann mit den schmäleren Meisseln die Oeffnung so klein machen, als mit Bohrern von gleichem Durchmesser. Unberechenbare Anomalien in der Bildung des Schläfenbeins werden nicht so leicht verhängnissvoll werden, wenn man sich ausschliesslich des Meissels bedient, weil bei etwaiger Eröffnung der Schädelhöhle die Dura mater als solche leicht erkannt und deren directe Verletzung vermieden werden kann. Die einfache Blosslegung der unverletzten Dura, resp. des Sinus transversus mit dem Meissel hat keine schlimmen Folgen, wie die Erfahrung gelehrt hat, wahrscheinlich weil dieselbe unter den vorhandenen Umständen gewöhnlich entzündlich verdichtet ist und dadurch das Eindringen der Infectionsträger mehr als unter normalen Verhältnissen aufgehalten wird. Freilich ist die Möglichkeit der Absplitterung des Knochens nicht ausgeschlossen, wodurch ich einen Fall lethal verlaufen sah. Verletzungen des Sinus transversus werden bei vorsichtigem Gebrauch des Meissels leicht zu vermeiden sein. Verletzungen des Facialiskanals sind auch beim Gebrauch feiner Meissel möglich, wenn zu tief damit vorgedrungen wird. Die Lähmung des Facialis braucht nicht der Verletzung sofort zu folgen, sondern kann einige Wochen später,

durch eitrige Perineuritis von der verletzten Stelle ausgehend, nachfolgen.

Die Trepankrone ist vor mir zu gleichem Zwecke mit vollkommen gutem Erfolge benutzt worden von Follin[1]) (1863), auch ist aus einer Anmerkung bei v. Tröltsch (Krankheiten des Ohres, in v. Pitha und Billroth's Chirurg. Bd. III, 1. Abtheil. S. 53) ersichtlich, dass sich v. Bruns wiederholt des gleichen Instrumentes bediente, allerdings nur bei bereits bestehender Fistelöffnung auf dem Warzenfortsatze. Der Durchmesser der Krone müsste jedenfalls viel kleiner gewählt werden, als der von Toynbee in seinem Lehrbuche (Uebers. S. 342) angegegebene (3/4 Zoll). In einem Fall habe ich erlebt, dass der Durchmesser von 5 Linien bei auffallend stark entwickeltem Fortsatz noch zu gross war, und dass die Operation ohne Nachhelfen mit dem Meissel nicht zu beendigen gewesen wäre. Die ungleiche Dicke des auszuschneidenden Knochenstückes verursacht ein verschieden schnelles Durchdringen der Zähne und sehr leicht kann der Sinus transversus dabei verletzt werden. Ist der Fortsatz ganz sclerosirt, so wird man mit dem Trepan überhaupt nicht zum Ziele gelangen können.

Die bohrerförmigen Perforatorien sind zu dem Zwecke, bei Eiterretention im Antrum durch den gesunden, resp. hyperostotischen Knochen einen Abzugskanal zu schaffen, unzweckmässig und gefahrvoll (Pyämie, Verletzung des Canalis facialis und des Labyrinthes). Die enge Oeffnung im Knochen gestattet nur eine sehr ungenügende Irrigation der kranken Knochenhöhle und gewöhnlich schon nach wenigen Tagen verhindert die Granulationswucherung das Eindringen der Flüssigkeit von der künstlichen Fistelöffnung. Damit in Zusammenhang steht die Erfahrung, dass es nach Anwendung von Bohrern unverhältnissmässig oft zu Wunderysipel und schweren Resorptionsfiebern kommt. Die Gefahr liegt bei den Handbohrern in der Unsicherheit der Führung, in der leichten Abweichung derselben von der beabsichtigten Richtung, zumal bei partiell erweichtem Knochen, und bei dem besonders von Jacoby empfohlenen akidopeirastischen Bohrer Middeldorpf's darin, dass der Mechanismus desselben den Operateur absolut zwingt, in der einmal eingeschlagenen Bahn vorzudringen. An einer so gefährlichen Stelle ist fortwährend klares Operationsterrain dringend nöthig. Man muss sehen, was man thut, und nicht bei der unheimlichen Nähe lebenswichtiger Organe im Dunkeln hineinbohren.

Mit dem Hohlmeissel wird eine breite trichterförmige Oeffnung angelegt; die Spitze des Trichters muss in das Antrum münden. Um den gefährlichsten Nachbar des Operationsterrains, den Sinus transversus zu vermeiden, muss man den im Knochen zu bildenden Trichter in der Richtung von aussen hinten und oben nach innen vorn und unten sich verjüngen lassen. Mit andern Worten, der Operateur hat den Meissel nie in der Richtung nach hinten wirken zu lassen. Um Verletzung der Dura mater zu vermeiden, wird der Meissel unter der Linea temporalis bei aufrechter Haltung des Kopfes etwa 45° gegen den Horizont geneigt aufgesetzt und muss stets nach innen unten und vorn wirken, niemals horizontal nach innen. Die Oeffnung in der Corticalis muss möglichst gross sein (bis zu 12,0 mm in Höhe und Breite), um während der Operation fortwährend einen guten Einblick in die Knochenhöhle zu gewähren, dem Secret freien Abfluss zu sichern und die Entfernung etwa vorhandener centraler Sequester, resp. die Auslöffelung von käsigem Eiter oder Cholesteatommassen bequem zu gestatten. Oefters wird man wegen anatomischer Missverhältnisse im Bau des Knochens auf eine so grosse Eingangsöffnung verzichten müssen, wodurch die Operation bei dicker Corticalis sehr erschwert werden kann. Sobald man eine Knochenhöhle eröffnet hat, kann man durch das Abtasten derselben mit der gekrümmten Sonde die Richtung bestimmen, in welcher die Aufmeisselung fortgesetzt

[1]) Gaz. des Hôp. 5. März 1864.

werden muss. Nur wo sich eine ausgedehnte Excavation des Knochens durch Caries oder Cholesteatom dabei ergiebt, wird es rathsam sein, die Corticalis über der ganzen Ausdehnung derselben zu entfernen, weil die Heilung dadurch wesentlich beschleunigt werden kann. In allen andern Fällen ist es bedenklich, mehr von der Corticalis zu entfernen, als nöthig ist, um das Antrum zu finden und zu eröffnen, weil eine Blosslegung diploëtischer Knochenräume dadurch veranlasst werden kann. Ob die Oeffnung rund, oder oval mit dem grösseren Durchmesser von oben nach unten, angelegt wird, ist gleichgültig; das letztere ist vielleicht vorzuziehen, wo das Operationsterrain beengt ist durch starke Vorwölbung des Sinus transversus nach vorn und aussen. Hier kann es erforderlich werden, auf die breite Eingangsöffnung zu verzichten, wodurch die Schwierigkeiten der Operation sich steigern und sogar bis zur Unausführbarkeit derselben auf diesem Wege (von der äussern Seite des Warzenfortsatzes aus) anwachsen können. Die Tiefe, in welcher man beim Erwachsenen gewöhnlich auf das Antrum trifft, ist 12—18 mm. Ist die Corticalis verdickt, oder der ganze Warzenfortsatz osteosclerotisch, wie dies nach lange bestehenden Eiterungen häufig vorkommt, so soll nie tiefer eingedrungen werden als 2,5 cm, d. i. bis zur Tiefe des Trommelfells und der Paukenhöhle, weil darüber hinaus die Gefahr besteht, den Facialiskanal und das Labyrinth zu verletzen. Schon bei einer Tiefe, die 2 cm überschreitet, ist die grösste Vorsicht am Platze. Stellt sich die Unausführbarkeit der Operation wegen Osteosclerose oder anomaler Lage des Sulcus transversus heraus, so bietet die zuerst von v. Tröltsch[1]) in Anregung gebrachte Eröffnung des Antrum vom Gehörgang aus einen willkommenen Ausweg. Dr. Karl Wolf (Hersfeld) empfahl dazu die successive Abmeisselung der hintern Gehörgangswand, „als wenn man den Gehörgang nach hinten erweitern wollte“. Dazu wird die Ablösung und Vorklappung der Ohrmuschel wie bei der Fremdkörperoperation (siehe S. 242) und die Zurückschiebung des Periostes von der hintern Gehörgangswand erforderlich. Die Entfernung des Antrum vom Gehörgang beträgt nach Bezold 0,5 cm oder weniger. Wegen der Tiefe des Operationsfeldes ist diese Methode erheblich schwieriger, als es die Eröffnung des Antrum von der äussern Fläche des Warzenfortsatzes aus unter gewöhnlichen Verhältnissen zu sein pflegt, und ohne Schädigung des noch erhaltenen Trommelfellrestes und Schallleitungsapparates der Paukenhöhle ist sie kaum ausführbar. Auch für die Nachbehandlung liegen die Verhältnisse nach der Eröffnung des Antrum vom Gehörgange aus viel ungünstiger als nach der Eröffnung hinter demselben[2]). Unzweckmässig und gefahrvoll ist die Eröffnung des Antrum vom Gehörgange aus mit bohrerförmigen Instrumenten. Bei der versteckten Lage des engen Operationsterrains und bei der leicht möglichen Abweichung des Bohrers nach oben wird man leicht Gefahr laufen die Dura mater und die mittlere Schädelgrube anzubohren.

---

[1]) Lehrb. 3. Aufl. 1873. S. 166.

[2]) Kiesselbach hat neuerdings in 3 Fällen die Eröffnung vom Gehörgange vorgenommen, wo er nachträglich doch noch die äussere Eröffnung nachfolgen lassen musste (Sitzungsberichte der phys. med. Societät in Erlangen, Sitzung vom 28. Juli 1884).

Für die Operation des Cholesteatoms im Warzenfortsatz sind beide Wege möglich. Entweder die Abmeisselung der hintern Gehörgangswand oder die Aufmeisselung des Warzenfortsatzes von aussen. Der Umstand, dass die erstere Operation erheblich schwieriger ausführbar ist und doch keine Sicherheit giebt, dabei die Entleerung der Massen vollständig erreichen zu können, lässt mir keinen Zweifel über den Vorzug der letzteren. Das von Bezold geäusserte theoretische Bedenken (Arch. f. Ohrenheilkde. XIII. S. 42), dass es wegen der Nähe des Sinus transversus nicht möglich sein würde, die Oeffnung im Knochen hinreichend gross machen zu können, um die Cholesteatommassen herauszubekommen, zeigt sich in praxi nicht zutreffend. Die normalen Maassverhältnisse sind für diese pathologischen Veränderungen durchaus nicht immer maassgebend, der Knochen ist häufig aufgetrieben und der Sinus transversus bindegewebig verschlossen, so dass man auch bei viel grösserer Oeffnung, als sie unter normalen Verhältnissen möglich sein würde, gar nichts von dem Sinus bemerkt. Wenn man den Meissel gebraucht und dabei die Sonde zu Hülfe nimmt, sieht man ja stets was man vor sich hat und wird nicht zu ängstlich zu sein brauchen, mit dem Löffel die Massen gründlich zu entleeren.

Zu den üblen Zufällen bei der Operation, welche die Vollendung derselben erschweren oder unmöglich machen können, gehören ausser der mehrfach erwähnten Osteosclerose starke Blutungen aus dem Knochen. Dieselben können stammen:

1) Aus dem verletzten Sinus transversus; am häufigsten beobachtet beim Gebrauch von Perforatorien, aber auch beim Gebrauch des Meissels möglich [1]). Sie sind durch antiseptische Tamponade (mit Jodoformgaze) zu stillen und können ohne nachtheilige Folgen für den Verlauf der Krankheit bleiben, selbst dann, wenn Lufteintritt durch Aspiration erfolgte [2]).

2) Aus ungewöhnlich starken diploëtischen Knochenvenen, vorzugsweise wohl aus einer ungewöhnlich stark entwickelten Vene im abnorm weiten Canalis mastoideus. Gelingt die Stillung der Blutung nicht mit dem Pacquelin'schen Brenner, so muss ebenfalls tamponirt und die Vollendung der Operation als unmöglich aufgegeben werden.

3) Aus der mit schwammigen Granulationen erfüllten Knochenhöhle. Hier wird die Blutung am schnellsten gestillt durch Ausschabung der Granulationen mit dem scharfen Löffel.

Nach der beendeten Operation folgt die antiseptische Irrigation (30° R.) der Wunde, wobei jeder stärkere Druck zu vermeiden ist, weil sonst Schwindel, Kopfschmerz, Ohrensausen und Ohnmacht entstehen können, und das Einlegen eines möglichst dicken Drains bis in das Antrum. Findet die Spülflüssigkeit nicht gleich nach der Operation nach dem Gehörgang oder in den Schlund Abfluss, so ist dies durchaus kein Beweis fehlender Communication, und schon in den nächsten Tagen (2—8, selten später) pflegt dieselbe sich ganz leicht herzustellen. Die Hautwunde wird an ihren Enden genäht, wobei das

[1]) Jacoby, Arch. f. Ohrenheilkde. XXI. S. 60. Knapp, Zeitschrift f. Ohrenheilkde. XI. S. 221.

[2]) Fall von Guye, Brit. med. Association 1881. vgl. Arch. für Ohrenheilkunde XVIII. S. 223.

abgelöste Periost mitgefasst wird, und ein antiseptischer Occlusionsverband angelegt.

Zum Schluss will ich nochmals darauf hinweisen, dass die Mannigfaltigkeit der pathologischen Veränderungen, über die Jeder erstaunt sein wird, der sich zuerst auf dieses Gebiet begiebt, und die sich meist erst während der Operation deutlich herausstellen, nie im Voraus den Verlauf der Operation selbst bestimmt voraussehen lässt. Es hängt eben von den vorgefundenen Veränderungen ab, was zu geschehen hat. Knochenfisteln in der Corticalis, selbst grössere Defecte derselben können bei anscheinend gesundem Hautüberzuge vorhanden sein, vielfache und weitgehende subcutane fistulöse Gänge, vom kranken Knochen ausgehend, können selbst bei acuten Erkrankungen, wo das Leiden erst nach Wochen zählt, nach der Incision entdeckt werden, wo vorher ausser oft geringfügiger Schwellung kein Zeichen auf diese Folgezustände hinwies. Fliesst nach Eröffnung des Antrum kein Eiter heraus, so kann derselbe trotzdem in grosser Menge in eingedicktem, verkästem Zustande im Antrum oder in den andern Nebenhöhlen der Paukenhöhle, insbesondere auch in den pneumatischen Knochenzellen über dem Gehörgang angesammelt sein und sich erst später nach häufiger Irrigation durch das geöffnete Antrum, aufweichen und entleeren. Fehlt das Trommelfell, so lässt sich vom Gehörgange aus mittelst einer Spritze, die einen stumpfen, den Gehörgang abschliessenden Hornansatz hat, oft eine beträchtliche Menge käsiger Massen durch das eröffnete Antrum gleich nach der Operation entleeren, während durch Irrigation vom Warzenfortsatz aus nichts entleert werden konnte.

Nachbehandlung. Die Operation ist in vielen Fällen nur als der Anfang der Therapie zu bezeichnen. Von der Nachbehandlung hängt für die meisten Fälle der definitive Erfolg ab. Wo dieselbe ohne Sachkenntniss oder ohne die nöthige Sorgfalt und Consequenz ausgeführt wird, werden auch trotz der günstig verlaufenen Operation und trotz des primär günstigen Erfolgs derselben keine befriedigenden Endergebnisse erzielt werden. Wo die Ungunst der äussern Verhältnisse die bei chronischen Fällen oft sehr lange nöthige Ueberwachung der Nachbehandlung nicht gestattet, da wird, wie ich an Fällen aus eigener und fremder Praxis gesehen habe, der Erfolg der Operation durch das zu schnelle Verheilen der Knochenöffnung vereitelt. Die Nothwendigkeit längerer Durchspülung des Schläfenbeins ist eben noch nicht überall erkannt worden, daher vielfache Misserfolge.

Als allgemeine Regeln für das Verhalten nach der Operation gelten dieselben, wie für jede schwere Kopfverletzung. Der Patient bleibt im Bett (mindestens 8 Tage), vermeidet jede Bewegung und Anstrengung, hält knappe Diät, sorgt für offenen Leib, und muss wegen der Möglichkeit einer Nachblutung sorgfältig überwacht werden. Die locale Nachbehandlung erfordert manuelle Gewandtheit in der ganzen zur Untersuchung des Ohres erforderlichen Technik. Den Angehörigen allein oder einem Arzte, der nicht gründlich bewandert ist in dieser Technik, kann dieselbe nicht überlassen bleiben, wenn ein vollständiger Erfolg erreicht werden soll. Die durchschnittliche Dauer der Nachbehandlung betrug in den von mir geheilten acuten Fällen 1—3 Monate,

in chronischen 9—10 Monate. Die Nachbehandlung kann aber auch 2 Jahre und noch länger dauern, bis definitive Heilung erreicht ist. Die Durchspülung muss in den ersten Tagen nach der Operation mittelst Irrigator bei sehr geringem Druck täglich, dann Wochen und Monate lang täglich mit einer Klysopompe sehr gründlich besorgt werden, erfordert also grossen Aufwand an Zeit für den einzelnen Kranken. Zur Irrigation wurde von mir stets $^3/_4$% Kochsalzlösung mit Zusatz von 1% Carbolsäure von 28—30° R. benutzt. Bei sehr chronischen und hartnäckigen Fällen kamen zuweilen mit gutem Erfolg Durchspritzungen von Solutio cupri sulfurici (1—2%) von der Knochenöffnung aus unter solchem Druck, dass sie zum Gehörgang und Schlund abfloss, in Anwendung. Die Irrigationsflüssigkeit dringt nicht sofort nach vollendeter Operation immer gleich gut hindurch, zuweilen erst nach mehreren Tagen, manchmal erst 8 Tage nach der Operation, in einem von mir behandelten Falle sogar erst nach Ablauf der dritten Woche. Wo überhaupt keine Communication mit der Paukenhöhle zu erzielen ist, liegt dies, sofern das Antrum wirklich eröffnet ist, an einer bindegewebigen oder knöchernen Verwachsung des Canalis petromastoideus (s. S. 304). So lange die Irrigationsflüssigkeit nicht ganz leicht durch den Gehörgang oder die Tuba Eustachii resp. die Nase abfliesst, muss man sich hüten, den Druck der Flüssigkeit zu hoch zu steigern, weil sonst die heftigsten cerebralen Zufälle entstehen können (Kopfschmerz, Schwindel, Ohnmacht). Die Ursache dieses anfänglich erschwerten Abflusses kann in der Consistenz des im Antrum angehäuften käsigen Eiters oder in der Verschwellung der Communicationsöffnung mit der Paukenhöhle liegen. In andern Fällen erlebten wir, dass die unmittelbar nach der Operation und während der ersten Tage nach derselben freie Communication zwischen der Operationswunde und dem Gehörgange später wieder für einige Zeit unterbrochen wurde, was sich daraus erklärt, dass die Passage durch Granulationen vorübergehend verlegt wird. Dass neben der Durchspülung von der Knochenöffnung aus auch regelmässig vom Gehörgang aus zu irrigiren, und, wenn irgend ausführbar, auch Salzwasser ($^3/_4$%) durch den Catheter durchzuspritzen ist, was aus dem Gehörgange im Strome wieder abfliessen muss, dass nachwachsende Granulationen im Gehörgange mit der Schlinge abzutragen und durch Aetzungen (Lapis, Chromsäure, Galvanocaustik) niederzuhalten sind, dass der in der ersten Zeit fast regelmässigen Verschwellung und schlitzförmigen Verengung des Gehörganges durch Einlegen von Drains, nöthigenfalls von länglichen Stücken desinficirten Pressschwamms oder Tupelo entgegenzutreten ist, sind Dinge, die als selbstverständlich für jeden sachkundigen Arzt hier kaum der Erwähnung bedürfen. Die Drainröhre wird anfänglich bei jedem Verbandwechsel erneuert. Sobald die Granulationswucherung in der Tiefe des Knochens das schmerzlose Einführen des Gummidrains unmöglich macht, gewöhnlich nach circa 14 Tagen, wird derselbe ersetzt durch den konischen Bleinagel (Fig. 118), der nach seiner Dicke und Länge genau dem einzelnen Falle angepasst werden muss. Derselbe ist an seinem rechtwinklig umgebogenen, breitgeschlagenen Handgriff mit einem Schlitz versehen, zum Durchziehen eines Bandes, das, über den Kopf geführt und auf der entgegengesetzten Seite zusammengeknüpft, zur Fixirung des Nagels dient. Bei gering

gewordener Eiterung kann der Bleinagel, wenn er nicht von selbst in der Lage bleibt, statt des Bandes, durch eine mit Leder überzogene Pelotte (Platte von Neusilberblech) mit leicht federndem Bügel am Warzenfortsatz fixirt werden, unter die man Gaze und Watte legt. Die Feder geht über den Kopf und findet ihren Stützpunkt am Schläfenbein oder am Warzenfortsatz des zweiten Ohres (Fig. 119). Auch für persistente Löcher im Warzenfortsatz ist dies ein bequemer Schutzapparat. Er wiegt circa 30 Gramm, belästigt gar nicht, fixirt vollkommen sicher, auch während der Nacht, und fällt wenig in die Augen. Dieser recht zweckmässige Apparat ist Erfindung eines von mir operirten Collegen, der sich durch Binden sehr genirt fühlte, besonders auch wegen der dabei nicht zu vermeidenden Umwicklung des Unterkiefers. „Die aus Neusilberblech geschmiedete Platte muss genau nach dem Oberflächenrelief der Knochenpartie modellirt sein. Dies

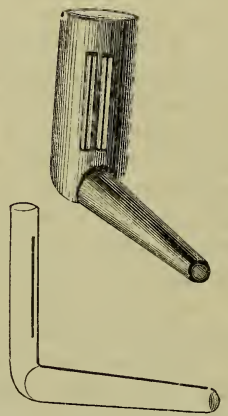

Fig. 118. Bleinagel zum Einlegen in den Knochenkanal.

Fig. 119. Pelotte mit federndem Bügel zur Fixation des Bleinagels.

wird erreicht durch Anpressen einer dünnen Bleifolie; von dieser wird ein Gypsabdruck genommen und hiernach die definitive Platte gearbeitet.“

Statt des Bleinagels habe ich in den ersten Jahren meiner Operationsversuche auch Metallröhren mit seitlichen Oeffnungen als Drains verwandt, z. B. die schon von Benjamin Bell benutzten Bleiröhren, bin aber sehr bald davon zurückgekommen, weil in die seitlichen Oeffnungen sich die Granulationen hineinlegen und beim Wechsel jedesmal Schmerz und Blutung entsteht. Ausserdem sind sie schlecht zu reinigen. Ich benutze sie gar nicht mehr. Das Einlegen des Bleinagels verursacht gewöhnlich nur in den ersten Tagen einige Unbequemlichkeit oder Schmerz, der später bei dem täglich zur Irrigation erforderlichen Herausnehmen und Wiedereinlegen ganz aufzuhören pflegt; ist der Kanal durch Hineinwachsen der Epidermis von aussen erst überhäutet, so wird er ganz unempfindlich. Mitunter aber erregt der Nagel Reizungszustände der Haut und des Periostes in der Umgebung, und bei ungenügender Sorgfalt in der Reinlichkeit und Desinfection sogar Erysipel. Deshalb ist es zweckmässig, mehrere Bleinägel vorräthig zu haben, um nach gründlicher Desinfection derselben

täglich wechseln zu können. Wegen dieser möglichen Nachtheile beim lange fortgesetzten Gebrauch des Bleinagels, zu denen sich noch der Uebelstand gesellt, dass bei nöthig werdenden Aetzungen mit dem Lapisstift sich schwärzliche Niederschläge in dem Knochenkanal bilden, habe ich vielfache Versuche gemacht, durch ein zweckmässigeres Material das Blei zu ersetzen. Bisher vergeblich. Zuletzt wurden Nägel aus Hartkautschuk versucht, die aber wegen der Unmöglichkeit leichter Adaptation in Bezug auf Gestalt und Stärke sich nicht bewährt haben.

Wo der Operationskanal der hintern Gehörgangswand sehr nahe verläuft, bleibt die anfänglich fast stets vorhandene schlitzförmige Verengung des Gehörganges lange Zeit bestehen und schwindet erst ganz nach definitiver Entfernung des Nagels. Scheint der Zeitpunkt zum Fortlassen des Bleinagels gekommen, entsteht aber irgend noch ein Zweifel darüber, so thut man am sichersten, den Nagel nicht auf einmal ganz fortzulassen, sondern ihn nach und nach zu verdünnen und zu verkürzen und ihn schliesslich durch Stücke von elastischen Cathetern oder Hohlbougies zu ersetzen, die allmälig immer dünner gewählt werden können. Dieselben müssen aber, um sie vor dem Hineinschlüpfen zu sichern, mit Fadenschlingen versehen werden. Nach dem Fortlassen des Fremdkörpers schliesst sich der Fistelkanal, auch wenn er viele Monate offen erhalten werden musste, in der Regel in sehr kurzer Zeit. War der Substanzverlust im Warzenfortsatz ein sehr ausgedehnter und der Kanal völlig überhäutet, so kann er in Ausnahmsfällen auch persistent bleiben, gerade so, wie man dies nicht selten in Fällen beobachtet, wo die Natur allein die Ausheilung zu Stande gebracht hat, ohne dass daraus ein weiterer Nachtheil erwächst, als dass der Patient sich bei dem Bestehen einer grösseren Hautlücke vor dem Eindringen äusserer Schädlichkeiten zu schützen hat. Die Bestimmung des Zeitpunktes, wann der Bleinagel fortgelassen werden darf, bietet einige Schwierigkeit. Jedenfalls darf dies nie eher geschehen, als bis die Eiterung in der Tiefe des Ohres nur noch eine ganz minimale ist. Es dürfen im Gehörgang und innerhalb der Paukenhöhle keine wuchernden Granulationen mehr sichtbar sein, der Gehörgang muss ohne Schwellung sein, die in denselben eingelegte Gaze muss ebenso wie der Bleinagel selbst mindestens 24 Stunden völlig trocken bleiben, das von der Tuba aus injicirte Spritzwasser darf längere Zeit hindurch beim Abfluss aus dem Gehörgang keine Trübung und keinen Knochensand mehr erkennen lassen. Stellen sich Schwierigkeiten heraus bei der Durchspülung von der Knochenöffnung aus, so dürfen diese allein nie dazu verleiten, den Nagel zu früh zu entfernen, wenn noch stärkere Eiterung aus dem Gehörgang besteht. Sie hängen gewöhnlich ab von den in der Tiefe des Knochenkanals oder im Antrum sich bildenden Granulationen und sind durch Einführung dicker Sonden oder nachhaltiger durch Aetzen mit dem Lapisstift bis tief in den Kanal hinein zu beseitigen. Im Allgemeinen muss der Grundsatz festgehalten werden, den fistulösen Gang lieber zu lange künstlich offen zu erhalten, woraus ja nie ein Nachtheil, kaum eine Unbequemlichkeit für den Patienten erwächst, sobald er sich einmal an den Fremdkörper im Knochen gewöhnt hat, — als den Bleinagel zu früh fortzulassen. Dadurch wird leicht der defini-

tive Erfolg der Operation vereitelt, indem nach der verfrühten Zuheilung des Fistelkanals über kurz oder lang wieder Schmerzen, Anschwellungen, Senkungsabscesse auftreten und schliesslich nichts weiter übrig bleibt, als die Oeffnung wieder herzustellen und den Nagel wieder einzulegen. Wo der Bleinagel sehr lange getragen werden muss, bemerkt man eine deutliche Verschiebung des künstlichen Fistelkanals nach vorn. Besteht ein cariöser Defect in der hintern obern Wand des Gehörgangs, so wird der Nagel dann häufig vom Gehörgange aus sichtbar.

Für alle Fälle ist antiseptischer Occlusivverband, der sich so segensreich bei Kopfverletzungen überhaupt erwiesen hat, in den ersten Wochen nach der Operation beizubehalten. Freilich wird sich dadurch allein bei unserer Operation weder die von aussen hinzutretende Infection der Wunde abhalten lassen[1]), noch die von innen, aus der Knochenhöhle heraus erfolgende. Die vollständige Beseitigung der in der letzteren vorhandenen Fäulnisserreger würde selbst durch Ausspülung mit concentrirteren Lösungen von Carbolsäure (4—5%) oder Chlorzink (8%) unmittelbar nach der Operation wegen der Ungunst der anatomischen Verhältnisse nicht ausführbar sein, weil solche Lösungen caustisch auf die Schleimhaut der Paukenhöhle und des Schlundes wirken würden. Nur wo eine Communication der Knochenhöhle mit dem Cavum tympani nachweislich nicht besteht, würden überhaupt solche ohne Gefahr anwendbar sein. Das wesentlichste Schutzmittel gegen die Infection des Organismus wird tägliche, bei Fieber zweimal täglich ausgeführte, sorgfältige, desinficirende Durchspülung des Schläfenbeins mit 1—2%iger Carbolsäurelösung vorläufig bleiben.

Von andern Verbandmitteln benutzte ich unter gewissen Verhältnissen nur zwei, nämlich das Olivenöl und das Jodoform. Das erstere benutzte ich zu reichlicher Tränkung der Wundwatte, um den blossliegenden Knochen, auf dem die Granulationsbildung zögert, feucht zu erhalten und vor superficieller Necrose zu bewahren. Es hat sich in solchen Fällen regelmässig nützlich gezeigt. Ist die Secretion fötid, so nehme ich statt dessen Carbolöl (1 : 10). Das Einstreuen von Jodoformpulver in die Wunde benutze ich nur bei tuberculöser Caries und bei blossliegender Dura mater. Ob die Reinfection aus dem Innern der Wunde dadurch verhütet werden kann, ist sehr zweifelhaft. Jedenfalls darf nur wenig von dem fein geriebenen Pulver mittelst Haarpinsel oder Pulverbläser eingestäubt werden, weil sonst Intoxicationserscheinungen auftreten können, wie ich es bei Kindern wiederholt erlebt habe. Um das Jodoform besser in alle Winkel der Knochenhöhle eindringen zu machen, als dies beim Einstäuben des Pulvers möglich ist, habe ich die Jodoformemulsion zur Durchspritzung von der Knochenöffnung aus bei chronischer Caries und bei Cholesteatom mit gutem Erfolg in einigen Fällen in Anwendung gebracht.

Unter den übeln Zufällen im Verlauf der Nachbehandlung sind hervorzuheben der Eintritt von Nachblutungen und von Erysipel. Die in den ersten 8 Tagen möglichen arteriellen Nachblutungen sind bei

---

[1]) Um das Hinzutreten der Fäulnisserreger durch die Tuba Eust. abzuhalten, müsste man die Kranken die ersten Tage nach der Operation mit desinficirenden Respiratoren versehen, die gleichzeitig Mund und Nase bedecken.

Ueberwachung des Patienten ohne grosse Bedeutung, weil sie sich durch lang fortgesetzte Digitalcompression der Carotis leicht und sicher stillen lassen. Venöse Blutungen aus dem Knochen beim Verbandwechsel in den ersten Tagen nach der Operation sind gewöhnlich böse. Sie deuten auf das Vorhandensein ungewöhnlich stark entwickelter diploëtischer Knochenvenen, deren Verletzung die Gefahr der Pyämie mit sich führt. Um so häufiger und sorgfältiger ist der antiseptische Verband zu erneuern. Wunderysipel ist seit der Anwendung des antiseptischen Occlusivverbandes selten geworden, aber nicht sicher durch denselben zu verhüten. Ich habe es gegen Ende der ersten Woche wiederholt auftreten und schnell über Gesicht, behaarten Kopf und Rücken sich ausbreiten sehen. Aber auch noch sehr spät, Monate lang nach der Operation, wo die Knochenöffnung künstlich erhalten werden muss, kann dasselbe den Heilungsverlauf compliciren und das Leben des Patienten in Gefahr bringen, wenn die nöthige Sorgfalt und Reinlichkeit bei dem täglich nöthigen Verbandwechsel nicht beobachtet wird.

§ 66. Statistik. Prognose. Abschätzung des therapeutischen Werthes.

Die Statistik der Warzenfortsatzoperationen hat vorläufig nur einen sehr untergeordneten Werth für die Beurtheilung der Erfolge derselben. Die ältere Literatur ist zum grössten Theil völlig unbrauchbar für statistische Zwecke, weil meist ohne rationelle Indication operirt wurde. Die von mir publicirte Casuistik über 100 eigene Operationsfälle (ohne jede Auswahl bis zum Jahre 1882) ergab, neben 74 geheilten Fällen, 6 ungeheilte und 20 Todesfälle. Dabei ist in Betracht zu ziehen, dass noch vielfach nach Methoden und bei Indicationen von mir operirt wurde, die ich bei erweiterter Erfahrung jetzt für unzulässig erachte. Die scheinbar hohe Mortalitätsziffer entsteht dadurch, dass sie viele Fälle in sich schliesst, in denen der Tod unabhängig von dem operativen Eingriff erfolgt ist (Lungentuberculose, catarrhalische Pneumonie, Meningitis tuberculosa, Hirnabscess etc.). Werden alle Fälle zusammengerechnet, welche an die Möglichkeit eines causalen Zusammenhanges zwischen Operation und Tod denken lassen, mit Einschluss des einzigen Falls von traumatischer Meningitis, der durch verhängnissvolle Anomalie des Schädelbaues und Absplitterung des Knochens entstand, so reducirt sich die Lethalität auf 6%. Rechne ich dazu die seit meiner letzten Publication (bis Anfang 1885) von mir und meinen Assistenten operirten 114 Fälle, so ergiebt sich, nach Abzug jener Fälle, wo die Todesursache eine von der Operation zweifellos unabhängige [1]) war, eine annähernd gleiche Mortalitätsziffer. Dieselbe hat natürlich nur dann einen relativen Werth für die Schätzung der mit der Operation verbundenen Gefahr, wenn alle Fälle ohne jede

[1]) Unter den letzten 114 Fällen:
2 mal Meningitis tuberculosa,
1 mal Peritonitis tuberculosa,
2 mal Phthisis pulmonum,
1 mal allgemeine Miliartuberculose,
1 mal Bronchopneumonie,
1 mal Epitelialcarcinom.

Auswahl, wie es von mir geschehen ist, gezählt werden. Wollte man auswählen, könnte man ganz willkürlich die Mortalitätsziffer höher oder niedriger berechnen, je nach dem man die Fälle hinzunimmt oder ausschliesst, wo schon vor der Operation Pyämie oder Symptome consecutiver Cerebralaffection bestanden. Die Zahlen sind aber viel zu klein, um zu allgemeinen Schlussfolgerungen zu berechtigen. Für statistische Zusammenstellungen der Zukunft wird sich empfehlen, die Operation nach der Beschaffenheit der Fälle, resp. der Indication in verschiedene Kategorien zu ordnen, und dabei vor Allem zu unterscheiden zwischen Fällen mit und ohne Entzündung der Hautdecken, dann bei den letzteren aber auch, ob vitale oder prophylactische Indication vorlag. Der absolute Mortalitätscoefficient der Operation kann sich dann erst ergeben, wenn für die statistische Berechnung die genauen Resultate von vielen Tausenden von Fällen vorliegen, die unter gleichen Verhältnissen operirt sind.

Prognose. Eine Gefahr für das Leben bringt die operative Eröffnnng des Antrum mastoideum gewöhnlich nur dann mit sich, wenn sie bei gesunder oder verdickter Corticalis ausgeführt werden muss, und zwar sind es weniger die möglichen Nebenverletzungen (Eröffnung der mittleren Schädelgrube, Blosslegung des Sinus transversus) welche hier, besonders bei Anomalien der Schädelformation, in Betracht kommen[1]), als die Gefahr der septischen Infection. Zu dem Heerd von jauchigem oder verkästem Eiter in der Tiefe wird ein Weg gebahnt durch gesunden Knochen. Jener kommt in Berührung mit der frischen Wunde. Die Gefahr der Infection wächst mit der Enge der Eingangsöffnung, also besonders beim Gebrauch von bohrerförmigen Perforatorien. Durch ausschliessliche Benutzung des Hohlmeissels und möglichst breite Eröffnung des Knochens zur Erzielung einer gründlichen antiseptischen Irrigation während und nach der Operation ist diese Gefahr auf eine minimale zu reduciren. Die Gefahr der Infection erscheint auch durch die Erwägung der Thatsache schon vermindert, dass das Gewebe, hier also der Knochen, in der Umgebung eines jeden Entzündungsheerdes sich verdichtet und dadurch weniger resorptionsfähig wird. Eine Resorption von sehr wenig septischen Stoffen schadet aber dem Körper nicht viel, um so weniger, wenn eine fortdauernde chronische Infection von dem Jaucheheerde schon voraufgegangen ist, wie dies bei Kranken, bei denen die Operation überhaupt in Frage kommt, gewöhnlich der Fall ist. Eine durch die frische Wunde begünstigte, plötzlich erhebliche Steigerung der Infection wird sich aber durch antiseptischen Verband und häufigen Wechsel desselben vermindern lassen. Diploëtische Knochenzellen existiren unter normalen Verhältnissen in unserem Operationsterrain (Antrum) nicht. Wo sie sich ausnahmsweise weiter nach oben und vorn erstrecken als normal (s. S. 305), würde die Operation eine grössere Gefahr für Entstehung von Thrombose und Verjauchung der Thromben mit metastasirender Pyämie mit sich bringen.

---

[1]) Die einfache Blosslegung der Dura mit dem Meissel bleibt, wie die Erfahrung gelehrt hat, ohne nachtheilige Folgen, weil dieselbe in solchen Fällen meist entzündlich verdickt ist. Verletzungen derselben durch abgesplitterten Knochen können bei Osteosclerose vorkommen und zu Meningitis führen.

Der operative Eingriff bleibt bei antiseptischem Verband in der Regel ohne fieberhafte Reaction. Bestand Fieber zur Zeit der Operation, so fällt dieses nach derselben schnell ab. Unerhebliche und schnell vorübergehende Temperatursteigerungen im Verlauf der ersten 8 bis 14 Tage, welche 39° C. nicht erreichen, sind bedeutungslos. Dauert eine Temperatur zwischen 39 und 40°, welche schon vor der Operation bestand, nach derselben unverändert fort, ohne Remissionen, so ist die Prognose lethal. Entsteht bei hohem Fieber (über 40°), welches nach der Operation andauert, bei der Irrigation ungewöhnlich leicht Schwindel und bei etwas stärkerem Druck während derselben Collapsus, so besteht bereits eine intracranielle Eiterung, auch wenn sich der Kopfschmerz in Folge der Operation sofort ermässigt oder ganz aufgehört hat. Die Prognose ist dann lethal. Oefters fand ich hierbei einen subduralen Abscess über der Pars petrosa, der mit dem eröffneten Antrum communicirte, und dieser stand wieder durch eine feine Durchbruchsstelle der Dura, die mit der Gehirnoberfläche verklebt war, mit einem Gehirnabscess in Communication. Dringt nach der Eröffnung des Antrum ein so unerträglicher Fötor aus der Tiefe des Knochens, dass im Nu das ganze Zimmer verpestet ist, so deutet dies mit Wahrscheinlichkeit auf eine Communication der Knochenhöhle mit einem verjauchtem Hirnabscess oder mit einem jauchig zerfallenen Thrombus im Sinus transversus. Im letzteren Falle fliesst eine dünne, schwach blutig gefärbte Jauche in Menge aus, auf der zahlreiche Fettaugen sichtbar sind. Starke venöse Blutungen aus dem Warzenfortsatz, welche sich nur durch Tamponade stillen lassen, folgen nach der Ausräumung des käsigen Eiters mit dem scharfen Löffel, wenn bereits Perforation der nicht thrombosirten venösen Hirnsinus (transversus oder petrosus oder des Bulbus venae jugularis) bestanden; dann lässt sich durch die Operation der Tod durch Pyämie nicht mehr verhüten, selbst wenn man die Vena jugularis interna unterbinden wollte.

In Fällen, in denen bei schon bestehenden Fisteln in der Corticalis des Warzenfortsatzes operirt wird (Dilatation der Fistel mit Evidément), pflegt die Gefahr der Operation, wie ich Arch. f. Ohrenheilkde. XIV. S. 206 hervorgehoben habe, sehr gering zu sein, aber die Möglichkeit des lethalen Ausgangs ist auch unter solchen Verhältnissen nicht ausgeschlossen, weil wir vor der Operation häufig nicht zu beurtheilen im Stande sind, welche anatomischen Veränderungen in der Tiefe zu Stande gekommen sind. In den von mir publicirten hierher gehörigen lethalen Fällen (Fall 50, 70, 80 meiner Casuistik) handelte es sich einmal um Blutung aus dem ulcerativ eröffneten Sinus transversus mit Pyämie, einmal um septische Meningitis in Folge von Labyrinthnecrose, einmal um Meningitis in Folge von Labyrintheiterung.

Der Primäreffect der Operation kann nach jeder Richtung hin ein sehr befriedigender sein, die Schmerzen hören auf, das Fieber verschwindet, der Patient erholt sich sichtlich von Tag zu Tag und doch geht er schliesslich zu Grunde, nachdem mehrere Wochen Alles gut verlaufen war und zu den besten Hoffnungen berechtigte. Dies kommt vor bei Erwachsenen durch latenten Hirnabscess mit terminaler Meningitis und durch Pyämie, bei Kindern durch Meningitis tuber-

culosa, tuberculöse Erkrankung anderer Knochen und Tuberculose der Mesenterialdrüsen. Auch durch Erysipelas kann das Leben der Operirten noch sehr spät bedroht werden, wenn die Nachbehandlung die künstliche Offenhaltung des Knochenkanals verlangte und erstere nicht mit der nöthigen Sorgfalt besorgt wird.

Abschätzung des therapeutischen Werthes.

Das wechselnde Auftreten der anatomischen Verhältnisse und die grosse Mannigfaltigkeit der anzutreffenden pathologischen Veränderungen macht die operative Eröffnung des Warzenfortsatzes zu einer nicht ganz leichten Operation, weil sie eben nicht nach einem bestimmten Schema auszuführen ist. Deshalb ist dringend anzurathen, dass Niemand an diese Operation geht, ohne durch vielfache anatomische Präparation und durch Operationsversuche an der Leiche sich die nöthige Klarheit über das Operationsterrain verschafft zu haben. Erst während der Operation ergiebt sich häufig, welcher Weg eingeschlagen werden muss und was zu geschehen hat. Das Resultat der Operation hängt daher oft von Veränderungen ab, die vorher gar nicht bestimmt vorauszusehen waren. Dahin gehören besonders anatomische Anomalien im Bau des Warzenfortsatzes. Nicht erst durch die Untersuchungen und Erfahrungen unserer Tage ist festgestellt, dass die Operation fehlschlagen kann wegen hochgradiger Osteosclerose, sondern schon von Murray (1793) war diese Thatsache hervorgehoben. So lange man sich nicht von der Idee losmachen konnte, Perforatorien benutzen zu wollen, mussten diese Anomalien die Operation unberechenbar und verhängnissvoll erscheinen lassen. Beim Gebrauche des Meissels sind dieselben zu erkennen im Verlaufe der Operation und die Gefahr von Nebenverletzungen ist dadurch, wenn auch nicht ganz ausgeschlossen, doch sehr vermindert. Die früher so sehr gefürchtete Pyämie nach der Operation hat sich als eine minimale herausgestellt, und dürfte überhaupt nur ausnahmsweise bei ungewöhnlich stark entwickelter Diploë in Betracht kommen. Als ich mit der Publication meiner Casuistik begann, stand man noch allgemein unter dem Eindruck der ungünstigen Erfolge der Operation aus früherer Zeit, wo man sie ohne rationelle Indication als ein Remedium anceps gegen Taubheit oder qualvolles Ohrensausen unter unklaren Vorstellungen über die Ursachen dieser Symptome, wie über die anatomischen Verhältnisse in Anwendung gebracht hatte, und wo es sich meist nur um den Versuch der Eröffnung der inconstanten senkrechten Zellen handelte. Nach Verbesserung der Methode (directe Eröffnung des Antrum mastoideum mit dem Hohlmeissel und Hammer) und Aufstellung verlässlicher Indicationen, kann die Operation jetzt als relativ gefahrlos im Verhältniss zur Gefahr der durch dieselbe zu heilenden Krankheit betrachtet werden, wenn sie mit Vorsicht und genauer Localkenntniss ausgeführt, und die Nachbehandlung sorgfältig geleitet wird. Die doppelseitige Aufmeisselung in einer Narcose, die ich mehrfach mit Glück ausgeführt habe, ist eine ziemlich eingreifende Operation, die man nur bei kräftigen Constitutionen wagen darf. Im Laufe des letzten Decenniums hat sich die Zahl der Anhänger der Operation fortwährend vermehrt, und jetzt dürfte die Zeit nicht mehr

fern sein, wo allgemein die Ueberzeugung Platz gegriffen hat, dass wir in der Operation eines der wichtigsten Heilmittel lebensgefährlicher und früher für unheilbar gehaltener Erkrankungen des Ohrs und ihrer Folgezustände besitzen, und dass unsere Therapie der schlimmsten Formen eiteriger Entzündungen des Mittelohrs mit und ohne Caries eine wesentlich bessere dadurch geworden ist. Es wiederholte sich auch hier der bei wissenschaftlichen Fragen oft vorkommende Vorgang, dass anfänglich dem Neuen, was an den Tag kommt, kein Werth zugestanden wird, und später, wenn eine bessere Erkenntniss sich mühsam Bahn gebrochen hat, Mancher sich geberdet, als wenn ihm Alles, was ihm überliefert worden ist, schon bekannt gewesen wäre. Bei den Fachchirurgen ist bis zum Anfang der 60er Jahre die Warzenfortsatzeröffnung eine fast allgemein aufgegebene und perhorrescirte Operation gewesen. Jetzt machen dieselben in zunehmender Zahl von derselben Gebrauch, freilich hier und da noch, ohne sich vorher genügend über die anatomischen Details zu orientiren und ohne richtige Würdigung der nöthigen Nachbehandlung. Wenn jetzt zuweilen die Operation schon so hingestellt wird, als wenn es sich um eine längst allgemein anerkannte Sache dabei handelt, so widerspricht dies allerdings noch den thatsächlichen Verhältnissen. Von Seiten der speciellen Fachgenossen verhält sich seit meinen ersten Publicationen freilich wohl nur noch ein verschwindend kleiner Theil indifferent oder gar ablehnend. Vereinzelte ungünstige Erlebnisse dürfen nicht entmuthigen, und mit zunehmend besserer chirurgischer Vorbildung der Ohrenärzte wird diese Opposition in Kürze verschwunden sein. Bei Aufstellung und Begründung der Indicationen bin ich sehr langsam Schritt für Schritt weitergegangen; sie erweiterten sich mehr und mehr und schliesslich kam ich dahin, auch die prophylactische Aufmeisselung bei unheilbarer Otorrhoe unter Umständen zu billigen. Aus meiner Casuistik geht hervor, dass es möglich ist, durch die Eröffnung des Warzenfortsatzes die schwersten und langwierigsten Fälle von Caries des Schläfenbeins, selbst wenn die Pars petrosa mit in das Bereich der cariösen Zerstörung hineingezogen war, vollständig und dauernd zur Heilung zu führen, so dass damit nicht allein die directen Gefahren für das Leben definitiv beseitigt werden, sondern auch die indirecten Folgen für den Allgemeinzustand, welche das Knochenleiden so häufig nach sich zieht, sofern diese noch nicht zu weit vorgeschritten waren (Tuberculosis pulmonum) danach verschwinden. Die vor der Operation einem chronischen Siechthum verfallenen, körperlich und geistig reducirten Kranken erholten sich in der Zeit von wenigen Monaten, selbst wenn sie durch qualvolle Leiden vieler Jahre fast an den Rand des Grabes gebracht waren. Der günstige Einfluss der Operation auf die Ausheilung secundärer Tuberculosis pulmonum war in mehreren Fällen unverkennbar. In andern Fällen verschwanden nach der Heilung des Ohrenleidens Epilepsie und Facialislähmungen. Bemerkenswerth ist der Umstand, dass auch in solchen Fällen, wo weder Eiter aus dem Knochen entleert wird, noch die Eröffnung des Antrum mastoideum überhaupt gelang, doch zuweilen ein günstiger Einfluss auf den weiteren Verlauf der Krankheit hervortrat.

In vielen für die Operation günstigen Fällen handelt es sich nicht allein um die Erhaltung des Lebens, sondern auch um Ver-

besserung des Hörvermögens. In Bezug auf das Verhalten des Hörvermögens bei den 74 geheilten unter 100 Operationsfällen ist hervorzuheben, dass dasselbe 17mal normal wurde, in den übrigen Fällen aber, bei denen das Alter der Operirten eine genaue Hörprüfung zuliess, oder überhaupt zuverlässige Notizen darüber vorhanden waren, in sehr verschiedenem Grade beeinträchtigt blieb, so dass Hörweiten für die Uhr (2 Meter normal) von 34 cm bis herab zu 1 cm und noch weniger verzeichnet sind. Diese Verschiedenheit hängt selbstverständlich ab von der Ausdehnung und Localisation der durch die Krankheit zur Zeit der Operation bereits vorhandenen Zerstörungen im Schallzuleitungsapparat. In 44 Fällen konnte nach Ausheilung der Eiterung die Vernarbung der Trommelfelldefecte constatirt werden. In 6 Fällen, wo nach vollständiger Ausheilung der Caries absolute Taubheit oder ein derselben nahestehender Grad von Taubheit vorhanden war (1mal unsicheres Vocalgehör beim Gebrauch des Hörschlauches, 1mal nur Hörvermögen für tiefe Stimmgabeltöne mit entsprechenden Resonatoren), war in Folge der nur auf dem gesunden Ohr vorhandenen Perception der Stimmgabeltöne vom Scheitel aus vor und nach der Operation anzunehmen, dass der cariöse Process bereits die knöcherne Labyrinthkapsel ergriffen hatte. In einem Falle lag der sichere Beweis für diese Annahme in der necrotisch ausgestossenen Schnecke, in einem andern, bei doppelseitiger Erkrankung, war Taubstummheit vorhanden. Von den 100 Operirten standen im Lebensalter von:

2 Monat — 1 Jahr	. . . . .	6 Fälle
1—10 „	. . . . .	23 „
11—20 „	. . . . .	32 „
21—30 „	. . . . .	20 „
31—40 „	. . . . .	4 „
41—50 „	. . . . .	7 „
über 50 „	. . . . .	8 „

Ueber den Werth der Operation bei den einzelnen Indicationen will ich zum Schluss noch einige Bemerkungen beifügen.

Bei schon bestehenden Fisteln im Warzenfortsatz ist in den meisten Fällen die Operation leicht ausführbar und ungefährlich. Doch ist hierbei nicht ausgeschlossen, dass auch in diesen Fällen die anatomischen Verhältnisse sehr complicirt sein können, und dass also die Gefahr bei der Operation keineswegs wegfällt (s. o. S. 351). Der Sinus transversus kann durch Caries bereits völlig entblösst und von Eiter umspült sein, es kann die Dura mater in grösserer Ausdehnung frei liegen, und es können sogar Hirnabscesse bestehen, die durch die cariös perforirte Schädelbasis und ulcerirte Dura mit der Höhle im Warzenfortsatz communiciren; andererseits kann die Fistelöffnung in einen sehr langen Fistelkanal führen, der von eburnisirtem Knochen umgeben ist.

Am günstigsten für die Operation sind die Fälle, wo die Caries auf den Warzenfortsatz beschränkt blieb, was bekanntlich im Kindesalter häufig der Fall ist. Weniger günstig und jedenfalls einer langwierigen Nachbehandlung bedürftig, sind die Fälle, wo gleichzeitig die Wandungen der Paukenhöhle cariös erkrankt sind; noch ungünstiger liegt die Sache, wenn bereits die knöcherne Labyrinthkapsel mit in den Bereich der cariösen Zerstörung hineingezogen ist, was

wir bei einseitigen Affectionen aus dem Verhalten der Stimmgabelwahrnehmung vom Schädel aus, und bei doppelseitiger Caries aus dem Vorhandensein absoluter Gehörlosigkeit schliessen können. Aber auch in diesen schlimmsten Fällen sollte fortan die Operation nicht unterlassen werden, denn wir haben gesehen [1]), dass auch unter solchen Verhältnissen die Ausheilung zu Stande kommen kann. Facialislähmung kann verschwinden, das necrotische Knochenstück kann sich lösen und selbst, wenn es Theile des Labyrinths in sich schloss, abstossen, grössere cariöse Excavationen innerhalb der Pyramide können unter dem Einfluss regelmässiger desinficirender Durchspülung vom eröffneten Warzenfortsatze aus verheilen, indem sich die ganze Höhle mit gesunden Granulationen füllt, welche sich nach und nach in ossificirendes Bindegewebe umwandeln. Im Porus acusticus internus kann sich ein narbiger Abschluss gegen die Schädelhöhe bilden, welcher dem Gehirn einen sicheren Schutz gegen die Fortleitung des infectiösen Eiters gewährt.

Bei Empyem des Warzenfortsatzes und bei Cholesteatom ist die Operation sicher lebensrettend, wenn dieselbe nicht hinausgeschoben wird, bis Sinusphlebitis mit Pyämie oder Entzündung des Gehirns und seiner Häute hinzugekommen sind. Das Cholesteatom kann von colossaler Ausdehnung im Knochen gefunden werden bei noch ganz intacter Corticalis, wo sich nie Theile der Geschwulst durch den Gehörgang entleert haben und wo als einziges Symptom der Retentionsgeschwulst jahrelang nur eine unheilbare, fötide Otorrhoe bestand mit zeitweise wiederkehrenden und wenig bedrohlichen Zeichen von Hirnreizung.

Bei Senkungsabscessen mit fistulösem Durchbruch in den Gehörgang kann ebenfalls an der äusseren Oberfläche des Warzenfortsatzes jedes Zeichen von Entzündung desselben fehlen, und doch ergiebt die Untersuchung mit der Sonde den Ausgang des Abscesses vom Antrum mastoideum. Ist das Trommelfell dabei ohne Perforation, wie dies oft der Fall ist, so lässt sich dieser Ausgang auch daran erkennen, dass man bei dem Durchblasen durch den Catheter ein ungewöhnlich nahes und lautes „Perforationsgeräusch“ wahrnimmt, und beim Durchspritzen durch den Catheter das Wasser aus der Fistelöffnung, die zuweilen dem Trommelfell sehr nahe liegt, wieder abfliessen sieht. Die bei der Bildung des Senkungsabscesses gewöhnlich vorhandenen Symptome — hohes Fieber, Schmerz, cerebrale Symptome — können sich nach dem spontanen Durchbruch desselben in den Gehörgang oder nach Spaltung desselben schnell verlieren, und bei täglicher Entleerung des Eiters (auch durch die Tuba) kann der Zustand lange Zeit wenig beunruhigend sein, bis plötzlich die acuten Symptome eines gewöhnlich lethalen Folgezustandes hinzukommen. Druckempfindlichkeit an der Wurzel des Warzenfortsatzes oder flüchtige Oedeme über demselben gehen in manchen Fällen vorauf. Die anatomischen Verhältnisse liegen derartig ungünstig für die Spontanheilung, und die Gefahren längerer Retention von Eiter im Antrum sind so nahe liegend, dass für solche Fälle ein zu langes Zögern mit der Anlegung einer Gegenöffnung im Warzenfortsatz in der Höhe des Antrum leicht den Tod im Gefolge

[1]) Fall 33, 34, 42, 45 meiner Casuistik.

haben kann. Die Frage, ob hier statt der Eröffnung des äusserlich gesunden Warzenfortsatzes nicht die Dilatation der Knochenfistel in der hinteren Gehörgangswand mit dem Meissel resp. die partielle Abmeisselung der letzten nach vorgängiger Ablösung und Vorklappung der Ohrmuschel den Vorzug verdiene, ist nach den vorliegenden Erfahrungen über letztere Operation noch nicht zu entscheiden. Jedenfalls ist der erstere Weg, abgesehen von der grösseren Leichtigkeit der Ausführung der Operation unter sonst normalen Verhältnissen des Knochens, derjenige, der die grössere Sicherheit für die vollständige Entleerung und Durchspülung der erkrankten Knochenhöhle bietet.

Senkungsabscesse im Pharynx, die nach der Incision oder spontan zum Aufbruch gekommene Fisteln hinterlassen, aus denen sich andauernd Eiter entleert, sah ich nach der Aufmeisselung des Antrum, auch wenn sich kein Eiter dabei aus den Knochen entleerte, sondern in demselben nur eine stark verdickte Schleimhaut angetroffen wurde, nach länger fortgesetzter Durchspülung des Mittelohrs, innerhalb 4—6 Wochen heilen mit Vernarbung der Knochenwunde. Direct vom Ohr ausgehende Congestionsabscesse im Pharynx finden sich ohne Perforation des Trommelfells bei entzündlicher Stenose des Gehörganges durch Schwellung seiner hintern obern Wand.

Capitel XV.

Krankheiten des inneren Ohres.

§ 67. Bildungsfehler.

Bei den Bildungsfehlern des Labyrinthes kommt nur in so weit ein chirurgisches Interesse in Frage, als dieselben häufige Begleiter von Bildungsfehlern des äussern Ohres (Atresia congenita meatus auditorii externi) darstellen, gegen welche operative Abhülfe nicht selten verlangt wird (vgl. § 15). Beschränkt sich die Missbildung auf den äussern Gehörgang, so ist der damit verbundene Grad von Hörstörung nicht so hochgradig, dass das Verständniss lauter Sprache in der Nähe des Ohres aufgehoben wäre. Bei Missbildung im Labyrinth besteht in der Regel absolute Taubheit. Da die congenitale Atresie vorwiegend häufig einseitig vorkommt, so ist für diese Fälle die Stimmgabelprüfung zur Diagnose einer gleichzeitigen Missbildung des Labyrinthes, wenn das Alter des Individuums eine zuverlässige Selbstbeobachtung gestattet, verwendbar. Das Vorhandensein einer solchen wird wahrscheinlich, wenn der Ton der auf die Mittellinie des Schädels gesetzten Stimmgabel nur nach dem normalhörenden Ohre wahrgenommen wird. Das Labyrinth kann durch Bildungshemmung vollständig fehlen oder unvollständig entwickelt sein. In letzterem Falle fehlen einzelne Theile ganz (Halbzirkelkanäle, Schnecke) oder sind nur rudimentär, oder das Labyrinth stellt nur eine einzige Höhle resp. einen gekrümmten Kanal dar ohne Communication mit der Paukenhöhle. In einem Falle fand ich neben normaler Entwicklung des äussern und mittlern Ohres doppelseitiges Fehlen des knöchernen und häutigen Labyrinthes (Schnecke, Vorhof und Halbzirkelgänge). Der Stamm

des Acusticus endete nach seiner Theilung mit einer neuromartigen Anschwellung (schmale, nach den verschiedensten Richtungen sich kreuzende Nervenfasern, dazwischen eine geringe Menge lockeren Bindegewebes) innerhalb des Knochens, welche zum Theil an der Fussplatte des normal beweglichen Steigbügels adhärirte. Die Möglichkeit einer auf das Labyrinth beschränkten Missbildung erklärt sich leicht aus der Entwicklungsgeschichte. Während das Labyrinth aus der Labyrinthblase in der Gegend des Hinterhirns entsteht, entwickeln sich das mittlere Ohr und der äussere Gehörgang aus der ersten Kiemenspalte, die Gehörknöchelchen aus dem ersten und zweiten Kiemenbogen. Der das Gehirn und die Labyrinthblase verbindende Hörnerv entwickelt sich selbstständig. Angeborener Defect der Hörnerven ist äusserst selten und ist nur neben gleichzeitigem Defect der Labyrinthe gefunden worden. Der Meatus auditorius internus findet sich um so kleiner, je frühzeitiger die Bildungshemmung eintritt.

§ 68. Traumatische Verletzungen des Labyrinthes.

Das Labyrinth ist durch seine Lage und seine feste Knochenkapsel so geschützt, dass directe Traumata dasselbe nur höchst selten betreffen. Am häufigsten mögen Läsionen des innern Ohres mit tödtlichem Ausgange vorgekommen sein bei rohen Extractionsversuchen von Fremdkörpern aus dem Ohre und durch Eingiessen von concentrirten Mineralsäuren oder von geschmolzenem Metall in den Gehörgang in verbrecherischer Absicht. Beispiele davon habe ich im Literaturverzeichniss zu § 68 angeführt. Fälle von Eingiessen geschmolzenen Bleis sind nicht immer tödtlich verlaufen. Nach Trautmanns[1]) Versuchen an der Leiche soll „durch den hohen Schmelzpunkt des Bleis die den Geweben entzogene Flüssigkeit verdunsten, dadurch die Temperatur herabgesetzt und gleichzeitig ein grosser Theil des Bleis durch Expansion des Wasserdampfes herausgeschleudert werden". Es sind Fälle erzählt, wo nach Jahren das Blei aus dem Gehörorgan entfernt wurde.

Osiander (Ueber den Selbstmord S. 395) erzählt, dass eine Engländerin sechs Ehemänner nach einander dadurch umbrachte, dass sie ihnen im Schlaf geschmolzenes Blei ins Ohr goss.

Stricknadeln und ähnliche spitzige Gegenstände sind nach Durchstossung des Trommelfells und der Fenestra ovalis, resp. der Labyrinthwand der Paukenhöhle, bis in das Labyrinth gelangt und haben den Tod durch eitrige Meningitis herbeigeführt[2]). In einem von mir ausführlich mitgetheiltem Falle[3]), in dem es zu reichlichem Abfluss von Liquor cerebro-spinalis durch acht Tage und schweren Symptomen von Hirnreizung kam, blieb es wegen erfolgter Heilung zweifelhaft, ob die Nadel wirklich in das Labyrinth vorgedrungen war oder mit Umgehung des Labyrinthes das Tegmen tympani und die Dura mater

[1]) Verletzungen des Ohres in gerichtsärztlicher Beziehung im „Handbuch der gerichtlichen Medicin von Maschka", I. Bd. S. 381.

[2]) Gaz. des hôp. 1857. Nr. 130.

[3]) Arch. f. Ohrenheilkde. XVII, S. 117.

durchstossen hatte. Schwindel und Schmerz bildeten anfänglich die Hauptklage. Es folgte eine fieberhafte Hirnhyperämie mit protrahirtem Verlauf, nach deren Ablauf neben Taubheit und permanentem Ohrensausen ein anhaltender Kopfschmerz zurückblieb. Schüsse in das Ohr gelten für fast immer lethal. Nur einige Ausnahmen davon sind bekannt. In dem von Terrillon[1]) mitgetheilten Falle von Revolverschuss ins Ohr konnte die 7 mm starke Kugel, welche Otorrhoe und absolute Taubheit hervorrief, ohne zu irgend welchen Gehirnsymptomen Veranlassung zu geben, aus dem Schläfenbein extrahirt werden, nachdem der knorplige Gehörgang abgetrennt, die Ohrmuschel vorgeklappt und mit dem Meissel der Zugang zur Kugel, welche nach der Beschreibung im Antrum mastoideum gesessen zu haben scheint, etwas erweitert war. Es erfolgte Heilung der Wunde nach einigen Wochen, ob auch der Taubheit ist nicht gesagt. Einen ganz ähnlichen Fall erwähnt Kuhn bei Gelegenheit des Referates über den Fall von Terrillon im Arch. f. Ohrenheilkd. XIV. S. 258. Auch in diesem Falle gelang die Extraction der Kugel aus dem Warzenfortsatz nach Vorklappung der Ohrmuschel. In einem dritten Falle aus dem amerikanischen Kriege, den Bergmann (Kopfverletzungen S. 255) citirt, folgte der im Schläfenbein stecken gebliebenen Kugel Necrose des Felsenbeins, welche Patient überstand; sieben Jahre nach der Verwundung war Heilung mit Verlust des Gehörs erfolgt. Bei einem neuerdings von Trautmann mitgetheilten Falle[2]) von Revolverschuss in das Ohr war das Leben noch über ein Jahr nach der Verletzung erhalten, obwohl die im Felsenbein steckende Kugel mit der Sonde durch den Defect im Trommelfell deutlich gefühlt werden konnte. Keine Facialislähmung. Der Eintritt von eitriger Arrosion der Carotis ist in solchen Fällen, wo die Kugel im Felsenbein stecken blieb, zu fürchten, auch kann der Tod durch eitrige Meningitis noch nach Jahren erfolgen. Diese Verletzungen sind stets mit Taubheit des verletzten Ohres, Ohrgeräuschen und Schwindel verbunden. Ist das zweite Ohr gesund, so werden die Stimmgabeltöne vom ganzen Kopfe aus (Fall von Körner im Arch. f. Ohrenheilkde. XVII. S. 195) nur nach dem gesunden Ohre percipirt. Auch bei Streifschüssen, welche nur den äusseren Gehörgang oder den Warzenfortsatz betreffen, kommt es durch die gleichzeitige Erschütterung des Felsenbeins zu Blutergüssen im Labyrinth und dadurch zu absoluter Taubheit[3]).

Häufiger sind indirecte traumatische Verletzungen des Labyrinthes durch mechanische Erschütterungen des Ohres, wie durch Schlag auf das Ohr, bei Kopfverletzungen und durch heftigen Schall. Ein Schlag oder Fall auf den Kopf, namentlich den Hinterkopf, ein Fall aus bedeutender Höhe auf die Füsse, Kniee, oder den Steiss kann ohne Symptome einer gleichzeitigen Schädelbasisfissur eine Lähmung des akustischen Nervenapparates, einseitig oder doppelseitig, zur Folge haben. Die Ursache liegt in Blutaustritten ins Labyrinth oder in Commotion. In Fällen, die nicht wieder heilten, ist bei der Section

[1]) Annales des maladies de l'oreille etc. 1878. T. III. S. 20. (Vergl. Arch. f. Ohrenheilkde. XIV. S. 257.)

[2]) Trautmann, Verletzungen des Ohres in gerichtsärztlicher Beziehung (in Maschka's Handbuch der gerichtlichen Medicin) S. 415.

[3]) Moos, Arch. f. Augen- und Ohrenheilkde. II. S. 119. III. S. 76.

Atrophie der Nervenfasern in der Schnecke und Atrophie des häutigen Labyrinthes (Toynbee) gefunden, auch Ankylose des Stapes (Voltolini, Deutsche Klinik 1859, S. 347. Schwartze, Arch. f. Ohrenheilkde. I. S. 208. 1864). Ob letztere aber als Folgezustand der Erschütterung betrachtet werden darf, wie Toynbee annahm, ist sehr unwahrscheinlich, vielmehr ist anzunehmen, dass solche erst als Folge des chronischen Entzündungsprocesses in der Paukenhöhle, erregt durch den bei der Verletzung stattgefundenen Bluterguss, hinzutritt oder eine rein zufällige Complication darstellt. Die Taubheit ist mitunter beschränkt auf bestimmte Tonreihen. Einen Fall der Art mit Ausfall der hohen Töne beschrieb ich zuerst im Arch. f. Ohrenheilkde. I. S. 136. Der Verletzung kann kurz dauernde Bewusstlosigkeit, Schwindelgefühl und Erbrechen folgen, in allen Fällen aber besteht ein eigenthümliches Gefühl von Benommenheit oder Betäubung im Kopf mit Ohrensausen und Taubheit.

Die nach heftigem Schall (Schuss, Explosion von Gasen, schrillem Locomotivenpfiff, Schreien, Trompetenstoss ins Ohr, Peitschenknall, Kuss auf das Ohr u. dergl.) vorkommenden Hörstörungen (Commotio labyrinthi) sind meist einseitig und zwar auf der Seite, welche der Schallquelle direct resp. näher zugewandt war; nur bei heftigen Explosionen (Dynamit, Mörsern) sind sie auch doppelseitig beobachtet [1]). Sie finden sich häufig bei völlig negativem Befunde im äussern und mittleren Ohre, zuweilen combinirt mit Ruptur des Trommelfells oder Haematotympanum. Schon nach weniger heftigem Schall (Zimmerpistol, Teschin, Kupferhütchen, Schreien in das Ohr) kann, wenn er unerwartet plötzlich das Ohr trifft, ein ähnlicher Effect hervorgerufen werden. Sind wir vorbereitet auf einen stärkeren Schall, so ist die Einwirkung auf den Hörnerven weniger verderblich. Toynbee suchte sich dies zu erklären durch willkürliche Contraction des M. tensor tympani, wodurch nach ihm nicht nur das Trommelfell, sondern auch die Membran des runden Fensters stärker gespannt, also der Schallleitungsapparat der Pauke unbeweglicher gemacht werden sollte, und das Labyrinth vor der heftigen Erschütterung geschützt würde. Ob diese Erklärung richtig ist, will ich dahin gestellt sein lassen, denn der Tensor tympani soll sich auf reflectorischem Wege durch den N. acusticus, ähnlich wie der Sphincter iridis bei intensivem Lichte zusammenziehen. Vielleicht ist willkürlicher Einfluss auf den M. stapedius möglich, durch dessen Contraction ein Herausheben des Steigbügels aus der Fenestra ovalis herbeigeführt wird.

Ausser dem muskulösen Schutzapparate in der Paukenhöhle ist eine Schutzvorrichtung gegen zu ausgiebige Schallschwingungen des Schallzuleitungsapparates nach Hasse gegeben in der Möglichkeit des Entweichens der Perilymphe durch den Aquaeductus cochleae und den Meatus auditorius int. Dadurch kann die Gewalteinwirkung gebrochen werden. „Sollte dieser Schutzapparat nicht ausreichen, so besitzen wir in der Vorhofswasserleitung, dem Ductus endolymphaticus, ebenfalls einen solchen“ [2]).

[1]) Fabricius Hildanus erzählt Cent. II. observ. 5 einen Fall plötzlicher doppelseitiger Taubheit bei einem Greise durch Glockenläuten im Thurm.

[2]) Hasse, Vergleichende Morphologie und Histologie des häutigen Gehörorgans etc. Leipzig, 1873. S. 49.

Auch in chronischer Weise kann durch häufig wiederkehrenden lauten Schall, selbst von mässiger Intensität (bei lange fortgesetztem Schiessen nach der Scheibe oder auf der Jagd), bei Kesselschmieden und ähnlichen geräuschvollen Gewerben in geschlossenen Räumen (Schlosser, Schmiede) Taubheit durch die Commotion des Nervenapparates entstehen. Von den Bewohnern des Nilufers nahe den Wasserfällen wird erzählt, dass sie meist schwerhörig sind und zuletzt ganz taub werden. Passionirte Jäger sind oft auf dem linken Ohre taub, welches beim Schuss dem Knall mehr exponirt ist, besonders bei dem alten Percussionsgewehr. Welcherlei anatomische Veränderungen im Labyrinth hierbei zu Grunde liegen, ist unbekannt. Dass es sich um capilläre Blutextravasate im häutigen Labyrinthe und deren Folgen handele, ist nur Vermuthung.

In niedrigen Graden der einmaligen Commotion des Hörnerven kommt es nur zu temporären Functionsstörungen. Schon aus dem schnellen Verschwinden derselben ist zu schliessen, dass offenbar bei ihnen auch keine gröbere materielle Läsion im Labyrinth zu Stande kommt. Wir müssen annehmen, dass es sich um moleculäre Veränderungen der nervösen Formbestandtheile handele oder dass durch transitorische Lähmung der auf traumatische Einflüsse so reizbaren vasomotorischen Nerven eine passive Hyperämie im Labyrinthe entsteht. Wenn letztere längere Zeit fortdauert, können daraus weitere Gewebsveränderungen oder Krankheitsheerde hervorgehen. Bei den höheren Graden der Commotion kommt es zu multiplen kleinsten Extravasaten, die sich der macroscopischen Beobachtung entziehen können, der Resorption fähig sind, und es zur völligen Restitution des Gehörs kommen lassen nach längerer oder kürzerer Zeit (1—2 Monat) mit Hinterlassung von Pigmentflecken. In den höchsten Graden der Commotion kommt es zu Zerreissungen mit grösseren Blutergüssen in das Labyrinth und Zerstörungen der percipirenden Nervenendigungen mit consecutiven entzündlichen Veränderungen und bleibenden Störungen.

Subjective Symptome: Plötzlich eintretende Taubheit, gewöhnlich einseitig und zwar auf dem Ohr, welches dem Schall oder der sonstigen Ursache der Commotion näher zugewandt war; nur bei heftigen Explosionen oder schweren Contusionen des Schädels doppelseitig. Nur ein einziges Mal habe ich erlebt, dass ein Schlag auf das linke Ohr plötzlich Taubheit auf dem entgegengesetzten Ohr zur Folge hatte. Das anfängliche Brummen im ganzen Kopfe wurde nach kurzer Zeit deutlich im rechten Ohr allein localisirt. Das Geräusch verschwand nach einigen Tagen spontan, die Taubheit blieb für das ganze Leben.

Die Taubheit kann, wie schon oben erwähnt, in Ausnahmsfällen beschränkt bleiben auf gewisse Tonreihen. Es ist dies häufiger constatirt für die höchsten Töne als für tiefe. Vermuthlich aber kommt es viel häufiger vor, als man nach den bisherigen Angaben darüber schliessen möchte, weil die qualitative Hörprüfung meist verabsäumt wird. Mit der plötzlichen Taubheit verbunden ist ein continuirliches lautes Ohrentönen (Klingen, Rollen oder Brummen), eine schmerzhafte Empfindlichkeit gegen Schall (Hyperaesthesia acustica) und das Gefühl,

als wenn das Ohr plötzlich mit Watte verstopft wäre [1]). In vielen Fällen ist anfangs im Gehörgang und in der Umgebung der Ohrmuschel die Sensibilität der Haut vermindert; zuweilen lässt sich dies noch Monate lang nach der Verletzung constatiren. Der Verletzte hat das Gefühl, als läge Filz auf der Haut. Benommenheit des Kopfes, Schwindel und Unsicherheit des Ganges sind in schwereren Fällen anfangs gewöhnlich vorhanden, (nach Moos kann Schwindel bei Bluterguss in das innere Ohr ganz fehlen), auch Uebelkeit und Brechneigung können hinzutreten, Herabsetzung der Perception für Geräusche (Uhr) und Stimmgabeltöne durch die Kopfknochen auf der verletzten Seite. In allen Fällen stärkerer Grade einseitiger Commotion des N. acusticus und bei Labyrinthverletzungen werden Stimmgabeltöne vom Scheitel und den Zähnen nach dem gesunden Ohr allein, oder stärker gehört, als nach dem verletzten Ohr. Bei geringen Graden können die Töne im ganzen Kopf gleich gehört werden, ausnahmsweise auch nach dem verletzten Ohre verstärkt, wenn Complication mit einem Leiden im Schallzuleitungsapparate besteht.

Die Diagnose beruht neben der Anamnese hauptsächlich auf der Aufhebung oder Herabsetzung der Perception der auf verschiedenen Stellen des Kopfes aufgesetzten Stimmgabeln von verschiedener Tonhöhe auf dem verletzten Ohre. Der objective Befund in den der directen Untersuchung zugänglichen Theilen des Ohres ist entweder ein negativer — und trifft das in der grösseren Mehrzahl der Fälle zu — oder es findet sich, wenn die Untersuchung frisch nach der Verletzung stattfindet, neben der Lähmung der Nerven Ruptur des Trommelfells oder Bluterguss in die Paukenhöhle. Betraf die Verletzung ein vorher schon krankes Ohr, so kann der objective Befund ein sehr mannigfaltiger sein. Ein Collapsus des Trommelfells, d. h. ein Einsinken desselben gegen die Labyrinthwand der Paukenhöhle als Folge eines heftigen Schalls (Kanonendonner, Donnerschlag), den Cleland [2]) annahm, und dessen Vorkommen noch Wilde [3]) für nicht unwahrscheinlich hielt, kommt nicht vor. Für die Unterscheidung zwischen einfacher Commotion und Lähmung durch Blutextravasat im Labyrinth giebt es keine sicheren Anhaltspunkte ausser denen, die der Verlauf der Verletzung an die Hand giebt. Die Plötzlichkeit der Hörstörung ist bei beiden Zuständen gleich, bei einfacher Commotion spontane Verminderung derselben, bei Extravasaten die Zunahme in den der Verletzung folgenden Tagen die Regel. Für Extravasat spricht ferner anhaltender Schwindel, Astasie und Taumeln nach der verletzten Seite und die Vernichtung des Gehörs für bestimmte Tonreihen.

Bei doppelseitiger Taubheit nach heftigen Explosionen oder

---

[1]) Brunner, Monatsschr. f. Ohrenheilkde. 1873, S. 41) versucht das Gefühl von Völle und Spannung im Ohr in Verbindung mit dem Klingen zu erklären „durch einen durch Ueberreizung des N. acusticus hevorgerufenen Reflexkrampf des Tensor tympani mit stärkerer Anspannung des Trommelfells". Dieser Erklärung mangelt vor allen Dingen die thatsächliche Grundlage, dass nach solchen frischen Verletzungen das Trommelfell vermehrt concav erscheint. Ausserdem ist doch zu bedenken, dass ein Reflexkrampf nicht Wochen und Monate in continuo fortdauern kann.

[2]) Philosophical transactions. Vol. XII. Part 2, S. 850.

[3]) l. c. Deutsche Uebersetzung, S. 336.

schweren Contusionen des Schädels ist regelmässig zu beobachten, dass der Betroffene mit stierem Blick an den Mienen desjenigen hängt, zu dem er spricht und dass er laut schreiend spricht, weil er den Massstab für seine Stimme verloren hat.

Prognose. Für leichtere Grade der Commotion günstig, für schwerere ungünstig. Die Taubheit verschwindet in leichteren Fällen zuerst, meist schon nach einigen Stunden oder Tagen, das Ohrentönen überdauert dagegen die Taubheit ganz gewöhnlich längere Zeit und verliert sich oft erst nach Wochen oder Monaten, ganz allmälig an Intensität abnehmend und intermittirend. In einem Falle meiner Beobachtung verschwand das continuirliche Geräusch im Ohr erst nach einem Jahre. Gar nicht selten persistirt es aber für das ganze Leben trotz wiedergewonnener Hörkraft des Ohres. In schweren Fällen bleiben Taubheit und Ohrentönen unverändert bestehen, besonders wenn ein vorher krankes Ohr von der Erschütterung betroffen wurde. (Erschwerte Permeabilität der Tuba, Sclerose, unzureichende Schutzwirkung der degenerirten Binnenmuskeln der Paukenhöhle). Das Zustandekommen einer Ruptur des Trommelfells scheint die Heftigkeit der Erschütterung für das Labyrinth in manchen Fällen abzuschwächen und ist insofern als ein günstiges Moment zu betrachten [1]). Die Frage, ob bei einseitiger Taubheit in Folge von Commotion im Laufe der Zeit auch das zweite Ohr sympathisch erkranken könne, muss ich nach meinen Erfahrungen im Gegensatze zu Trautmann l. c. 417 bejahen, indem ich häufig erlebt habe, dass nach Verlauf von Jahren auch eine Erkrankung des zweiten Ohres nachfolgte, für die keine Ursache eruirt werden konnte, und die nach Allem als Nerventaubheit diagnosticirt werden musste.

Therapie. Von einer Prophylaxe kann nur in jenen Fällen die Rede sein, wo die Erschütterung der Nerven durch lauten Schall erfolgt. Schon die psychische Vorbereitung auf die zu erwartende Explosion ermässigt ihren schädlichen Einfluss auf den Gehörnerven. Wahrscheinlich setzen wir unwillkürlich die Binnenmuskeln der Pauke, in welchen wir einen Schutzapparat des Schallzuleitungsapparates besitzen, so in Thätigkeit, dass dadurch der Eindruck auf das Labyrinth abgeschwächt wird. Nur so ist es zu erklären, warum mitunter ein relativ schwacher Schall, der unser Ohr unvorbereitet trifft, viel schwerere Folgen hat, als eine heftige Explosion, auf die wir vorbereitet sind. Als Schutzmittel des Hörnerven gegen die Wirkungen heftiger Lufterschütterung ist ausser dem Verstopfen des Gehörgangs und dem Hinaufziehen der Schulter gegen das am meisten gefährdete Ohr besonders empfehlenswerth der Valsalva'sche Versuch.

Die leichteren Fälle von Erschütterung des Hörnerven erfordern keine besondere Therapie, weil ihre Folgen, wie bei der Prognose bereits gesagt wurde, spontan nach einigen Stunden oder Tagen verschwinden. Dies gilt sowohl für die durch Luftdruck, als auch die durch Schlag oder Fall auf den Kopf entstandenen Fälle. Bleibt diese Spontanheilung aus, so ist bei schwereren Fällen möglichst bald nach der Verletzung, die Application des Heurteloup'schen künstlichen Blutegels auf den Warzenfortsatz empfehlenswerth. Häufig habe ich

[1]) Politzer, Lehrb. I. S. 265.

erlebt, dass unmittelbar danach oder doch nach einigen Stunden oder Tagen die Symptome sich besserten und ganz verschwanden. Die Erklärung dieser Wirkung ist nicht in der Blutentziehung zu suchen, sondern wahrscheinlich in dem durch die Application veranlassten Hautreiz, durch welchen ein Contractionsimpuls für die gelähmten Gefässnerven gegeben wird. Bleibt diese günstige Wirkung des Heurteloup'schen Blutegels aus, so ist bei Fernhaltung aller stärkeren Reize des Hörnerven, bei antiphlogistischer Diät und Abführungen einige Tage abzuwarten. Tritt spontan keine fortschreitende Besserung ein, so sind mit Rücksicht auf die traumatische Ursache der Lähmung der Gefässnerven im innern Ohr subcutane Injectionen von Strychninum nitricum eines Versuches werth, von denen ich gerade in diesen Fällen der Nerventaubheit, und vorzugsweise bei dieser Indication, oft Nutzen gesehen habe. Man injicirt täglich 0,002—0,006 pro dosi Strychninum nitricum in die Nacken- oder Schläfengegend. (R. Strychnini nitrici 0,05 Aq. dest. 5,0. D. S. 1 Spritze = 0,01, also ½ Spritze = 0,005). Schon nach fünfmaliger, öfter nach achtmaliger Injection habe ich diesen Strychnininjectionen völlige Heilung folgen sehen, wo vorher der Zustand wochenlang stabil geblieben war. Die Wahrscheinlichkeit des Erfolges ist aber nur dann vorhanden, wenn der Fall noch frisch ist, d. h. wenn Taubheit und subjective Geräusche nicht länger als sechs Wochen bestanden. Zwei Fälle, nach Commotion durch Schlag aufs Ohr, wo ich nach zehn, resp. zwölf Wochen durch subcutane Strychnininjectionen noch Heilung folgen sah, nachdem andere Kurversuche mit Luftduschen und Electricität fehlgeschlagen waren, dürften zu den seltensten Ausnahmefällen zu rechnen sein. Länger als 8 bis 14 Tage die Injection fortzusetzen dürfte zwecklos sein, falls sich innerhalb dieser Zeit gar keine Besserung ergiebt. Ist Besserung zweifellos erkennbar, so kann die Injection länger fortgesetzt werden, bis keine Zunahme der Hörweite mehr erfolgt. Eine Erklärung dieser zweifellos günstigen Erfolge der Strychnininjection bei Anaesthesia n. acustici e commotione, wobei der Gefässtonus herabgesetzt ist, wäre gegeben durch die von S. Mayer gefundene Thatsache, dass Strychnin eine sehr intensive Reizung des vasomotorischen Centrums im Gehirn und Contraction der kleinsten Arterien bewirkt.

Veraltete Fälle schwererer Commotion sind nach meiner Erfahrung unheilbar. Möglicherweise könnte für solche Fälle ein vorsichtiger Versuch mit der galvanischen Reizung des Sympathicus nutzbringend sein. Doch fehlt es an zuverlässigen bestätigenden Beobachtungen darüber. Politzer[1]) versichert in einigen Fällen von Commotion des Labyrinthes nach galvanischer Reizung des Ohres selbst eine Zunahme der Hörweite und eine Verminderung der subjectiven Geräusche beobachtet zu haben. Es fehlt aber die Angabe, ob dies veraltete Fälle betraf. Bei frischen Fällen wird der erstrebte Erfolg auch bei galvanischer Reizung des Ohres nicht fehlen. Wo ich solche in veralteten Fällen selbst versuchte oder versuchen liess, blieb der günstige Erfolg regelmässig aus. In einem Falle, bei dem ich Anfangs Strychnininjectionen ohne Erfolg versucht hatte, trat sogar insofern eine Verschlimmerung nach längerer (vierwöchentlicher) Gal-

[1]) Wien. med. Wochenschr. 1872. Nr. 35, 36.

vanisation des Ohres auf, als sich das anfangs auf das verletzte linke Ohr beschränkte Geräusch auch noch nach der rechten Kopfseite hinzog und Anfälle von täglichem Kopfschmerz hinzugesellten, die den Abbruch der Behandlung nöthig machten.

Ist nach Fall oder Schlag auf den Kopf die Diagnose auf ein Blutextravasat im Labyrinthe zu stellen, so sind anfangs wiederholte Heurteloups indicirt, danach längerer Gebrauch von Jodkalium. Partielle Wiederkehr des Gehörs und Verschwinden der Geräusche sind danach öfters zu constatiren.

§ 69. Circulationsstörungen und Entzündungen des Labyrinthes.

Ob und in wie weit Störungen der Circulation im häutigen Labyrinth, welches in Bezug auf seine Ernährung den übrigen Abschnitten des Gehörorganes gegenüber durchaus selbständig dasteht und sich unter gleicher Ernährungszufuhr mit dem Gehirn befindet, indem es seine Arterie, die A. auditiva interna, aus dem Gebiete der Subclavia bekommt, für sich allein erhebliche Hörstörungen und welcher Art herbeiführen, ist nicht sichergestellt. In hohem Grade wahrscheinlich ist aber, dass dieselben Ursache quälender subjectiver Gehörempfindungen sein können, und zwar ebensowohl die Anämie als die Hyperämie des Labyrinthes.

Die Anämie im Labyrinthe, deren anatomischer Nachweis bei blosser macroscopischer Untersuchung sehr schwierig sein dürfte, ist bei allgemeiner Anämie nach starken Blutverlusten (Metrorrhagien bei Entbindungen, besonders nach Abortus [1]), Epistaxis, Blutungen in den Intestinaltractus) und in der Reconvalescenz nach schweren erschöpfenden acuten Krankheiten (Typhus), aber auch bei chlorotischen Zuständen und progressiver perniciöser Anämie als Ursache von Functionsstörungen (starkes Ohrensausen, Schwerhörigkeit, Schwindel, Brechneigung) angenommen, bei Abwesenheit anderer pathologischer Alterationen in den Gehörorganen. Es bleibt vorläufig zweifelhaft, ob diese nicht mit demselben Recht auf Alteration der intracraniellen Circulation resp. auf die unvollkommene centrale Perceptionsfähigkeit zu beziehen sind. Man versucht sich die Sache dadurch zu erklären, dass durch den fehlenden Nervenreiz des Blutes die Innervation und Ernährung in den nervösen Endapparaten alterirt wird. Bei acuter Anämie nach starken Blutverlusten muss neben der mechanischen Alteration der Circulation im Schädel auch eine plötzliche Herabsetzung des intralabyrinthären Druckes veranlasst werden, wodurch das Ohrensausen erklärt werden könnte. Ob sich in Folge lange anhaltender Anämie secundäre Veränderungen im acustischen Nervenapparat und im Hörnervenstamm (Atrophie) entwickeln, ist unbekannt. Die häufige Unheilbarkeit der mit chronischer allgemeiner Anämie verbundenen Fälle nervöser Hörstörungen, für die der Nachweis anderer ätiologischer

[1]) Es liegen Beobachtungen vor, wonach sich die plötzlich nach dem Abortus eingetretene ambilaterale Nerventaubheit in der folgenden Schwangerschaft ganz verlor, um dann bei jeder wiederkehrenden Entbindung resp. Fehlgeburt wieder aufzutreten. (Morland, Arch. f. Ohrenheilkde. V. S. 313).

oder anatomischer Ursachen unmöglich ist, macht diese Annahme einigermassen wahrscheinlich.

Zweifellos ist arterielle Labyrinthanämie die nächste Folge von Verengerung (Atherom, Endarteritis chronica) und Embolie der A. auditiva interna, resp. der A. basilaris, welche letztere in einem Falle als Ursache plötzlicher Taubheit von Friedreich durch die Section nachgewiesen wurde, auch von Aneurysma der A. basilaris und carotis. Im weiteren Verlauf kommt es zu venöser Stauung, seröser Exsudation und Blutaustritt, wodurch die Lähmung des acustischen Endapparates bleibend wird.

Unter den Symptomen anämischer Hörstörungen sind bemerkenswerth die temporäre Besserung bei und nach horizontaler Lage, Schlaf und Weingenuss. Abercrombie (Krankheiten des Gehirns und Rückenmarks, Uebersetzung, Bonn 1821, S. 143) führt einen Fall an, wo bei aufrechtem Sitzen Taubheit bestand, dagegen gutes Gehör, wenn der Patient lag oder sich vornüber bückte, so dass sich das Gesicht röthete. Eine ähnliche Beobachtung findet sich bei Itard. Seitdem wir wissen, dass bei serösen Exsudaten in der Paukenhöhle oder auch bei Cerumenpfröpfen häufig ein ähnlicher Einfluss der Kopflage auf den Grad des Hörens zu constatiren ist, ist die Erklärung durch die Anämie nicht mehr die einzig mögliche für diesen Wechsel der Erscheinungen.

Die klinische Diagnose der Embolie der Auditiva interna oder des Verschlusses derselben durch Endarteritis chronica, die nur im höheren Alter vorzukommen scheint, wird gestützt durch den Nachweis eines Klappenfehlers resp. Atheroms an den Kopfgefässen.

Die Prognose ist bei der acuten Form nach Blutverlusten günstig; bei der chronischen ist ein sehr protrahirter Verlauf Regel, häufig progressive Hörverschlechterung.

Therapie. Tonisirende Behandlung. Innerlich Eisenmittel, auch mit Chinin verbunden. Für acute Fälle sind Priessnitz'sche Umschläge im Genick zu versuchen, um ein schnelleres Zuströmen des arteriellen Blutes zum Kopfe zu erzielen. Für chronische Fälle Milchkuren, Gebirgsluft, Eisenbäder (Pyrmont, Schwalbach). Jede locale Behandlung des Ohres ist contraindicirt, Seebäder sind gewöhnlich schädlich.

Die Hyperämie im Labyrinthe, die sich in den verschiedensten Graden von feiner netzartiger Injection bis zu diffuser dunkler Röthe auf einzelne Abschnitte (Vorhof, Schnecke) beschränkt oder in allen Theilen gleichmässig vorfindet, wird selten isolirt, meist mit gleichzeitigen intracraniellen Hyperämien angetroffen. Es kann sich um active (arterielle) Hyperämie im Gebiete der A. auditiva interna oder passive (Stauungs-) Hyperämie in der Vena auditiva interna) handeln. Das doppelseitige Vorkommen überwiegt. Als die häufigsten Ursachen sind bekannt einige fieberhafte Allgemeinerkrankungen (Typhus, Scharlach, Puerperalfieber, Pneumonie, Meningitis, acute Tuberculose), Herzfehler, Lungenemphysem, Druck auf die Halsvenen bei Geschwülsten (Struma, Lymphdrüsen-Tumoren), Tumoren an der Schädelbasis, welche den Abfluss des Venenblutes aus dem Labyrinth in die Hirnsinus hemmen, chronische Obstipation, Hemmung gewohnter Blutflüsse (Hämorrhoidalblutung), Unterdrückung habitueller Secretionen, beson-

ders von Fussschweissen, Intoxication mit Kohlenoxydgas, Chinin und Salicylsäure, Alcohol, Tabak, Excesse in venere, vasomotorische Innervationsstörungen in Folge von Schlaflosigkeit, geistiger Ueberanstrengung etc.

Ueber die Häufigkeit des Vorkommens von Labyrinthhyperämie neben acuten entzündlichen Affectionen der Paukenhöhle sind die Angaben widersprechend[1]). Während Hinton dieselben sehr häufig gefunden haben will (l. c. allein 41 mal), habe ich sie selbst neben den hochgradigsten acuten Entzündungen der Paukenhöhle nur ausnahmsweise angetroffen (z. B. in Typhusleichen). Von Itard wurde die Congestion im innern Ohr als eine der häufigsten Ursachen von Schwerhörigkeit überhaupt, speciell im Alter von 30—40 Jahren betrachtet. Dies muss auf Grund der seitdem gesammelten pathologisch-anatomischen Thatsachen als sicher unrichtig bezeichnet werden.

Symptome: Ohrensausen (pulsirend bei arterieller Hyperämie, continuirlich bei Stauungshyperämie), Schwindelanfälle mit Nausea, acustische Hyperästhesie, Eingenommenheit des Kopfes mit psychischen Depressionserscheinungen, Kopfschmerz. Die Hörschärfe wechselt und kann längere Zeit annähernd normal bleiben. Wie gross die Hörschwäche durch einfache Hyperämie allein werden kann, ist unbekannt. Jedenfalls ist völlige Taubheit niemals allein durch Labyrinthhyperämie zu erklären. Alle subjectiven Symptome verschlimmern sich in der Wärme, bei horizontaler Lage im Bette, nach Spirituosen. Objectiv ist gewöhnlich, aber nicht constant, neben auffallender Gesichtsröthe Hyperämie der Ohrmuschel, des knöchernen Gehörgangs und chronische Hyperämie der Hammergefässe am Trommelfell vorhanden. Die Luftdusche ergiebt normales Auscultationsgeräusch, verschlimmert aber vorübergehend das subjective Geräusch und vermindert das Gehör. Bestehen ausser den oben genannten subjectiven Symptomen Reizungserscheinungen von Seiten des Opticus (Flimmern vor den Augen, Funkensehen), Schlaflosigkeit, vorzüglich aber motorische oder sensible Störungen auch nur passagerer Natur, die häufig nur eine einzelne Muskelgruppe, eine einzelne Extremität betreffen können, oder Störungen der psychischen Function, so handelt es sich nicht mehr um ein Labyrinthleiden, sondern um eine Gehirnaffection (Hyperämie, Oedem oder tiefere Erkrankungen).

Die Therapie muss zunächst eine causale sein mit specieller Berücksichtigung der oben erwähnten Aetiologie. Ein genaueres Eingehen darauf erscheint an dieser Stelle überflüssig. Ist keine Ursache zu ergründen, oder ist die causale Therapie ohne Erfolg geblieben, so ist Nutzen zu erwarten von der methodischen Application des künstlichen Blutegels von Heurteloup am Warzenfortsatz bei Fernhaltung von Allem, was Congestion zum Labyrinth und Gehirn verursachen kann, und bei Vermeidung lauten Geräusches. Der günstige Einfluss tritt in solchen Fällen hervor, wo das Aussehen des Kranken durchaus nicht für Hyperämie zu sprechen scheint. Bekanntlich liegt ein

[1]) Politzer (Arch. f. Ohrenheilkde. XI, S. 237) glaubt sich an Durchschnittspräparaten durch das Promontorium von einem directen Gefässzusammenhange zwischen Paukenhöhle und Labyrinth bestimmt überzeugt zu haben. Anderweitige Bestätigung dieser Thatsache, soweit sie einen andern Zusammenhang der Gefässgebiete als durch capillare Wege betrifft, fehlt vorläufig.

Hauptvortheil des künstlichen Blutegels vor dem natürlichen darin, dass es mit ihm gelingt, in kürzerer Zeit eine grössere Blutmenge zu entziehen, besonders auf die Depletion der tieferen Gefässe unter der Haut hinzuwirken, und gleichzeitig eine revulsive Wirkung hervorzubringen. Bei der Application auf den Warzenfortsatz vermindert man momentan direct die Füllung der Sinus der Dura mater, zunächst des Sinus transversus, mittelst der Emissaria Santorini. Sehr wesentlich für den Effect ist allerdings der virtuose Gebrauch des Instrumentes. Zuweilen stellt sich eine bedeutende Nerven- und Gefässaufregung danach ein. Es entstehen bei erregbaren Kranken starke Kopfschmerzen und andere Symptome (Verstärkung der subjectiven Geräusche, Schwindelzufälle mit Brechneigung), die unzweifelhaft machen, dass der unmittelbare Effect eine Zunahme der örtlichen Congestion bedingt. Erst später folgt die Gefässcontraction. Als allgemeine Regel gilt deshalb, den künstlichen Blutegel stets nur Abends vor dem Schlafengehen appliciren und den folgenden Tag absolute Ruhe im Zimmer einhalten zu lassen. Die Menge des zu entziehenden Blutes richtet sich nach der Constitution und schwankt zwischen 30 und 120 Gramm. Nach meiner Erfahrung ist kein günstiger Erfolg mehr zu hoffen, wenn ein solcher nicht schon nach den ersten 3—4 Applicationen, die in Zwischenräumen von 4—8 Tagen vorgenommen werden, bemerkbar wird. Ist die circulatorische Erregbarkeit eine zu grosse, so ist statt der Heurteloups der Gebrauch von Schröpfköpfen im Nacken, das Ansetzen von Blutegeln an das Septum narium [1]), oder an den After bei fortgebliebenen Hämorrhoidalblutungen zu empfehlen. Ist die Blutentziehung ohne dauernden Erfolg geblieben, so ist die Diaphorese anzurathen, die aber nicht durch den Gebrauch römischer Bäder bewirkt werden darf, welche entschiedene Verschlimmerung aller Erscheinungen von Seiten des Ohres hervorrufen. Die Verwendung des Infusum fol. Jaborandi resp. der subcutanen Injectionen von Pilocarpinum muriaticum, wodurch mit grosser Sicherheit eine sehr profuse Diaphorese und Salivation erzielt werden kann, erfordert Vorsicht und Ueberwachung der Kranken, weil dabei collapsartige Zustände vorkommen. Die allgemein gebräuchlichen Ableitungen vom Kopf durch einfache oder geschärfte Fuss- und Handbäder, Sitzbäder, hydropathische Einwicklungen der Füsse, Abführkuren durch Decoctum Frangulae mit Natr. sulfuricum, drastische Pillen (aus Colocynthis praep., Resina Scammonii, Gummi gutti etc.) oder Mineralwässer haben ihre ganz speciellen Indicationen, die sich bei Berücksichtigung der Aetiologie von selbst ergeben. Auch die Beförderung der Diurese durch salinische Diuretica ist für einzelne, sehr protrahirte Fälle zu empfehlen, wenn Blutentziehungen und Abführmittel ohne bleibenden Erfolg in Anwendung gekommen sind. Zu weiteren Versuchen bei sehr hartnäckigen, passiven Hyperämien dürfte sich die Hämospasie nach Junod empfehlen. Günstige Erfolge davon bei sehr inveterirten Fällen sind bereits berichtet von Bonnard (1840 de l'hémospasie, s. Schmidt's Jahrbücher 1841, S. 269).

Hautreize in der Umgebung des Ohres werden oft verordnet, ut

[1]) Gestützt auf die Erfahrung von Itard (l. c. Theil II, S. 356), dass Naturheilung durch Nasenbluten eintrat.

aliquid fiat, haben aber kaum irgend welchen Einfluss auf die Füllung der Gefässe im Labyrinth. Kalte Umschläge oder kalte Dusche auf den Kopf sind nachtheilig für das Ohr, ebenso sind Kaltwasserkuren zu widerrathen, dagegen kalte Abreibungen des Körpers ein kräftiges und oft nützliches Revulsivum.

Ist die Labyrinthcongestion mit Hirnhyperämie verbunden, so nützt Bromkalium (Abends vor dem Schlafengehen ein Theelöffel voll in Zuckerwasser zu nehmen) zuweilen gegen qualvolles Ohrensausen und Schlaflosigkeit. Bei schlaffen Constitutionen mit passiven Congestionen zu Ohr und Kopf sah ich Nutzen von Pillen aus Extr. ferr. pomati mit Extr. Rhei; bei den Kopf- und Ohrcongestionen von Frauen in den klimakterischen Jahren ist das Elixir proprietatis Paracelsi (zweimal täglich einen halben Theelöffel wochenlang gegeben) ein bewährtes Mittel. Ob Secale cornutum (Infus. secal. corn. 5,0:150, oder Tinct. secal. cornut. gtt. 10—30) bei sehr lange fortgesetztem Gebrauch, durch Monate hindurch, durch Anregung der Contraction der kleinen Gefässe bei fluxionären Hyperämien des Labyrinthes nützen kann, ist weiter zu versuchen. Kurze Zeit gegeben nützt es nichts. Bei subcutanen Injectionen von Ergotin habe ich sehr üble Erfahrungen gemacht, weil die Stichstellen zu Abscedirungen führten, die einen sehr protrahirten Verlauf nahmen und den Patienten wochenlange Qualen bereiteten. Das von England aus als Specificum gegen Ohrensausen in Folge von Labyrinthhyperämie empfohlene Acidum hydrobromicum hat sich nicht bewährt. Electrische Kuren nützen nie, schaden häufig durch Verschlimmerung des Ohrensausens.

Labyrinthblutungen kommen primär vor als selbständige Erkrankungen und secundär in Begleitung entzündlicher Processe. Ecchymosen in dem häutigen Labyrinth finden sich neben Hyperämien desselben bei Typhus, Variola, acuter Tuberculose. Grössere Blutextravasate in die Labyrinthhöhle und das häutige Labyrinth entstehen ausser bei Caries des Felsenbeins und Kopfverletzungen mit und ohne Fractur der Schädelbasis (s. § 72) spontan bei Herz- und Nierenaffectionen, bei Atherom der Arterien, bei Typhus, Scharlach und Masern, nach Toynbee auch bei Mumps und Arthritis. Auch manche Fälle plötzlicher Nerventaubheit bei Keuchhusten, nach heftigem Erbrechen und Niesen mögen durch Blutaustritte im Labyrinth zu Stande kommen, doch fehlt bisher für solche Fälle die anatomische Bestätigung. Dunkelfarbige Pigmentirung an den häutigen Labyrinthgebilden darf nur in extremen Fällen als pathologisch angesehen werden, oder wo ihre Entstehung aus Blut unzweifelhaft ist. Beispiele dafür sind Fälle von Moos [1]), der bei hämorrhagischer Pachymeningitis neben anderen feineren Texturveränderungen des häutigen Labyrinthes daselbst microscopische Blutaustritte und Umwandlungen des Blutes in Pigment fand, und der für die Genese absoluter Taubheit nach Meningitis im Kindesalter äusserst wichtige Fall von Lucae von hämorrhagischer Entzündung im Labyrinthe, bei der es ungewiss bleibt, ob die Blutung oder die Enzündung vorausging. Für kleinere Blutaustritte ist die Möglichkeit der Resorption unter Hinterlassung

[1]) Histologische Veränderungen des Labyrinths bei der hämorrhagischen Pachymeningitis. Zeitschr. f. Ohrenheilkde. IX. S. 97.

von Pigmentablagerungen wahrscheinlich. Grössere Blutergüsse zertrümmern die nervösen Endapparate und führen zu degenerativen und atrophischen Veränderungen an denselben, können aber bei Complication mit Fractur der Schädelbasis auch ohne gleichzeitige Verletzung der Paukenhöhle eitrig zerfallen und noch sehr spät durch Fortleitung der Eiterung durch den innern Gehörgang zur Schädelbasis zum Tode führen. (In einem von Politzer, Archiv f. Ohrenheilkunde II. S. 88 mitgeheilten Falle 7 Wochen nach der Verletzung.)

In dem berühmt gewordenen Menière'schen Falle bleibt zweifelhaft, ob es sich um eine primäre Labyrinthblutung gehandelt hat oder um einen entzündlichen Process.

Symptome sind plötzlich entstehende hochgradige Schwerhörigkeit oder völlige Taubheit mit Ohrensausen, Schwindel und Nausea bis zum Erbrechen, Astasie mit taumelndem Gang bei negativem Resultate der Otoscopie und Auscultation des Mittelohrs, und bei Abwesenheit anderer Symptome einer intracraniellen Erkrankung. Bei einseitiger Erkrankung werden Stimmgabeltöne vom Scheitel constant nur mit dem gesunden Ohr, bei doppelseitiger Erkrankung überhaupt kaum oder gar nicht wahrgenommen. Der Grad der Hörstörung hängt nicht allein von der Localität und Ausdehnung der Blutung ab. Auch in Fällen, wo sich die Blutung auf die Halbzirkelkanäle und den Vorhof beschränkte, kann es zu totaler Taubheit kommen durch die plötzliche Erhöhung des hydrostatischen Druckes und consecutive Lähmung der Endausbreitung des Acusticus in allen Theilen des Labyrinths (Lucae l. c. S. 558). Für die Annahme, dass durch circumscripte Extravasate im Cortischen Organ partielle Tontaubheit herbeigeführt werde, fehlt es vorläufig an anatomischen Beweisen. Dass auch durch zahlreiche capilläre Blutextravasate ein hoher Grad von Hörstörung veranlasst werden kann, scheint aus nachfolgender Beobachtung wahrscheinlich:

Eine dreiundzwanzigjährige Wirthschafterin von anämischem Aussehen kam Mitte Mai 1879 in die Klinik mit der Klage über plötzlich entstandene und schnell zunehmende Schwerhörigkeit, die vor 3 Tagen mit Ohrensausen gleichzeitig auf beiden Ohren begonnen haben sollte. Seit 2 Tagen häufige Schwindelanfälle mit Erbrechen. Die Anamnese ergab als Ursache der Anämie, dass die Person vor 3 Wochen entbunden war. Die Schwerhörigkeit, auf beiden Seiten gleich, war so erheblich, dass laut Gesprochenes nur in der unmittelbaren Nähe der Ohren verstanden wurde. Uhr wurde weder vom Ohr noch vom Schädel gehört; Stimmgabeltöne vom Scheitel sehr undeutlich. Da die Untersuchung der Ohren typisch normale Trommelfelle und normales Geräusch bei der Auscultation des Mittelohrs ergab, und die Anamnese auf ein Labyrinthleiden hinwies, wurde der Urin untersucht und Albuminurie constatirt. Oedeme an den Beinen waren nicht vorhanden. Mit Rücksicht auf die Doppelseitigkeit der Hörstörung wurde an die Möglichkeit von Compressionslähmung der Acusticusstämme durch Oedem der Hirnhäute gedacht. Ord. Ferrum. Patientin blieb aus, weil sie bald darauf fieberhaft erkrankte. Wegen Peritonitis wurde sie in die medicinische Klinik aufgenommen, wo sie am 10. Juni starb. Die Taubheit bestand bis zum Tode.

In den letzten Lebenstagen war linkseitige Otorrhoe mit Perforation des Trommelfells eingetreten. Die Section am 11. Juni zeigt die Dura mater verdickt, Pia sehr blass und ödematös. In den Hirnsinus frische Coagula. Die Hirnsubstanz sehr anämisch und ödematös. Arterien an der Basis eng. Eitrige Peritonitis, Pericarditis und Pleuritis. Thalergrosse Perforation der Portio pylorica des Magens von aussen nach innen. Perforirende Geschwüre im Jejunum, Colon ascendens und descendens. Thrombose der rechten V. cruralis mit Oedem des

Beines. Nieren äusserst schlaff, leicht lösliche Kapsel, sehr anämisches Parenchym. In der Corticalis ziemlich zahlreiche opake, etwas prominente Streifen. Beide Ureteren etwas erweitert. In Nierenbecken und Kelchen mässige Menge trüben Secrets. Schleimhaut der Harnblase geschwollen, mit einzelnen, schwarz-grünen Flecken. Die linke Parotis erheblich vergrössert, auf der Schnittfläche roth mit einzelnen kleinen Eiterheerden. Die linke Paukenhöhle enthält Eiter bei durchaus blasser Schleimhaut. Das linke Trommelfell perforirt. Die rechte Paukenhöhle normal; das häutige Ohrlabyrinth zeigte beiderseits zahlreiche punktförmige Blutextravasate (Hämoglobin) und zwar ziemlich gleichmässig verbreitet in allen Theilen desselben.

Da die linkseitige Paukeneiterung nur als terminale pyämische Erscheinung, ebenso wie die Parotitis zu betrachten ist, so ist die Ursache der doppelseitigen Hörstörungen entweder das Oedem der Hirnhäute und des Gehirns oder der capilläre Blutaustritt in den Labyrinthen. Der schnelle Eintritt der Hörstörungen und die Combination mit Schwindelanfällen und Erbrechen scheinen mit grösserer Wahrscheinlichkeit auf die letztere Ursache hinzuweisen. Die Veranlassung des Blutaustritts ist in der Albuminurie zu vermuthen.

Schwindelanfälle können bei Labyrinthblutungen ganz fehlen, wie mehrere Beobachtungen von Moos und Lucae gelehrt haben. Von welchen Verhältnissen dies abhängt, ist nicht bekannt, vielleicht von aufgehobener Communication zwischen Labyrinthflüssigkeit und Liquor cerebro-spinalis. Auch wäre es nach Politzer denkbar, dass solche nur dann hervortreten, wenn das Extravasat einen directen Reiz auf die Vorhofs- und Ampullarnerven ausübt.

Die Prognose ist in frischen Fällen nicht immer absolut ungünstig, wenn noch ein Rest von Hörvermögen vorhanden ist. Mit der allmäligen Resorption des Extravasats kann sich das Gehör, wenn der akustische Endapparat nur comprimirt und nicht zertrümmert war, wieder erheblich bessern, der Schwindel ganz verschwinden, das subjective Ohrgeräusch an Intensität nachlassen und in Zeit von einigen Monaten sogar ganz aufhören. Dieser günstige Verlauf gehört zu den Ausnahmen. Die Regel ist die, dass die Taubheit bleibt, auch wenn sich alle übrigen Symptome nach einigen Monaten verloren haben. Recidive sind zu erwarten, wenn Erkrankungen des Circulationsapparates zu Grunde liegen. Bei veralteten Fällen ist Alles vergebens. Von besonderem Interesse war mir der Fall eines dreiundvierzigjährigen Mannes mit Atherom der Kopfarterien, der neben doppelseitiger Sclerose der Paukenhöhle auf dem besseren, linken Ohre unter den Symptomen einer Labyrinthblutung plötzlich völlig taub für die Sprache wurde, so dass er selbst beim Gebrauche des Hörschlauches ausser Stande war, Vokale zu unterscheiden, dabei aber noch die durch Resonatoren verstärkten Stimmgabeltöne unterschied. Alle Symptome gingen nach etwa 14 Tagen vollständig zurück. Dies wiederholte sich innerhalb 2 Jahren zehnmal ganz in derselben Weise. Jedesmal verstrich bis zur Restitution des Gehörs die gleiche Zeit, ohne dass die Therapie von irgend einem Einfluss auf die Schnelligkeit der Rückbildung war. Die Annahme, dass es sich um Blutextravasate handelte, gewann durch das gleichzeitige Auftreten von Glaskörper- und Netzhautblutungen mit plötzlicher Erblindung des rechten Auges sehr an Wahrscheinlichkeit.

Die Therapie ist im Wesentlichen übereinstimmend mit der für die Labyrinthhyperämie angegebenen. Am wichtigsten ist Ruhe und Verhüten von Kopfcongestionen. Das Hauptmittel ist die Application des Heurteloup'schen Blutegels. Nach derselben tritt häufig

sofort ein vorübergehender oder bleibender Nachlass des Schwindelgefühls und des Sausens ein, während meist kein sofortiger und augenfälliger Nutzen für das Gehör hervortritt. Mitunter schwindet die Erleichterung danach nach einigen Tagen oder Wochen, zuweilen bleibt sie Jahre hindurch. In einem Falle, wo mir Aufhören des Ohrensausens nach wiederholter Application des Heurteloup'schen Blutegels berichtet und lange Zeit controllirt war, starb der Patient einige Jahre später, wie die Section ergab, an Aneurysma aortae mit Herzdilatation. Ausser den localen Blutentziehungen versucht man die Resorption des Blutextravasates zu befördern durch Abführmittel, Elixir Acidum Halleri, u. s. w. Das viel gebräuchliche Jodkalium nutzt zu diesem Zwecke nur wenig, und wo durch galvanische Reizung des Ohres in veralteten Fällen eine Besserung der Ohrgeräusche oder der Taubheit erzielt worden sein soll, wovon ich selbst nie ein Beispiel gesehen habe, hat es sich schwerlich um Blutextravasate gehandelt.

Um Recidive der Blutungen zu verhüten, ist ein passendes Regimen erforderlich; auch der zeitweise Gebrauch der Digitalis kann indicirt sein.

Labyrinthentzündung.

Das Vorkommen einer selbständigen und primären, nicht traumatischen acuten Entzündung des häutigen Labyrinthes ist anatomisch bisher nicht mit Sicherheit erwiesen. Der viel citirte Menière'sche Fall („exsudation sanguine" in Halbzirkelkanälen und Vorhof) ist wegen fehlender microscopischer Untersuchung durchaus zweifelhaft. Auch für den folgenden von mir beobachteten und für das Vorkommen einer primären acuten eitrigen Entzündung des Labyrinthes als beweisend erachteten Fall[1]) muss ich den von v. Tröltsch (Lehrbuch, 7. Auflage, S. 584 Anmerkung) gemachten Einwand als berechtigt anerkennen, dass die eitrige Meningitis das primäre Leiden gewesen sein kann und die Eiterung im Labyrinth erst secundär entstanden ist. Freilich bleibt immerhin sehr auffallend und von dem bisher Bekannten abweichend, dass sich Eiter im Labyrinth fand, ohne gleichzeitige Eiterung in der Paukenhöhle, und dass es unmöglich war, anatomisch die Uebertragung des entzündlichen Vorganges vom Schädel in der Richtung nach dem Gehörorgan nachzuweisen.

Zweiunddreissigjährige Frau von schwächlicher Constitution hatte wegen constitutioneller Syphilis abortirt und eine Schmierkur durchgemacht, blieb danach anämisch. Klagt einige Wochen über rechtseitigen Kopfschmerz, dann Ohrschmerz, Schwindel, schwankenden Gang, heftige Ohrgeräusche, häufiges Erbrechen. Objectiv Hyperämie des rechten Trommelfells. Wegen Zunahme des Ohrschmerzes Paracentese ohne Entleerung von Eiter. Besserung für einige Tage. Dann unter Zunahme der Kopfschmerzen und schneller Temperatursteigerung bis auf 40,5 die gewöhnlichen Symptome der acuten Meningitis purulenta.

Sectionsbefund: Diffuse Meningitis purulenta an der Basis und Convexität. Keine Caries am Schläfenbein, kein Eiterbelag an den Nervenstämmen im Porus acusticus internus. Trommelfell nicht perforirt (Punctionsstelle verheilt), in der Schleimhautplatte wenig verdickt. Paukenhöhle ohne Eiter, von normalem Aussehen. Im Labyrinth, (Schnecke, Vorhof und Halbzirkelkanäle) serös-eitrige Flüssigkeit von milchigem Aussehen, die microscopisch nur stark verfettete Eiterzellen zeigt. Starke Füllung und Schlängelung der Gefässe in den Halbzirkel-

[1]) Arch. f. Ohrenheilkde. XIII. S. 107.

kanälen, noch stärkere in den Ampullen. Hier auch an einigen Stellen kleine Extravasate. Utriculus und Sacculus stark geschwollen, blutig roth und eitrig infiltrirt. Der Weg des Ueberganges der Labyrintheiterung auf die Schädelhöhle nicht nachweisbar, jedenfalls nicht längs des N. acusticus im Porus acusticus internus. Ausser einer mässigen Vergrösserung der Milz waren alle übrigen Brust- und Unterleibsorgane ohne besondere Veränderung, die zu der lethalen Krankheit in Beziehung gesetzt werden könnte.

v. Tröltsch ist l. c. der Ansicht, dass der Ausgang des Processes von einer eitrigen Labyrinthentzündung erst dann wahrscheinlich wäre, wenn die Erkrankung mit plötzlich hereinbrechender Gehörlosigkeit begonnen hätte. Dagegen ist einzuwenden, dass die der Eiterung voraufgehende congestive Hyperämie im Labyrinthe wohl zur Erklärung der anfänglich bestehenden Ohrsymptome hinreichte, und dass erst mit der Exsudation und Eiterbildung im Labyrinthe der völlige Gehörverlust eintrat. Die Hyperämie könnte freilich auch eine Folge der vorher schon begonnenen Meningitis gewesen sein. Die milchige Beschaffenheit des Eiters (fettige Degeneration der Eiterzellen und Zellendetritus) spricht aber eher für meine ursprüngliche Auffassung des Zusammenhanges, dass der ältere Process im Labyrinth stattfand.

Die weitere anatomische Forschung wird die Frage, ob es eine genuine primäre und selbständige Labyrinthentzündung giebt, entscheiden müssen. Die Gelegenheit zur Untersuchung solcher Fälle ist sehr selten gegeben, weil die Kranken mit frischen Labyrinthentzündungen äusserst selten und meist nur dann sterben, wenn anderweitige Complicationen mit Gehirnleiden vorliegen. Vorläufig muss die Frage als eine offene erklärt werden, und entbehrt die von Voltolini zur Bezeichnung eines besonders im Kindesalter häufig vorkommenden Symptomencomplexes (Fieber, meningitische Erscheinungen von mehrtägiger Dauer, totale Taubheit, taumelnder Gang) supponirte acute primäre Labyrinthentzündung noch durchaus jeder verlässlichen anatomischen Basis.

Secundäre Entzündungen des Labyrinthes sind gefunden neben gleichzeitigen Erkrankungen des Mittelohres (vorzugsweise bei Eiterungen und Caries) oder des Gehirns (eitriger Meningitis), am häufigsten eitrige Entzündungen bis zur Erfüllung der ganzen Labyrinthhöhle mit Eiter und mit Zerfall der Nervenapparate neben eitriger Entzündung der Paukenhöhle oder Hyperämie derselben. Die Fortleitung des Eiterungsprocesses von dem mittleren Ohr erfolgt am leichtesten bei eröffneten Labyrinthfenstern, seltener durch eine Fistel oder einen cariösen Defect in der Labyrinthwand der Paukenhöhle. Aber auch ohne diese directe Vermittlung ist die Labyrinthhöhle mit Eiter erfüllt gefunden von Viricel[1]), Heller[2]) und Lucae[3]) bei Meningitis cerebro-spinalis. Heller ist mehr geneigt, die eitrige Entzündung im Labyrinth aufzufassen als eine dem Verlaufe des Neurilems des Acusticusstammes (Hyperämie mit Ecchymosen, Eiterzellen zwischen den Fasern) gefolgte Fortsetzung der Meningitis (Neuritis descendens). Eine Fortleitung der Eiterung in umgekehrter Richtung nach der Schädelbasis, aufsteigend am Neurilem des Acusticus (schon nach zwei-

[1]) Citat bei Saissy. S. 175.
[2]) Deutsches Arch. f. klin. Medicin. 1867. Bd. III. S. 482.
[3]) Arch. f. Ohrenheilkde. V. S. 188.

tägigem Bestehen täglich)[1]), folgt nicht immer auf Labyrintheiterung, sondern der Eiter kann sich eindicken, verkäsen, verkalken und ohne Nachtheil lange im Labyrinthe getragen werden. Dafür sprechen viele Fälle von Caries und schon ältere Befunde an Taubstummen. In anderen Fällen kommt es zu Necrose des Labyrinths, von der wir später ausführlicher handeln wollen. Wendt fand bei geheilter Caries der Labyrinthwand eines Tuberculösen neben Detritus im Labyrinth einen Abschluss des inneren Gehörganges durch Bindegewebe, welches einen natürlichen Schutz gegen die Fortleitung der Eiterung nach der Schädelbasis gebildet hatte. Auf ähnliche Weise mag in manchen Fällen von Caries mit absoluter Taubheit die Gefahr des Fortkriechens der Eiterung längs der Nervenstämme zur Schädelbasis beseitigt werden.

Lucae constatirte das Vorkommen von hämorrhagischer Entzündung des Labyrinthes im Kindesalter bei gleichzeitiger Meningitis tuberculosa mit völliger Integrität der Nervenstämme im Porus acusticus internus. Die Fortleitung der Entzündung war vermittelt durch den gefässhaltigen Fortsatz der Dura mater in der Fossa subarcuata (Oeffnung unter dem obern Halbzirkelkanal); in einem andern Fall war neben acuter Paukenhöhlenentzündung die Fortleitung durch die Fissura petro-squamosa zur Dura und von dieser durch die Art. subarcuata und die Spongiosa zum Labyrinth erweislich. In ähnlicher Weise erklären sich nach Lucae vielleicht viele Fälle von totaler Taubheit, welche man im Gefolge der Scharlach-Diphtheritis und Otitis media purulenta bei Kindern so häufig beobachtet.

In geringeren Graden der Entzündung kommt es nicht zur Eiterung, sondern zu einer kleinzelligen Infiltration (Durchsetzung mit lymphoiden Körpern) des häutigen Labyrinthes, die Moos[2]) bei Caries des Felsenbeins, bei Typhus, Variola und Scharlach neben gleichzeitiger Entzündung der Paukenhöhle beschrieben hat, neuerdings auch bei Lues neben Verdickung des Periostes im Vestibulum und Unbeweglichkeit des Stapes.

Als Ausgänge und Residuen chronischer Entzündung sind gefunden und gedeutet worden: Schwellung, Verdickung, Atrophie des häutigen Labyrinthes, fettige Entartung des Corti'schen Organes, Anhäufungen von Pigment, Cholestearin und Kalksalzen, Veränderungen des Labyrinthwassers, hyperplastische Wucherung des Bindegewebes zwischen knöchernem und häutigem Labyrinth, Bindegewebswucherung an den Vorhofssäckchen, Erfüllung der Labyrinthhöhle mit röthlicher, weicher Bindegewebsmasse oder mit breiiger weiss-gelblicher, Detritus ähnlicher Masse, Kalkablagerungen oder Hyperostosen im knöchernen Labyrinth mit Verengung oder völliger Ausfüllung der Höhle.

Die specielle Diagnose dieser anatomischen Residuen chronischer Entzündung intra vitam ist unmöglich. Es kann, gestützt auf die in § 7 ausgeführten Ergebnisse genauerer Hörprüfung, nur im Allgemeinen das Vorhandensein eines Labyrinthleidens diagnosticirt werden. Die Symptome, welche die Fortleitung einer im Mittelohr bestehenden

---

[1]) Fall 86 meiner Casuistik der Warzenfortsatzoperationen. Arch. f. Ohrenheilkunde. XVIII. S. 283.

[2]) Arch. f. Augen- und Ohrenheilkde. III. 1. S. 84, V. S. 245, 246; vgl. Arch. f. Ohrenheilkde. XI. S. 172. Virchow's Arch. Bd. LXIX.

Eiterung auf das Labyrinth anzeigen, sind heftige und anhaltende subjective Geräusche, plötzlich gesteigerte Taubheit, Kopfschmerz im Hinterkopf, Erbrechen, Schwindel, Astasie und taumelnder Gang. Von einiger Bedeutung für die Diagnose erscheint auch die wiederholt von mir im ersten Beginne der Erkrankung gesehene Hyperämie des Trommelfells in jenen Fällen, wo ohne voraufgegangenes Ohrleiden Kinder nach schnell vorübergehenden meningitischen Erscheinungen total taub werden ohne Spuren anderweitiger Lähmungen. Auch in dem oben mitgetheilten Falle von Labyrintheiterung ohne Paukenhöhleneiterung bei eitriger Meningitis war diese Hyperämie anfänglich vorhanden.

Von einer rationellen Therapie der chronischen Entzündung des Labyrinths kann wegen unzureichender Diagnose und wegen Mangels an Fällen, die bei Lebzeiten und post mortem hinreichend genau beachtet sind, noch keine Rede sein. Für die Prophylaxe ist die sorgsame Behandlung der Mittelohreiterungen von grösster Wichtigkeit. Als empirische Mittel sind Ableitungsmittel auf die Haut, subcutane Injectionen von Strychnin, innerlicher Gebrauch von Jod und Quecksilberpräparaten und die galvanische Reizung des Ohres hie und da mit scheinbarem Erfolg versucht und empfohlen worden. In frischeren Fällen ist die Möglichkeit einer spontanen Besserung der Symptome nicht ausgeschlossen; für veraltete Fälle mit absoluter Taubheit für die Sprache ist eine Heilung unmöglich. Der zuerst von de Rossi[1]) (Rom) unternommene Versuch, die Labyrinthfenster zu punctiren, um das oft trotz völliger Taubheit in höchst qualvoller Weise fortdauernde Ohrensausen zu beseitigen, erscheint höchst bedenklich wegen der jetzt nachgewiesenen Communication der Labyrinthflüssigkeit mit dem Cerebrospinalraum und giebt im günstigsten Falle, dass keine Meningitis nachfolgt und die Reizung des Acusticus nicht central bedingt war, keine Aussicht auf dauernden Nutzen. Sollte die Punction des Vorhofes durch das am ehesten zugängliche Lig. annulare des Steigbügels in Anwendung kommen, so müsste der untere Rand des Ligaments und zwar in seiner medialen Hälfte zur Punction gewählt werden, um die Verletzung des Utriculus, resp. der Vestibularnerven zu vermeiden[2]).

Durch geeignete Behandlung gleichzeitig bestehender Mittelohrcatarrhe kann mitunter selbst in solchen Fällen, wo die Affection des Hörnerven unheilbar ist, Besserung erfolgen. Aus practischen Gründen wollen wir aus der Reihe der chronisch entzündlichen Processe des Labyrinthes hier zwei häufiger vorkommende Erkrankungsformen, die klinisch wohl bekannt und der Diagnose zugänglich sind, eingehender berücksichtigen. Ich meine die Necrose und die luetische Erkrankung des Labyrinthes.

Die Necrose des Labyrinthes. Auf das Labyrinth beschränkte Necrose wird öfter beobachtet, in den meisten Fällen nach voraufgegangenen chronischen Otorrhoen. In der Leiche ist die beginnende Labyrinthnecrose erkennbar an der auffällig weissen Farbe der betreffenden Stelle des Felsenbeins und an der umgebenden Demar-

---

[1]) Arch. f. Ohrenheilkde. XIV. S. 237.
[2]) Steinbrügge, Zeitschr. f. Ohrenheilkde. Bd. X. S. 257.

cationslinie. Längs derselben ist der Knochen etwas erweicht, mit Granulationen umgeben, oder schon an einigen Stellen gelöst. Späterhin Knochenneubildung in der Umgebung. Kommt es zur Ausstossung des Sequesters durch die Labyrinthwand der Paukenhöhle in diese und von da in den Gehörgang, so kann die Diagnose keinem Zweifel unterliegen, weil die anatomische Beschaffenheit des Sequesters so characteristisch ist, dass er nur bei völliger Unkenntniss der anatomischen Formverhältnisse mit Sequestern aus dem Mittelohr verwechselt werden könnte. Auch in der Warzenhöhle hat man necrotisch abgestossene Theile des Labyrinthes vorgefunden und von dort extrahirt. Am häufigsten beschrieben sind Fälle von necrotischer Ausstossung der Schnecke allein oder mit anhängenden Theilen der Halbzirkelkanäle durch den Gehörgang. In anderen selteneren Fällen betrifft die Necrose das ganze Labyrinth, so dass also das ganze Stück der Pyramide, welches Schnecke, Vorhof und Halbzirkelkanäle umschliesst, durch die demarkirende Entzündung aus seiner Verbindung gelöst und später aus dem Ohr des Lebenden entfernt werden kann.

Der erste Fall der Art mit Erhaltung des Lebens ist von Wilde aus der Praxis von Sir Philipp Crampton publicirt worden, in welchem die bedrohlichsten Symptome von Gehirnentzündung mit Facialisparalyse und Lähmung der gleichseitigen Extremitäten nach Ausstossung des Labyrinthsequesters in den Gehörgang wieder rückgängig wurden. Seitdem ist eine grössere Zahl ähnlicher Fälle publicirt worden und bei den alljährlich hinzukommenden neuen Beobachtungen der Art muss der Vorgang als ein relativ häufiger betrachtet werden; dies erklärt sich wohl aus der gesonderten Entwicklung, getrennten Ernährung und sehr frühzeitigen Verknöcherung des Labyrinthes. Die bis zum Jahre 1875 bekannt gewordenen sechzehn Fälle (darunter sieben bei Kindern) hat Dr. Böters in seiner Inaugural-Dissertation (Halle a. S. 1875) mit ausführlichen epicritischen Erörterungen über Pathogenese und Symptomatologie zusammengestellt.

Die Ursache liegt in den meisten Fällen in Caries der spongiösen Substanz, welche die compacte Labyrinthkapsel umgiebt, oder in Periostitis purulenta im Labyrinthe als Folge von Paukenhöhleneiterung; in den seltenen acut verlaufenen Fällen, wo keine langwierige Otorrhoe vorhergegangen ist, möglicherweise in Embolie der Art. auditiva interna. Besonders disponirt scheint das jugendliche Alter.

Die Symptome, aus denen bei bestehender chronischer Eiterung mit polypösen Granulationen auf einen in Lösung begriffenen Labyrinthsequester geschlossen werden darf, sind neben plötzlich eingetretener completer Taubheit Facialislähmung, Schwindel mit Gleichgewichtsstörungen, Erbrechen, halbseitige Kopfschmerzen. Die Gleichgewichtsstörungen fehlten in zwei Fällen von Gruber und Guye bei Sequestrirung der Halbzirkelkanäle. Die Facialislähmung, die remittirend und intermittirend auftreten kann, ist abhängig von der Compression des Nervenstammes durch den Labyrinth-Sequester resp. durch die Granulationen in der Demarcationsspalte des noch ungelösten Sequesters. Sie kann wieder vollständig verschwinden nach der Ausstossung des Sequesters, welche meist auch das Aufhören der Eiterung mit sich bringt. Absolute Taubheit ist unausbleibliche Folge. Die An-

gabe, dass in einigen Fällen ein Rest von Hörvermögon geblieben sei, beruht wahrscheinlich auf Täuschung bei der Unmöglichkeit, das zweite gesunde Ohr bei der Hörprüfung vollständig auszuschliessen. In einem Falle, welchen einer meiner früheren Assistenten, Dr. Christinneck, aus meiner Klinik mitgetheilt hat, begann die Erkrankung bei einem bisher gesunden 54jährigen Manne wie in dem von Wilde erzählten Falle mit Schwindel, halbseitigem Kopfschmerz und Erbrechen (3 Tage lang fortdauernd), später Schmerzhaftigkeit in der Hinterohrgegend, 3 Monate später Otorrhoe, bald darauf Facialislähmung, die nach vierwöchentlichem Bestehen wieder verschwand. Ueber den Zeitpunkt des Beginnes der einseitigen Taubheit war nichts Bestimmtes zu ermitteln. Sechs Monate nach Beginn der Erkrankung wurde die necrotische Schnecke aus dem Gehörgange extrahirt. Danach schnelles Aufhören der Eiterung. Zeitweise Kopfschmerzen, Schwindel beim Gehen im Dunkeln und absolute Taubheit sind zurückgeblieben. Aus dem Beginn mit cerebralen Symptomen ohne sonstige Vorboten, den nachfolgenden Schmerzen im Knochen, die höchst wahrscheinlich von der demarkirenden Entzündung abhängig waren, späterem Eintreten der Otorrhoe (3 Monate nach Beginn der heftigen Kopfsymptome) und endlicher Ausstossung der necrotischen Schnecke ist dieAnnahme berechtigt, dass hier die Necrose im Labyrinth das primäre Leiden gewesen ist.

Die luetische Erkrankung des Labyrinthes ist anatomisch zwar noch ganz unbekannt[1]), aber ein häufig wiederkehrender Symptomencomplex weist uns mit grosser Wahrscheinlichkeit auf das Vorkommen einer solchen hin. Vielseitige Beobachtung hat gelehrt, dass bei und nach andern zweifellosen Zeichen constitutioneller Syphilis oft plötzlich entstehende und schnell innerhalb eines oder einiger Tage in völlige Taubheit übergehende Schwerhörigkeit, einseitig oder doppelseitig vorkommt in Begleitung von anhaltenden subjectiven Geräuschen (Klingeln, Zischen, Klopfen, Sausen) und Schwindel mit Nausea und Astasie, unsicherem taumelndem Gang, besonders im Dunkeln und bei geschlossenen Augen, oft auch Kopfschmerzen, besonders im Hinterkopf, ohne anderweitige Zeichen intracranieller Erkrankung und ohne Spuren von pathologischen Veränderungen in den der Untersuchung direct zugängigen Theilen des Ohres. Da auch Erkrankungen des Mittelohres häufig in Folge von Syphilis, besonders von Rachen- und Nasensyphilis, vorkommen, so ist die Exclusion solcher von besonderer Wichtigkeit für die Diagnose der Labyrinthsyphilis. Wo Zeichen bestehender oder abgelaufener Entzündung im Mittelohr nachweisbar sind, wird die Diagnose einer gleichzeitigen Labyrintherkrankung häufig zweifelhaft bleiben trotz der für die differentielle Diagnostik (s. § 7) bestehenden Anhaltspunkte, und zwar

---

[1]) Die bei constitutioneller Syphilis von Toynbee, Gruber, Moos, Politzer u. A. vorgefundenen Veränderungen im Labyrinthe können nicht als specifisch betrachtet werden, da sie in gleicher Weise auch sonst vorkommen (Hyperämie in der Schnecke, Verdickung der häutigen Vorhofssäckchen, hämorrhagische Entzündung, adhäsive Entzündung mit Ablagerung von Kalkconcrementen auf den häutigen Halbzirkelgängen und Säckchen, kleinzellige Wucherung in der Lamina spiralis membranacea, Veränderungen an den Ganglienzellen).

besonders in solchen Fällen, wo die Hörstörung doppelseitig ist, sich langsam progressiv entwickelt hat und erst Jahre lang nach dem Verschwinden der Symptome der constitutionellen Syphilis begonnen hat. Bei einseitiger Erkrankung werden Stimmgabeltöne vom Scheitel auf dem gesunden Ohre verstärkt wahrgenommen, seltener im ganzen Kopfe gleichmässig, nie auf der kranken Seite allein. Die übereinstimmende Erfahrung hat gelehrt, dass frühzeitiger und äusserst rapid erfolgender Verfall des Hörvermögens mit gleichzeitiger Aufhebung der cranio-tympanalen Schallleitung characteristisch ist für die syphilitische Nerventaubheit. Entsteht ein solcher plötzlich ohne vorhergehende Schmerzen im Ohr bei kräftigen Individuen mit bisher gesundem Nervensystem im jugendlichen oder mittleren Lebensalter, ohne dass ein Trauma vorherging oder eine andere plausible Aetiologie sich eruiren lässt, so ist die genaue Untersuchung auf Syphilis nie zu verabsäumen. Es könnten ja ähnliche Symptome auch hervorgerufen werden durch basale Hirntumoren (Gummata), die sich bis dahin latent entwickelt haben; aber die relative Seltenheit derselben lässt dieselben kaum in Betracht kommen, und der weitere Verlauf würde die Diagnose bald aufklären durch den Hinzutritt anderweitiger Lähmungen. Sind andere constitutionelle Symptome noch nachweisbar, so unterliegt die Diagnose des Ohrleidens kaum einem Zweifel; sind diese nicht mehr nachweisbar, so ist die syphilitische Natur des Ohrleidens dadurch nicht ausgeschlossen, denn die Erfahrung hat gelehrt, dass zwischen dem Beginn der Allgemeinerkrankung und dem Eintritt der Ohrkrankheit viele Jahre anscheinender Gesundheit vergehen können, wo die Syphilis latent war.

Sind ausser den aufgezählten Symptomen noch sichere Zeichen einer intracraniellen Erkrankung vorhanden oder vorausgegangen, so dürfen wir die Ursache der Acusticuslähmung nicht an dessen Endausbreitung (Labyrinth) vermuthen, sondern in centralen oder basilaren Krankheitsheerden (Erweichungsheerden im Gehirn, Gummata, basilarer circumscripter Meningitis oder Pachymeningitis, chronischer Periostitis ossificans des Felsenbeins mit hyperostotischer Verengerung des Porus acusticus internus und Compressionslähmung der Nervenstämme).

Die hereditäre Syphilis bedingt in den Kinderjahren bis zur Pubertät (vom 6. bis 18. Jahre) nicht selten doppelseitige Labyrintherkrankungen, die völlig schmerzlos verlaufen und unter schnellem Verfall des Hörvermögens zu völliger Taubheit führen und zwar nach meinen Erfahrungen gewöhnlich in Zeit von 6 bis 8 Wochen, nur selten apoplectiform. Gleichzeitig bestehen Keratitis parenchymatosa oder tiefere Augenkrankheiten: Retinitis, Neuroretinitis, die meist schon lange vorher begonnen haben, und oft die von Hutchinson als characteristisch für hereditäre Syphilis beschriebenen Veränderungen an den Zähnen. Auch hier gehört Ohrensausen, Schwindel, unsicherer, breitbeiniger und taumelnder Gang zu den regelmässigen Begleitsymptomen der Taubheit, die sich gleich mit dem ersten Beginn derselben einstellen oder im späteren Verlauf hinzugesellen können. Neben dem Labyrinthleiden hergehend können entzündliche Zustände der Paukenhöhle durch Hyperämie und Exsudation in wechselnder Weise sich markiren, ohne dass dieselben von irgend einem Einfluss auf den unter viel-

fachen Schwankungen bezüglich des Hörvermögens verlaufenden Process zu sein scheinen. Als Residuen solcher gleichzeitigen entzündlichen Processe in der Paukenhöhle finden sich häufig Trübung und abnorme Einziehung am Trommelfell. Nach einer Angabe von Hinton, dass er in Guy's Hospital auf 20 Ohrenkranke einen durch hereditäre Syphilis erkrankt rechnen könne, wäre anzunehmen, dass diese Ursache der Taubheit in England sehr viel häufiger als in Deutschland vorkommt. Nach Hinton findet sich die Mehrzahl der Fälle beim weiblichen Geschlecht zwischen 10 und 16 Jahren. Ob ein Theil dieser Fälle, in denen der sichere anamnestische Nachweis hereditärer Syphilis nicht gelingt, auf Scrofulose zu beziehen ist, bleibt zweifelhaft. Die allgemeinen Symptome (Knochenerkrankungen, Drüsenanschwellungen, Zähne) können sich ja bei hereditärer Syphilis und Scrofulose so ähnlich sehen, dass die Unterscheidung zwischen beiden unsicher oder unmöglich ist.

Die Prognose ist günstig bei der durch constitutionelle Syphilis bedingten acut entstandenen Form, wenn die Erkrankung des Labyrinths nicht älter ist als 6 Wochen. Es kommt daher viel darauf an, dass die Aetiologie rechtzeitig erkannt wird. Die Zerstörung der nervösen Endapparate scheint sehr schnell zu erfolgen. In älteren Fällen gelingt es nur noch ausnahmsweise, die Folgen der Erkrankung rückgängig zu machen. Die langsam entstehende progressive Form der syphilitischen Labyrintherkrankung ist prognostisch durchaus ungünstig, die einseitige Form prognostisch schlechter als die doppelseitige. Aber die Möglichkeit einer Besserung ist auch in sehr veralteten und hartnäckigen Fällen nicht ausgeschlossen, wovon schon Vidal de Cassis und Bonnafont (Maladies de l'oreille p. 112) Beispiele angeführt haben.

Bei hereditärer Labyrinthsyphilis ist die Prognose, so weit sie sich auf Heilung der Taubheit bezieht, ebenfalls schlecht. In der Mehrzahl der Fälle wird weder durch Jod- noch durch Quecksilberpräparate eine entschiedene Besserung erzielt. Nur ein einziges Mal sah ich einen vollkommenen und durch lange Jahre bleibenden Erfolg von Schwitzkur und Jodeisen, wo bereits völlige Taubheit für die Sprache bestanden hatte.

Nach Hinton's Erfahrung ist die Prognose etwas tröstlicher in den besser situirten Klassen, wo die Möglichkeit vorhanden ist, durch hygienische Maassregeln die ungünstigen Ernährungsverhältnisse zu bessern. Wenn die hereditäre Syphilis mit Scrofulose complicirt ist, bedient man sich nach der Formel von Sigmund des Jod mit Leberthran. (Jodi 0,1, Ol. jec. aselli 60,0. D.S. 2—6 mal täglich einen Theelöffel.) Von einer localen Behandlung ist kaum etwas zu erwarten. Versucht sind zur Unterstützung der allgemeinen Behandlung Injectionen von Jodkalilösung und Joddämpfe per tubam in der Annahme, dass die häutigen Labyrinthverschlüsse durch eine Diffusion dieser Medicamente einen Einfluss auf den Labyrinthinhalt zuliessen. Die Behandlung concomitirender Mittelohraffectionen mit Catheter und Paracentese bei reichlichen Exsudatanhäufungen bleibt gewöhnlich ohne jeden Erfolg für die Hörstörungen.

Die Behandlung ist für alle Fälle antisyphilitisch, wo die Anamnese mit Sicherheit das Voraufgehen constitutioneller Lues ergiebt, ohne Rücksicht darauf, ob zur Zeit des Eintritts der Ohrerkrankung

noch andere Zeichen derselben am Körper fortbestehen. Das sicherste Mittel ist die Schmierkur, die bei dem Eintritt eines günstigen Erfolges nicht zu früh abgebrochen werden darf, wenn derselbe dauernd sein soll. Während der Schmierkur müssen alle Reize vom Acusticus möglichst fern gehalten werden. Die Umgebung muss absolut ruhig sein und nach Möglichkeit jedes laute Geräusch fern gehalten werden. Die Ohren und der ganze Schädel werden zur Dämpfung lauten Schalles durch Watteverband geschützt. Verbietet der allgemeine Ernährungszustand die Anwendung einer energischen Schmierkur, so wird allgemein Jodkalium gegeben. Wenn es nützen soll, muss es in grossen Dosen gegeben werden, in minimo zwei Gramm pro die. Entstehen bei grösseren Dosen Magenbeschwerden, wird es leichter vertragen, wenn es in Adelheidsquelle genommen wird. Machen die äusseren Verhältnisse die Anwendung einer regulären Schmierkur unausführbar, so kann durch subcutane Sublimatinjectionen ein ebenso günstiger Erfolg erzielt werden. In den hartnäckigsten Fällen ist die Verbindung der genannten Mittel mit Schwitzkuren durch Dec. lignorum, Dec. Zittmanni oder mit Schwefelbädern zu versuchen.

§ 70. Neubildungen im Labyrinth

sind diagnostisch nicht sicher zu trennen von Tumoren des Acusticusstammes. Letztere können im Anfang ihrer Entwicklung lange latent bleiben und auch späterhin, so lange sie auf den Hörnerven sich beschränken, ausser Taubheit keine andern Symptome im Gefolge haben. Werden andere Hörnerven gleichzeitig von der Geschwulst ergriffen, besonders der Facialis, so wird die Diagnose dadurch klarer.

Das Wenige, was von primären Neubildungen im Labyrinthe bekannt ist[1]), ist bisher ohne practisches Interesse. Secundäre Neubildungen, von der Schädelhöhle oder vom Mittelohre auf das Labyrinth und den Hörnervenstamm übergreifend, sind in grösserer Anzahl beschrieben worden (Epitelialkrebs, Rundzellensarcom, Psammom und Sarcom der Dura mater und des Gehirns, cavernöses Angiom)[2]).

Eine bei Lebzeiten erkannte maligne Neubildung im Felsenbein ist als ein Noli me tangere zu betrachten. Bei cavernösem Angiom wäre an die Ligatur der Carotis zu denken, um das Wachsthum des Tumors zu verhindern.

Von Neubildungen, welche am Hörnervenstamm primär entstanden waren, sind beschrieben[3]): Fibrom, Sarcom, Neurom, Gliom, Fibro-Psammom[4]).

Atrophie des Hörnervenstammes und seiner Zweige ist nur als

---

[1]) Schwartze, Pathologische Anatomie des Ohres. S. 126.

[2]) Politzer, Lehrb. II. S. 828.

[3]) Die speciellen Literaturangaben darüber habe ich l. c. p. 130 zusammengestellt.

[4]) Fester, Berl. klin. Wochenschr. 1878. Nr. 8. Die Geschwulst ging in zwei Fällen vom Acusticusstamm aus und sass auf dem Porus acusticus int. auf. Das Neurilem des Acusticus war verdickt, die Nervenfasern atrophirt. Die Sandkörper waren auch in Schnecke und Bogengängen zu finden. Der N. facialis war in beiden Fällen kaum alterirt und hatte keine Störung seiner Function erlitten.

secundärer Process bekannt durch Erkrankung der Gehirntheile, von denen er kommt (Kleinhirn, Rautengrube, Medulla oblongata), bei Hydrocephalus internus, bei Apoplexie und Gehirnerweichung, oder durch Atrophie der Theile, zu welchen er führt (Nervenendapparat)[1]), die sich öfters in Folge von Aufhebung der Function des peripherischen Schallzuleitungsapparats zu entwickeln scheint, durch Druck von Geschwülsten an der Schädelbasis, Hirntumoren, durch Blutextravasate im Porus acusticus internus, Periostose desselben, nach Neuritis.

Ein Fall von seniler Atrophie des Hörnerven, welche besonders den Schneckenast betraf, bei völliger Integrität des schallleitenden Apparats ist neuerdings von Lucae (Arch. f. Ohrenheilk. XV. S. 273), ein Fall von Nervenatrophie in der ersten Schneckenwindung von Moos (Zeitschrift f. Ohrenheilk. X. S. 1) beschrieben worden.

Ein näheres Eingehen auf die intracraniellen Ursachen der Acusticuslähmung gehört nicht in den Rahmen dieses Handbuches und will ich von diesen nur das verhältnissmässig häufig vorkommende Aneurysma der Arteria basilaris kurz erwähnen als Ursache von Compressionslähmung und Atrophie des Nerven. Entweder tritt plötzlich vollkommene Taubheit ein und bleibt bis zum Tode bestehen, oder die Gehörstörung entwickelt sich allmälig unter anfallsweisen Verschlimmerungen (Griesinger) mit heftigem Ohrensausen bis zur vollständigen Taubheit. Auch wo die Section ergab, dass kein directer Druck auf die Hörnerven stattgefunden hatte, fanden sich dieselben atrophisch, wahrscheinlich durch Verschluss von Gefässen, die zu den Nerven gingen. Die Gehörstörungen sind verbunden mit Lähmungserscheinungen von Seiten des Glossopharyngeus (Schlingbeschwerden), Vagus und Hypoglossus (Respirationsbeschwerden, erschwerte Sprache und Articulation). Selten sind Störungen der Intelligenz, häufiger trismo-tetanische Anfälle und Lähmungen (Hemi- oder Paraplegie), zuweilen alternirende Lähmung. Klagen über Hinterkopfschmerz, Klopfen im Hinterkopf, Schwindel sind gewöhnlich. Für die Wahrscheinlichkeitsdiagnose der durch dieses Aneurysma herbeigeführten Nerventaubheit ist der Nachweis von Atherom der Arterien nicht erforderlich, dagegen von Bedeutung, dass zwei Drittel aller Fälle bei Leuten über 35 Jahre vorkamen und dass das männliche Geschlecht prävalirte (5 : 2). In dem von van der Byl beobachteten Falle, den Toynbee aufführt, war eine 53jährige Frau plötzlich vollkommen taub geworden. Zwei Jahre nachher kamen apoplectiforme Anfälle. In einem solchen Anfall erfolgte der Tod vier Jahre nach Eintritt der Taubheit. Die Section zeigte einen eingerissenen aneurysmatischen Sack der Basilararterie; die Hörnerven atrophisch.

---

[1]) Nach O. Weber (Pitha und Billroth I. S. 344) soll bei Zerstörung des innern Ohres der Acusticus nicht Atrophie, sondern in der Regel fettige Entartung zeigen, die sich selbst auf die Centraltheile fortpflanzen könne.

Capitel XVI.

Taubheit nach Kopfverletzungen.

§ 71. Nerventaubheit nach Fractura ossis petrosi.

Fractur des Felsenbeins ist bei Brüchen der Schädelbasis ein häufig vorkommendes Ereigniss und soll an dieser Stelle nur der Vollständigkeit wegen kurz besprochen werden, weil sie bereits in Lieferung 30 dieses Werkes bei der Lehre von den Kopfverletzungen durch Bergmann eine vortreffliche und erschöpfende Darstellung gefunden hat. Der Ohrenarzt kommt relativ selten in die Lage, frische Verletzungen der Art zu untersuchen, sondern ihm kommen die Fälle erst unter die Hände nach Ablauf der das Leben bedrohenden Symptome wegen der zurückbleibenden Functionsstörungen des Ohres. Die Besprechung dieser Störungen wird also auch hier unsere Hauptaufgabe sein.

Schon aus der grossen Anzahl von Fällen, in denen nach Symptomen einer Fractur der Schädelbasis (Blutung aus Ohr[1]), Mund und Nase, Abfluss von Liquor cerebro-spinalis, länger bestandener Bewusstlosigkeit) absolute Taubheit, einseitig oder doppelseitig, Ohrensausen und Schwindel mit unsicherem Gang zurückbleiben, darf man schliessen, dass nach dieser schweren Verletzung das Leben viel häufiger erhalten bleibt, als man im Allgemeinen anzunehmen geneigt ist. Ich habe die Journale meiner Privatpraxis aus zehn Jahren darauf hin durchgesehen, und dabei nicht weniger als 12 Fälle von einseitiger und 3 von doppelseitiger Taubheit durch muthmaassliche Schädelfractur gefunden, daneben aber noch 10 Fälle von Nerven-Taubheit (sieben einseitig, drei doppelseitig) durch Contusion des Schädels ohne sichere anamnestische Anhaltspunkte für die Diagnose einer Fractur. Nur in 2 Fällen einseitiger Taubheit nach Fractur der Schädelbasis bestand gleichzeitige Facialislähmung und in einem Fall doppelseitiger Taub-

[1]) Stärkere Blutung aus dem Ohr und Abfluss von Liquor cerebro-spinalis erfolgt nur dann, wenn das Trommelfell gleichzeitig verletzt ist (häufig in der Gegend der Membrana flaccida) oder die Fissur sich bis in die Gehörgangswand erstreckt. Profuse Blutungen aus dem Ohr bei Schädelbruch können entstehen durch Zerreissung des Sinus transversus, Sin. petrosus superior, des Bulbus venae jugularis und der Carotis. Im Allgemeinen haben aber die Blutungen aus dem Ohr nach Schädelverletzungen, selbst wenn sie profus sind, keine so ominöse Bedeutung, wie ihnen meist beigelegt wird. Sie können herbeigeführt werden durch Verletzungen der Wandungen des äusseren Gehörganges, Ruptur des Trommelfells und der Paukenschleimhaut, ohne dass eine penetrirende Fissur der Schädelbasis vorhanden zu sein braucht. Ernstere Bedeutung hat stets der Tage lang fortdauernde seröse Ausfluss aus dem Ohr (Liq. cerebro-spinalis). Aber auch solcher kann ohne Basisfractur vorhanden sein und aus dem Labyrinthe stammen, weil die Perilymphe des Labyrinthes mit dem Subarachnoidealraum communicirt. Ein reichlicher seröser Ausfluss aus dem Ohr nach Fractur der Schädelbasis, der nicht gleich nach der Verletzung, sondern erst Tags darauf oder einige Tage später beginnt, kann auch entzündlicher Natur sein. Durch die chemische Untersuchung der aufgefangenen Flüssigkeit lässt sich ein solcher leicht von Liquor cerebro-spinalis unterscheiden.

heit einseitige Facialislähmung; ferner beobachtete ich doppelseitige Amaurose mit Atrophie der Sehnerven und Lähmung sämmtlicher Augenmuskeln (Oculomotorius, Trochlearis und Abducens) des entgegengesetzten Auges je einmal bei einseitiger Taubheit, und doppelseitige Amblyopie und Gedächtnissschwäche einmal bei doppelseitiger Taubheit. Auch nach Fall auf die Füsse aus bedeutender Höhe erlebte ich Bruch der Schädelbasis durch Contrecoup mit doppelseitiger Taubheit.

Die Taubheit ist nach Fractur gewöhnlich absolut, wird sofort bemerkt, nachdem die Verletzten ihr Bewusstsein wieder erlangt haben, nur in einem Falle einseitiger Taubheit war sie erst 3 Wochen nach der Verletzung aufgefallen. Spontane Besserung in sehr geringem Grade war in einem Falle einseitiger Taubheit angegeben. Nach v. Bruns l. c. S. 324 soll trotz Abfluss von Liquor cerebrospinalis in mehreren Fällen das Gehör auf dem verletzten Ohre fortbestanden haben. Bei doppelseitiger Taubheit werden auch durch den Schädel zugeleitete Töne nicht mehr gehört, sondern nur die Vibrationen gefühlt. Bei einseitiger Taubheit werden durch den Schädel zugeleitete Stimmgabeltöne nach dem gesunden Ohr allein gehört, doch habe ich zweimal auch Ausnahmen von dieser sonst constanten Angabe notirt, wo nach zuverlässigen Symptomen von Fractur der Schädelbasis durch Sturz mit dem Pferde die Stimmgabeltöne nach dem verletzten Ohre verstärkt wahrgenommen wurden, in einem Falle allerdings mit gleichzeitiger Fractur der vordern Gehörgangswand, im zweiten aber ohne jede nachweisbare Verletzung im Schallzuleitungsapparate [1]).

Die subjectiven Gehörsempfindungen sind in der Regel dauernd, ohne Intermissionen und für das ganze Leben bleibend, können aber auch bei einseitiger Taubheit ganz fehlen (zweimal). Sehr gewöhnlich ist die Klage über Schwindel und Unsicherheit des Ganges (taumelnd bis zum Fallen). Beides kann schon nach einigen Wochen verschwinden, aber auch für sehr lange Zeit zurückbleiben, manchmal nach Jahren noch unverändert fortbestehen [2]).

Die nach Contusion des Schädels ohne Symptome von Fractur der Schädelbasis auftretende Taubheit ist nicht immer complet, folgt mitunter nicht gleich nach der Verletzung, sondern erst einige Tage oder Wochen später, und kann, wenn sie anfangs einseitig war, nach Jahren noch das zweite Ohr in Mitleidenschaft ziehen. In einem Falle fand ich gleichseitige Amaurosis mit Sehnervenatrophie. Auch hierbei pflegen

[1]) Mann in den Zwanzigern. Sturz mit dem Pferde. Starke Ohrblutung und Blutung aus einer Wunde der Kopfhaut. Elf Tage ohne Besinnung. Taubheit links ohne Sausen. Nach zehn Wochen Stimmgabeltöne vom Scheitel und über die Mittellinie des Schädels hinaus nach dem verletzten, linken Ohre allein gehört. Linkes Trommelfell hochgradig atrophisch, deutliches Durchscheinen von Amboss und Steigbügel. Hammergriff nach unten und vorn gerichtet (Ob dislocirt?). Keine Narbe erkennbar. Hört Uhr weder beim Andrücken an die Ohrmuschel noch vom Knochen. Bei späteren Prüfungen machte Patient stets genau dieselben Angaben.

[2]) In einem von Fabricius Hildanus (Cent. II., Observat. VII.) erzählten Beispiele, wo nach Commotio cerebri (mit Fractur?) durch einen Fall aus bedeutender Höhe auf einen Aestrich einseitige Taubheit zurückgeblieben war, verloren sich Ohrentönen und Schwindel, nachdem sie sieben Jahre lang angedauert hatten, gänzlich und dauernd nach einer schweren Ruhr, während die Taubheit unverändert blieb.

anfangs wiederholtes Erbrechen und Schwindel vorhanden zu sein, und für lange Zeit ein unsicherer, taumelnder Gang fortzubestehen.

Die anatomische Ursache der absoluten Taubheit nach Fractur der Schädelbasis kann liegen:

1) in Bluterguss in das innere Ohr mit Zerreissung des häutigen Labyrinthes, wenn die Fissur durch das Labyrinth ging (meist complicirt mit Fissur der Paukenhöhle, Ruptur des Trommelfells, Fissur des Gehörgangs);

2) in Quetschung oder Zerreissung des Nervenstammes oder Druck von Blutextravasat auf denselben innerhalb des Meatus audit. internus;

3) in Verletzung der acustischen Centren im Gehirn.

Die auf das Labyrinth beschränkte Fissur des Felsenbeins mit Bluterguss in die Labyrinthhöhlen ohne gleichzeitige Verletzung des Mittelohres kann noch sehr spät (in einem Falle von Politzer[1]) 7 Wochen nach der Verletzung) durch eitrigen Zerfall des Extravasates und Fortleitung der Eiterung durch den Porus acusticus internus zur Schädelbasis den Tod herbeiführen. Dass sich nach einer Fractur des Felsenbeins Necrose desselben entwickelt, scheint zu den grössten Seltenheiten zu gehören. Die Zerreissung des Nervenstammes am Porus acusticus internus betrifft den Acusticus selten allein, gewöhnlich gleichzeitig mit ihm den Facialis, und wo sich nach einer Schädelfractur mit absoluter Taubheit auf einem Ohre sofortige Facialislähmung mit Inbegriff der Gaumenzweige einstellt, darf mit grösster Wahrscheinlichkeit die Diagnose auf Zerreissung beider Nerven an ihrer Eintrittsstelle in den Porus acusticus internus gestellt werden[2]).

Wo die Facialislähmung sich bald nach der Verletzung wieder verliert, ist die Zerreissung des Stammes ausgeschlossen und ihre Ursache in einer hämorrhagischen Infiltration der Nervenscheide des Facialis im Canalis Faloppiae zu vermuthen. Die Doppelseitigkeit der Taubheit nach Basisfractur kann nichts Auffallendes haben, wenn man die Häufigkeit symmetrischer Fracturen beider Felsenbeine bedenkt. Auffallend dabei ist nur die fast ausnahmslose Einseitigkeit der Facialislähmung. Unter 49 von Schwarz[3]) gesammelten Fällen muthmaasslicher Basisfractur fand sich 14mal Lähmung des Acusticus, 14mal Lähmung des Facialis. In 5 Fällen traf die Lähmung beider Nerven zusammen. Tritt die Taubheit nicht unmittelbar nach der Verletzung ein, sondern folgt sie derselben erst nach Wochen, so kann von einer Zerreissung des Acusticusstammes natürlicherweise keine Rede sein, sondern wir haben zu denken an entzündliche Vorgänge am Nervenstamm (Exsudatdruck, Neuritis ascendens) oder im Labyrinth (hämorrhagische Entzündung), oder an eine Affection der acustischen Centren.

---

[1]) Arch. f. Ohrenheilkde. Bd. II. S. 88.

[2]) Vergl. Bergmann, l. c. S. 408. — Da beim Herausnehmen des Gehirns aus dem Schädel der Acusticus bekanntlich leicht abreisst, so ist zur Feststellung einer schon im Leben stattgefundenen Abreissung grosse Vorsicht und vor allen Dingen die genauere Untersuchung der Nervenenden nothwendig.

[3]) Zur Statistik der Fracturen der Schädelbasis. Dorpat 1872.

§ 72. Ueber die Verletzungen der akustischen Centren im Gehirn nach Kopfverletzungen

haben wir durch Experimente an Thieren von Beck[1]), Westphal[2]) und Duret[3]) wichtige Aufschlüsse erhalten. Beck sah als einzige Folge künstlich erzeugter Hirnerschütterungen Extravasat am Boden des vierten Ventrikels. Westphal wies auf dem Querschnitt der in Alcohol erhärteten Medulla oblongata von Kaninchen, deren Schädel er nur ein oder einige Male mit dem umgekehrten Percussionshammer angeschlagen hatte, eine Sprenkelung durch kleine Hämorrhagien nach. Nach Duret zeigt gerade der Boden des vierten Ventrikels eine besondere Prädisposition zu Blutaustritten und kleinsten Quetschungsheerden nach Traumen auf den Kopf. Auch die Verkalkung centraler Ganglienzellen, die Virchow[4]) nach traumatischer Einwirkung auf die Schädelknochen in der Nachbarschaft alter encephalitischer Heerde vorfand, und die er als Folge einer Necrose der Ganglienzellen durch Commotion auffasst, kann zur Deutung der anatomischen Ursache der Functionsstörung herangezogen werden.

In Ausnahmsfällen können schon durch ganz geringfügige traumatische Einwirkungen auf den Kopf die akustischen Centren afficirt werden (Fall auf den Hinterkopf, schwacher Schlag gegen das Stirnbein mit einem Löffel)[5]). Den ungewöhnlichsten Fall der Art habe ich bei einem Knaben vor langen Jahren durch Güte meines Freundes Prof. A. Gräfe zu beobachten Gelegenheit gehabt.

Der siebenjährige, bisher stets gesunde Knabe war von einem älteren Schulgenossen auf der Strasse geohrfeigt und mehrfach mit der Hand gegen den Kopf geschlagen worden, ohne dass dabei nach Aussage der Mutter, die aus dem Fenster die Scene mitangesehen hatte, eine ungewöhnlich heftige Gewalteinwirkung stattgefunden haben konnte. Der Knabe konnte allein die Treppe hinaufgehen, zeigte dann aber eine sehr auffällige Abweichung in der Stellung beider Augen, die vollständig im linken Augenwinkel fixirt standen. Eine willkürliche Rechtsbewegung war nur höchst mühsam und unvollkommen durch angestrengte Willensthätigkeit auf einen Moment zu erzielen. Dabei war der ganze Kopf nach links gedreht und schief gestellt, wie bei Caput obstipum. Allgemeiner Torpor der motorischen und sensiblen Nerven. Es waren alle Bewegungen möglich, aber sie geschahen sehr langsam und unter Anstrengung. Die Anästhesie der Haut war so bedeutend, dass man durch tiefe Nadelstiche kaum und nur langsam Reflexbewegungen erzielen konnte. Eine zwischen den Branchen einer Pinzette gefasste und gequetschte Hautfalte verursachte keinen Laut des Schmerzes. Die beiden Zirkelspitzen konnten an der Volarfläche der Hand über Zollbreit von einander entfernt aufgesetzt werden und nur eine Spitze wurde gefühlt. Auch psychisch war derselbe Torpor bemerkbar, so dass die Mutter mit Recht bemerkte, der Junge sei wie blödsinnig seit der Verletzung. Nur äusserst mühsam war es möglich, ihn zum Sprechen zu bringen. Das Sehen war ungestört; das Hören derartig geschwächt, dass die Taschenuhr beiderseits nur beim Andrücken an das Ohr, die grosse C-Gabel von den Schädelknochen aus gar nicht gehört wurde. Bei der Hörprüfung für die Sprache zeigten sich Schwankungen; bald musste man

[1]) Schädelverletzungen. 1865. S. 3.

[2]) Berliner klin. Wochenschr. 1871. Nr. 38, 39.

[3]) Etudes expérimentales et cliniques sur les traumatismes cérébraux. Paris 1878.

[4]) Virchow's Arch. Bd. L. S. 304.

[5]) Fall von Urbantschitsch (Arch. f. Ohrenheilkde. Bd. XVI. S. 183), wo die Taubheit nach Aussage der Angehörigen erst 8 Tage nach dem Schlage erfolgt resp. bemerkt worden sein soll.

den Jungen ganz in der Nähe der Ohren laut ansprechen, bald verstand er in der Entfernung eines Meters mittellaut Gesprochenes. Die Trommelfelle waren beiderseits normal; früher nie ein Ohrleiden voraufgegangen. Respiration ohne auffällige Veränderung, Puls klein und etwas frequenter. Urin ohne Zucker und Eiweiss. Wegen der krampfhaften Verdrehung der Augen nach links, war der Knabe ausser Stande, sich geradeaus fortzubewegen. Bei jedem Versuch, auf einen Gegenstand loszugehen, bewegte er sich zunächst um die Vertikalaxe des Körpers nach rechts und rückte dann in der Seitenbewegung nach links, also in der Richtung seiner nach links gestellten Blicklinien auf den Gegenstand zu. Die Verletzung war zwölf Uhr Mittags geschehen. Zwei Stunden später sah ich den Knaben. Schon Abends war Alles besser und nach vierundzwanzig Stunden waren alle die beschriebenen Symptome spurlos verschwunden und damit die Abwesenheit einer tieferen Gehirnläsion erwiesen. Die Stellung der Augen mit der Linksbewegung des Kopfes konnte bezogen werden auf einen Reiz in der Gegend des linken vordern Vierhügels (Adamik). Die Ursache der doppelseitigen Taubheit und des chokartigen allgemeinen Torpors blieb räthselhaft. An Simulation war nicht zu denken, speciell spricht dagegen der Umstand, dass der Knabe bei der allenfalls zu simulirenden Linksverdrehung seiner Augen auch die consequente Linksbewegung machte bei jedem Versuche, geradeaus zu gehen.

Nicht unerwähnt darf ich an dieser Stelle lassen, dass manche Taubheit, die, scheinbar durch Kopfverletzung herbeigeführt, jedoch erst mehrere Tage oder Wochen nach derselben bemerkt wurde, mit dieser in gar keinem causalen Zusammenhang steht, sondern durch zufällige Complicationen veranlasst sein kann, die von der Verletzung unabhängig sind. Lange Zeit fortgesetzte Eisaufschläge auf den Kopf, bei welchen kaltes Wasser ungehindert in die Ohren lief und Entzündung des Mittelohres herbeiführte, mögen als besonders häufige Ursache solcher Complicationen hier erwähnt sein.

Auch aus einer Ruptur des Trommelfells mit Hämatotympanum nach Kopfverletzung kann bei Ausgang in Eiterung Taubheit entstehen, die bei gleichzeitiger Lähmung anderer Hirnnerven (Facialis abducens) ohne genaue Untersuchung des Ohres leicht eine traumatische Lähmung des Acusticus vortäuschen kann.

Beispiele: Fünfjähriges Mädchen wurde an der linken Seite des Hinterkopfes durch das Anschlagen einer eisernen Pumpe verletzt. Ausgedehnte Sugillation am linken Warzenfortsatz. Keine cerebralen Symptome. Am zweiten Tage nach der Verletzung wird hochgradige Schwerhörigkeit, am vierten Tage rechtsseitige Facialislähmung bemerkt. Als Ursache der doppelseitigen Taubheit ergab sich eine Verstopfung der Gehörgänge durch Cerumen.

Achtzehnjähriger Arbeiter erlitt eine schwere Contusion des Kopfes durch Quetschung zwischen den Puffern zweier Eisenbahnwagen. Blutung aus beiden Ohren, Mund und Nase. Keine Bewusstlosigkeit, aber Schwindel und häufiges Erbrechen. Diplopie durch linksseitige Abducenslähmung, gleichseitige Facialislähmung. Schmerz und Sausen, Taubheit im linken Ohr. Folgenden Tags Trockenheit im Munde und Geschmackslähmung links (durch Chordalähmung). Aus dem linken Ohr floss vierzehn Tage lang blutig-seröse Flüssigkeit, dann Eiter. Multiple Perforation des Trommelfells mit Granulationswucherungen ohne Acusticuslähmung. Die Eiterung des Ohres wurde geheilt mit Restitution des Gehörs. Die Facialislähmung schwand spontan, und die Diplopie wurde beseitigt durch Tenotomie.

Auch an die Möglichkeit der Entstehung eines Hirntumors im Anschluss an eine Kopfverletzung ist als Ursache bleibender Taubheit zu denken, wenn Stauungspapille und Lähmungen anderer Gehirnnerven hinzutreten, insbesondere der Augenmuskeln.

Die Unterscheidung zwischen cerebral und peripherisch (Labyrinth) bedingter traumatischer Nerventaubheit basirt auf dem Vorhandensein von Lähmungs- oder Reizungssymptomen im Gebiete anderer Hirnnerven (besonders der Augenmuskelnerven, des Trigeminus, Opticus).

Die Prognose der traumatischen Lähmung des Acusticus nach Schädelfractur ist schlecht; weniger ungünstig bei frischen Fällen in Folge leichter Commotio cerebri. Wo die Verletzung unmittelbar von absoluter Taubheit gefolgt ist, was sich freilich oft bei der meist länger anhaltenden Bewusstlosigkeit der Verletzten, falls der Facialis nicht mit gelähmt ist, nicht mit Sicherheit eruiren lässt, und wenn zweifellose Symptome von Fractur der Schädelbasis dagewesen sind, sollte überhaupt ein Behandlungsversuch der Taubheit als gänzlich aussichtslos nicht unternommen werden [1]). Fehlten sichere Zeichen von Fractur der Schädelbasis und entwickelte sich die Taubheit erst einige Wochen nach der Verletzung, so werden, gestützt auf die Annahme entzündlicher Vorgänge, gewöhnlich Heurteloup, Jodkalium innerlich und Haarseil im Nacken versucht. Aber man wird gut thun, sich auch von diesen Ordinationen recht wenig zu versprechen. Von der galvanischen Reizung des Ohres habe ich niemals eine Spur von Besserung der Taubheit gesehen, wohl aber Verschlechterung im Befinden des Kranken durch Steigerung der Ohrgeräusche und Hinzutritt von Kopfschmerzen. War gleichzeitig mit der Lähmung des Hörnerven eine Verletzung des Schallzuleitungsapparates zu Stande gekommen (Ruptur des Trommelfells mit Bluterguss in die Paukenhöhle, Fractur der Gehörgangswand), so bedarf diese entsprechender Berücksichtigung. Im Anfang antiseptischer Occlusivverband nach Tamponade des Gehörgangs bei stärkerer Blutung; kommt es trotzdem zu Eiterung und Otorrhoe, sorgfältigste Behandlung dieser nach den § 35 geschilderten Grundsätzen. Besonders beachtenswerth für die Therapie sind die kleinen polypösen Granulationen, welche an der Rissstelle des Trommelfells in der Gegend der Membrana flaccida so häufig zu finden sind und bei oberflächlicher Untersuchung als Ursache der Hartnäckigkeit der Eiterung leicht übersehen werden. In den meisten Fällen wird es gelingen, die Eiterung zu heilen, ohne dass dadurch die geringste functionelle Verbesserung des Ohres erzielt wird.

Capitel XVII.

Caries und Necrose des Schläfenbeins.

§ 73. Vorkommen und Localisation.

Caries oder ulcerirende Ostitis des Schläfenbeins ist eine häufige Krankheit in allen Lebensaltern, am häufigsten im Kindesalter. Sie entzieht sich häufig der Diagnose und wird deshalb für seltener ge-

[1]) Der von Urbantschitsch (Lehrbuch, 1880. S. 293) angeführte Fall von Schroter, wo bei einseitiger Taubheit nach Fractur der Schädelbasis zehn Wochen nach der Verletzung sich das Gehör wiedergefunden haben soll, entzieht sich meiner Kritik, weil die Quelle von U. nicht angeführt ist. Wenn gleichzeitig Facialislähmung bestand, so handelte es sich möglicher Weise um eine Compressionslähmung durch Blutextravasat innerhalb der Arachnoidealscheide des Acusticus und Facialis, wie solches von Gray und Prescott-Hewett gefunden worden ist (citirt nach Bergmann, Lehre von den Kopfverletzungen. S. 408).

halten als sie thatsächlich vorkommt. Die acut auftretende und verlaufende Form der Caries, wo die Krankheitsdauer nur wenige Monate beträgt, ist selten (Fig. 120); gewöhnlicher ist diese Affection von sehr chronischem Verlauf und kann Decennien hindurch bestehen. Die Caries befällt unter allen Schädelknochen am häufigsten das Schläfenbein, nicht selten doppelseitig und neben gleichzeitiger Caries in anderen Schädelknochen. Prädilectionsstellen für Caries im Schläfenbein sind: 1) der Warzenfortsatz; 2) der mediane Theil der hintern-obern Wand des Gehörgangs (Boden des Antrum mastoideum); 3) Tegmen tympani; 4) Gehörknöchelchen; 5) Labyrinthwand der Pauke; 6) Sulcus sigmoideus; 7) untere Wand der Paukenhöhle: 8) hintere Wand des

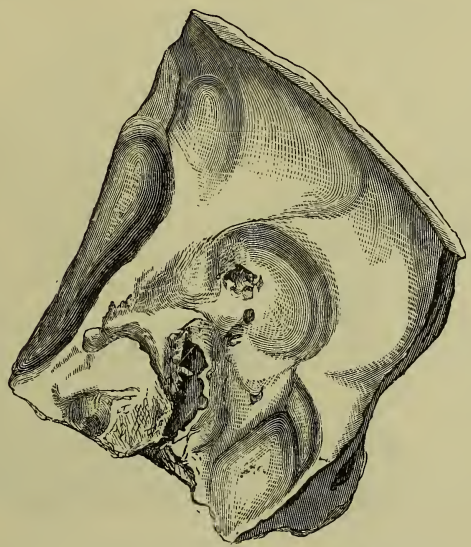

Fig. 120. Acute Caries mit Perforation der Pyramide an der Uebergangsstelle der Pars petrosa in die Pars squamosa des Schläfenbeins. Dura mater äusserlich unverändert, an der Innenseite mit Granulationen. Tod durch Pyämie ohne Sinusphlebitis.

Canalis caroticus. Seltener wird die Pars petrosa mit dem Labyrinth davon betroffen, am seltensten der Meatus auditorius internus. Die Ausbreitung der Caries ist ungemein wechselnd. Von den kleinsten, punktförmigen Heerden an bis zur Ausbreitung der Zerstörung auf den grössten Theil des Schläfenbeins und auf angrenzende Schädelknochen giebt es die mannigfachsten Zwischenstadien. Die Pauken- und Labyrinthhöhle können eine gemeinschaftliche Höhle darstellen, die mit der hintern Schädelgrube communicirt. Die grössten Zerstörungen kommen bei Tuberculosis und nach Scharlach zu Stande. Ausnahmsweise kann ausgebreitete Caries im Felsenbein, Paukenhöhle, Tuba, Warzenfortsatz und selbst im äusseren Gehörgang bei unverletztem Trommelfell und in situ gebliebenen Gehörknöchelchen bestehen, gewöhnlich aber zeigt das Trommelfell Substanzverlust, oder ist völlig zerstört. Die Schleimhaut der Paukenhöhle erscheint entweder ulcerirt oder gewulstet, mit polypösen Granulationen besetzt, die nach aussen durch das Trommelfell in den Gehörgang hervorwuchern. Der Ueberzug der Dura mater

findet sich meist verdickt, häufig nur lose anliegend und missfarbig; beim Abziehen sieht man an der Innenwand die Granulationen haften, welche den Knochen durchwucherten und seine Lücken ausfüllten. Häufig finden sich in der Umgebung der cariösen Stellen Osteophyten und Osteosclerose. Die Caries ist meist secundäre Folge von acuten oder chronischen Eiterungen der Weichtheile des Ohres, die auf den benachbarten Knochen übergreifen, äusserst selten Folge von primärer eitriger Ostitis oder primärer Periostitis. Gewöhnlich ist der anatomische Hergang der, dass eitrige Entzündungen des Mittelohrs zu Ulceration der mucös-periostealen Auskleidung führen; dadurch wird der Knochen stellenweise blossgelegt und sehr bald auch von der Verschwärung ergriffen. Von der Oberfläche des Knochens dringt der ulcerative Process allmälig tiefer und tiefer in die Knochensubstanz ein. Circumscripte superficielle Caries im Gehörgang ohne gleichzeitige

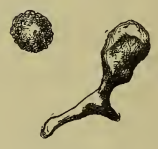

Fig. 121 u. 122.
Fig. 121. Cariöser Hammerkopf, beim Lebenden ausgestossen.
Fig. 122. Cariöse Excavation des Hammerkopfes.

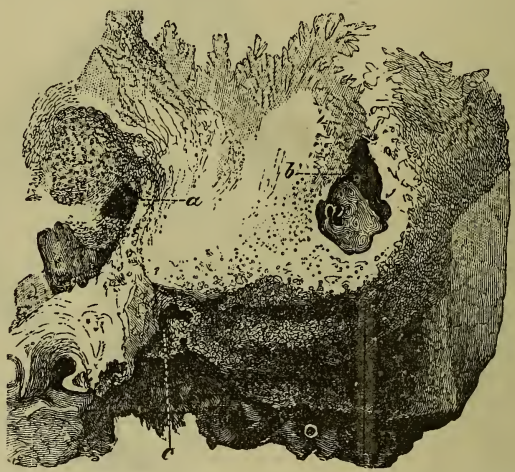

Fig. 123. Centrale Caries necrotica des Processus mastoideus. *a*. Grösstentheils erhaltene Corticalis. *b*. Gelöster Sequester innerhalb der Höhle.

cariöse Erkrankung im Mittelohr kommt selten vor, und zwar bei anämischen Constitutionen mit Verdacht auf Tuberculose. Liegt die cariöse Stelle an der Labyrinthwand der Paukenhöhle, so kann man sie durch das Loch im Trommelfell hindurch oft bei Lebzeiten erkennen an dem Schleimhautdefect, der Entfärbung (strohfarben oder missfarbig) und an der Rauhigkeit bei der Berührung mit der Sonde. Circumscripte Caries an der Labyrinthwand kann aber auch vorhanden sein, wo keine Ulceration der Schleimhaut, sondern eine gleichmässige Verdickung der Schleimhaut besteht. Cariöse Zerstörungen an den Gehörknöchelchen [1]) sind häufig und kommen in jedem Lebensalter vor. Es können Defecte einzelner Theile der Knöchelchen entstehen oder sie lösen sich aus ihren Verbindungen, verändern ihre natürliche Lage, gehen neue abnorme Verwachsungen ein, oder werden ganz ausgestossen. Die häufigste Ursache liegt in acuten Eiterungsprocessen beim Schar-

[1]) Schwartze, Sitzungsprotokoll der Section für Ohrenheilkunde auf der Naturforscherversammlung in Wiesbaden. 1873. Arch. f. Ohrenheilkde. VIII. S. 226.

lach und Typhus oder in chronischen Eiterungen bei Scrofulosis und Tuberculosis. Auch das Vorkommen primärer Ostitis der Gehörknöchelchen ist nicht zu bezweifeln [1]). Am Hammer findet sich bei ausgedehnten Substanzverlusten des Trommelfells häufig ein Defect am unteren Ende des Manubium [2]). Auch isolirte Zerstörungsprocesse am Hammerkopf (Fig. 122) bei Erhaltung des Griffes sind nicht selten, ohne grösseren Defect im Trommelfell. Fistulöser Durchbruch und circumscripte Granulationen am oberen Pole des Trommelfells in der Umgebung des Processus brevis sind Verdacht erregend für solche isolirte Caries am Hammerkopf. Während das Manubrium im Trommelfell erhalten bleibt, kann das Caput durch Caries abgetrennt und aus-

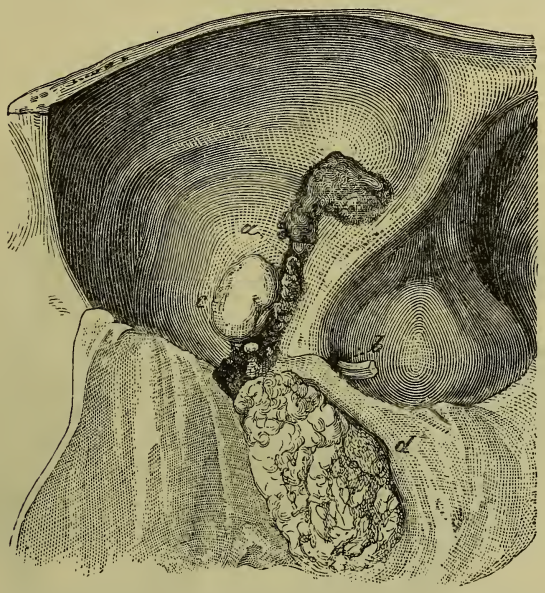

Fig. 124. Caries necrotica. In der cariösen Höhle *a* ist ein gelöster Sequester, welcher aus dem grössten Theil der Pyramide besteht, *b* Nervus acusticus, *c* Proc. condyloideus des Unterkiefers, *d* zurückgeschlagene Dura mater mit Granulationswucherungen. Tod durch Hirnabscess.

gestossen werden (Fig. 121). Am Amboss gehen die Fortsätze verloren, zunächst der lange, und das angefressene Corpus incudis fällt heraus aus seiner Verbindung mit dem Hammerkopf; seltener bleiben die Fortsätze erhalten und nur der Körper zeigt cariöse Anätzung. Zuweilen wird der Amboss auch bei imperforirtem Trommelfell aus seinen Verbindungen gelöst und durch Caries verzehrt. Am Steigbügel beschränken sich cariöse Zerstörungen meist auf den Kopf und die Schenkel. Nicht selten gehen beide Schenkel verloren; aber die Fussplatte bleibt in der Regel erhalten und in ihrer Verbindung, bedeckt von einem hypertrophischen Schleimhautüberzuge oder von einer Bindegewebs-

[1]) Vergl. v. Tröltsch, Arch. f. Ohrenheilkde. VI. S. 55.

[2]) Cariöse Defecte in der Mitte des Hammergriffs, wodurch derselbe in zwei Stücke getrennt wird, kommen höchst selten zu Stande. Wendt fand die getrennten Knochenenden in einem Falle durch einen weichen, rothen Gewebsstrang verbunden.

wucherung. Diese auffällige Resistenz der Stapesplatte gegen destructive Entzündungsprocesse der Paukenhöhle erklärt sich wahrscheinlich aus der theilweisen Ernährung derselben von den Labyrinthgefässen aus. Theilweise Zerstörung der Fussplatte fand ich bei Kindern, die an Miliartuberculose gestorben waren. Während Hammer und Amboss durch Eiterungsprocesse (Scharlach) häufig in toto bei Lebzeiten ausgestossen werden, ist dies seltener mit dem Steigbügel der Fall.

An den ausgestossenen Gehörknöchelchen sieht man oft bei oberflächlicher Betrachtung mit unbewaffnetem Auge keine auffällige Veränderung; betrachtet man sie aber mit der Loupe, so sieht man erweiterte Gefässlöcher oder leichte Arrosionen der Oberfläche, die

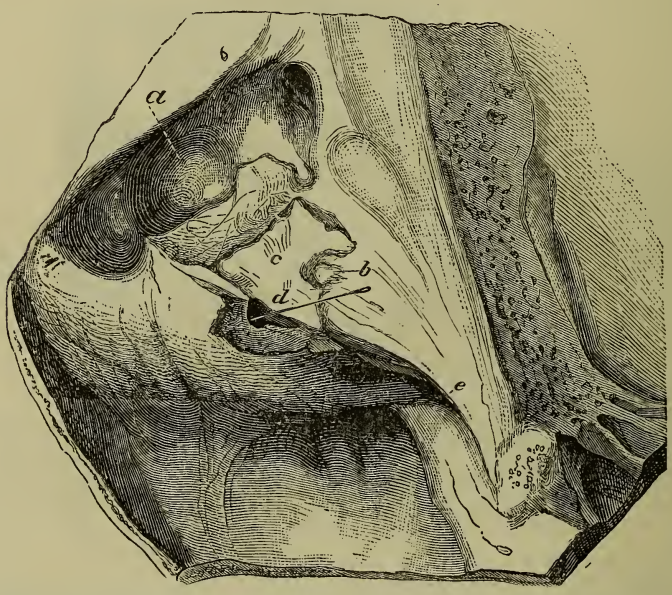

Fig. 125. Necrose der Pyramide. *a* Sinus transversus, *b* Nerv. acusticus, *c* Sequester, bei starkem Druck beweglich, *d* Sonde in einer Oeffnung der Labyrinthhöhle, *e* Spitze der Pyramide. Tod durch Abscess im Kleinhirn.

Umgebung dieser Stellen rareficirt oder mit osteophytischen Auflagerungen versehen. Es können aber auch die völlig gesunden Gehörknöchelchen verloren gehen durch Vereiterung ihrer Gelenkverbindungen und Ligamente. Dies geschieht besonders oft und schnell im Verlauf der Scharlach-Diphtheritis.

Früher wurde allgemein angenommen, dass auch secundäre Caries als Folge von eitrigen Entzündungsprocessen des Hirns und seiner Häute entstehen könne. Es ist höchst fraglich, ob überhaupt jemals ein derartiges Zustandekommen möglich ist. Was die Franzosen als Tuberculose des Felsenbeins beschrieben haben, ist käsige Ostitis. Die als Tuberkel beschriebenen Heerde sind cariöse Knochencavernen, die eingedickten Eiter enthalten. Neuerdings ist zuerst von Zaufal [1]) das Vorkommen wahrer Tuberculose des Schläfenbeins constatirt worden

[1]) Arch. f. Ohrenheilkde. II. S. 174.

bei einem an Lungentuberculosis Verstorbenen. Die den Chirurgen jetzt so geläufig gewordene Annahme des tuberkulösen Ursprungs der Schädelcaries ist für das Schläfenbein anatomisch noch nicht erwiesen. Jedenfalls kann der Nachweis der Tuberkelbacillen in dem Ohrsecret und in den erkrankten Geweben des Gehörorgans (s. S. 323) allein nicht als beweisend erachtet werden für die Annahme eines primär tuberculösen Processes bei der Caries im Ohr.

Erheblich seltener als ulcerirende Ostitis ist Necrose im Schläfenbein. Sie betrifft am häufigsten den Warzenfortsatz (Fig. 123), demnächst häufig Theile des Gehörgangs, Annulus tympanicus, Squama, am seltensten das Labyrinth (Fig. 125). Die Squama kann ganz isolirt an Periostitis erkranken ohne gleichzeitige Mittelohrerkrankung und sich in toto necrotisch exfoliiren. In dem Fig. 124 abgebildeten

Fig. 126. Bei Lebzeiten necrotisch ausgestossene Schnecken.

Fig. *a* zeigt in dreifacher Vergrösserung einen völlig gelösten Sequester mit der Schnecke aus der Pyramide eines $2^1/_2$jährigen Kindes, welches an tuberculöser Meningitis starb. Die Abbildung zeigt den Sequester von der oberen Fläche aus gesehen. An der Schnecke sieht man in die geöffnete obere Hälfte der ersten Windung, die rechts in die zweite übergeht. Links an der Abbildung ist ein noch erhaltener Rest von compacter Knochensubstanz zu erkennen, welche der vorderen Wand des Felsenbeins über dem Canalis caroticus entspricht. Vom Meatus audit. int. ist auf einer Kante der hinteren Seite des Präparats noch eine Andeutung erhalten. A. carotis und V. jugularis waren unverletzt.

Fig. *b* zeigt die necrotisch ausgestossene Schnecke eines 38jährigen Mannes. Der Modiolus ist mit seiner dem Meatus audit. int. zugekehrten Basis erkennbar. Von ihm geht eine Knochenzunge ab, die der inneren Wandung der ersten und äusseren Wandung der zweiten Schneckenwindung entspricht. Die Lamina spiralis ossea kann um das Präparat fast in ein und einer halben Windung verfolgt werden. Es erfolgte völlige Genesung bis auf complete Taubheit dieses Ohres und Schwindel bei heftigen Bewegungen. Keine Facialisparalyse.

Fig. *c* zeigt in zwei verschiedenen Ansichten (von der Spitze aus und von der Seite gesehen) die bei einer jungen Frau ausgestossene necrotische Schnecke mit dem ganzen Modiolus. Der Bau der Lamina spiralis ossea ist vorzüglich erhalten. Vergrösserung etwa dreifach.

Präparate meiner Sammlung liegt die ganze Pyramide necrotisch in einer durch entzündliche Reaction gebildeten Todtenlade. Die Sequester, welche spontan aus dem Gehörgang ausgestossen wurden, betrafen Theile des Gehörgangs, der Paukenwände oder des Labyrinths. Von der Labyrinthwand der Paukenhöhle stossen sich nicht selten schalenförmige Sequester los, an denen Theile des Canalis facialis oder der Fenestra ovalis zu erkennen sind. Häufiger durchdringt ein Labyrinthsequester die innere Paukenhöhlenwand und kommt durch die Paukenhöhle in den Gehörgang. Am häufigsten ist dies mit der Schnecke beobachtet; sogar doppelseitig[1]) (Fig. 126). Sehr grosse Theile der Pars petrosa können absterben, sich lösen und künstlich

[1]) Gruber, vergl. Arch. f. Ohrenheilkde. II. S. 73.

oder spontan entfernt werden mit Erhaltung des Lebens, besonders häufig im Kindesalter. Es ist sogar ein Fall von einem Kinde von 8 Monaten berichtet [1]), wo das ganze Schläfenbein necrotisch ausgestossen wurde und doch das Leben noch danach eine kurze Zeit (10 Stunden) erhalten blieb. Die acutesten Necrotisirungen kommen bei Typhus und bei exanthematischen Krankheiten vor, am häufigsten bei Scharlach, und zwar bei den kräftigsten Kindern. Ob die Störung hier primär vom Knochen ausgeht oder von den Weichtheilen, ist fraglich; wahrscheinlich von der Schleimhaut, in welcher Geschwüre entstehen, die bis zum Periost vordringen und dasselbe zerstören. Ich sah hierbei neben der Necrose im Ohr gleichzeitig Necrose in der Nase (Ozaena) mit Ausstossung grosser Sequester aus derselben.

§ 74. Aetiologie.

Die Caries des Schläfenbeins gilt zwar allgemein als ein Folgezustand constitutioneller Erkrankungen, speciell der scrofulösen Dyscrasie, findet sich aber häufig bei Menschen, die sonst vollkommen gesund und von kräftiger Constitution sind. Hier handelt es sich unzweifelhaft um ein rein locales Leiden, was bei geringer Ausdehnung lange Zeit ohne Rückwirkung auf die allgemeinen Ernährungsverhältnisse fortbestehen kann. Die Hauptursache der Entstehung von Caries in diesen Fällen liegt in Retention und Fäulniss des Eiters. In vielen Fällen coincidirt allerdings Scrofulose oder Tuberculose, und die Annahme, dass hier die Caries die Folge der Allgemeinkrankheit sei, ist allgemein geläufig. Der genetische Zusammenhang kann aber auch ein umgekehrter sein, so dass Tuberculose und andere schwere Störungen der Ernährung sich erst secundär zu Caries hinzugesellen. Von practischer Bedeutung ist die Scheidung der nicht häufigen syphilitischen Caries von den anders verursachten Formen.

§ 75. Symptomatologie und Diagnose.

Symptomatologie. Unter den subjectiven Symptomen sind Schmerz im Ohr und Kopf, Neuralgien im Gebiete verschiedener Aeste des Trigeminus (besonders des Supraorbitalis), Schwindelzufälle, Uebelkeit, Schwerhörigkeit am häufigsten. Der Kopfschmerz tritt mit Exacerbationen auf und wird so heftig, dass Schlaflosigkeit, bei Kindern auch anhaltendes Schreien dadurch herbeigeführt wird. Sehr gewöhnlich sind freie Intermissionen von Tagen und Wochen. Ursachen der heftigen, bohrenden Schmerzen sind die periostitische Reizung in der Umgebung des cariösen Heerdes resp. die chronische Entzündung des Duraterüberzuges des Schläfenbeins, oder die demarkirende Entzündung in der Umgebung sich lösender Sequester. Percussion des Schläfenbeins pflegt den Schmerz hervorzurufen oder zu steigern. Die Schmerzen treten nicht in allen Fällen von Caries des Ohres ein; dies scheint abhängig von der Localisation des cariösen Heerdes. Bei Tuberculösen können bei der Section ausgedehnte Zerstörungen im Schläfenbein

[1]) Wreden, Monatsschr. f. Ohrenheilkde. 1868. Nr. 11. S. 168.

vorgefunden werden, obwohl während des ganzen Krankheitsverlaufes nie über Schmerzen geklagt wurde. Wo nach Einträufelung diluirter adstringirender Lösungen regelmässig Schmerzen im Ohre entstehen, ist dies immer ein für Caries verdächtiges Zeichen.

Unter den objectiven Zeichen giebt die Beschaffenheit des otorrhoischen Secrets wichtige Anhaltspunkte für die Diagnose. Bei grösserer Ausdehnung der Caries ist dasselbe eine bräunliche oder röthliche Jauche von ranzigem, penetrantem Geruch mit Beimengungen von krümligen Bröckeln verkästen Eiters. In vielen Fällen ist der Knochensand, der von dem moleculären Zerfall des Knochengewebes herstammt, im Secret sichtbar und fühlbar (beim Reiben zwischen den Fingern), auch unter dem Microscop durch Nachweis der Knochenkörperchen erkennbar. Bei Caries necrotica stossen sich häufig macroscopisch wahrnehmbare Knochenfragmente ab, die sich im Spritzwasser zeigen. Auch aus dem weit über die Norm gehenden Kalkgehalt des Eiters lässt sich auf chemischem Wege das Vorliegen eines grösseren Knochengeschwüres constatiren. Ist die cariöse Stelle klein, so kann die sonst characteristiche Beschaffenheit des cariösen Secrets ganz verdeckt sein durch die Beschaffenheit des Schleimhautsecrets. Es ist dann ein stark schleimhaltiger Eiter, wie er sich bei den Schleimhauteiterungen zu finden pflegt, zeitweise mit schwachen Blutbeimengungen verbunden.

Zu den sonst gewöhnlich vorhandenen objectiven Symptomen gehören Perforation des Trommelfells, leicht blutende Granulationswucherungen [1]) im Ohr, erschwerte Tubenpassage durch Schleimhautwulstung, diffuse Schwellung mit Stenose im Gehörgang, Erosionsgeschwüre in demselben, Infiltration der umgebenden Lymphdrüsen, Senkungsabscesse oder Fistelöffnungen im Gehörgang und in der Umgebung des Ohres [2]) (Warzenfortsatz, Hals, Nacken, Pharynx), Facialislähmung. Letztere, gewöhnlich einseitig, höchst selten hierbei doppelseitig vorkommend, entsteht nach cariöser Arrosion des Canalis Faloppiae durch Druck des Exsudates auf den Nervenstamm oder durch Neuritis. Doch ist hervorzuheben, dass die cariöse Zerstörung des Kanals bei der Section gefunden werden kann, wo bei Lebzeiten keine Lähmung beobachtet wurde (Gruber), dass andererseits nicht jede im Verlauf von Caries auftretende Facialislähmung auf eine Arrosion des Canalis Faloppiae und partielle Destruction des Nerven bezogen werden darf, weil für das Zustandekommen derselben schon die auf die Facialisscheide fortgeleitete Entzündung bei angeborenen Dehiscenzen des Knochenkanals genügt. Solche Lähmungen verschwinden häufig wieder nach kurzer Dauer.

Diagnose. In verhältnissmässig seltenen Fällen liegt die cariös erkrankte Stelle bei der Untersuchung des Ohres offen zu Tage. Für den in der Otoscopie Geübten wird die Auffindung derselben nach gründlicher Entfernung des Eiters in vielen Fällen möglich sein, wo die subjectiven Symptome, die Beschaffenheit des Eiters und die fehlenden Veränderungen in der äusseren Umgebung des Ohres keinen Verdacht auf das Vorhandensein ulceröser Destruction der Knochensubtanz auf-

[1]) An denselben ist zuweilen eine Pulsation bemerkbar.
[2]) Abscesse vor der Ohrmuschel in der Schläfengegend sind selten.

kommen liessen. Häufig ist die Diagnose derselben aber bei der ersten Untersuchung auch für den Geübtesten schwierig oder sogar unmöglich, wenn er nicht mit Hülfe der Sonde eine entblösste Knochenstelle auffinden kann. Gelingt dies nicht, weil die entblösste Stelle für die Sonde nicht erreichbar ist, so kann dennoch trotz dieses negativen Resultates eine ausgedehnte cariöse Zerstörung vorhanden sein, die dann aus dem weiteren Verlaufe und der fortgesetzten Beobachtung des Falles erkannt wird. Der Gebrauch der Sonde ist innerhalb des Ohres nur zulässig unter Leitung des Auges. Wer also nicht im Gebrauch des Spiegels hinreichend geübt ist, soll die Sonde überhaupt nicht zum Zwecke der Diagnose in die Hand nehmen. Auch bei dem vorsichtigsten und zweckentsprechendsten Gebrauch derselben sind Schmerz und Blutung nicht immer zu vermeiden; bei unvorsichtiger Anwendung derselben aber ist die Gefahr Schaden anzurichten naheliegend, vorzugsweise, wenn sie bis in die Paukenhöhle eingeführt ist. Die Fälle, in denen unmittelbar nach einer solchen unvorsichtigen Sondirung die Erscheinungen von Meningitis sich entwickelten, sind häufiger vorgekommen, als man sie publicirt findet. Zur Sondirung genügt jede silberne Knopfsonde, die in der Mitte zum Zwecke besseren Sehens winklig gebogen ist und an der Spitze die für den einzelnen Fall erforderliche Krümmung erhalten hat. Bequemer und eleganter sind die von W. Meyer[1]) angegebenen Ohrsonden, ein Sortiment von 6 verschiedenen Sonden mit plattenförmigem Handgriff, deren 4 an der Spitze nach den Himmelsrichtungen, je nach vorn, oben, hinten, unten und stumpfwinklig gebogen sind (Fig. 127). Der kurze Schenkel misst etwa 5 mm. Wird die Sonde benutzt zur Abtastung von Theilen der Paukenhöhlenwände, die man nicht sehen kann, so ist natürlich die zarteste Führung und äusserste Vorsicht beim Gebrauche geboten.

Fig. 127. Ohrsonde, nach W. Meyer.

Ist Caries weder sichtbar noch fühlbar, so kann die Beschaffenheit des Eiters, auch die microscopische und chemische Untersuchung desselben (Knochenkörperchen, reicher Kalkgehalt) Aufschluss über das Vorhandensein derselben geben. Suspect sind häufige Blutbeimengungen des Eiters, ohne dass wuchernde Granulationen im Ohre sich finden und ohne dass eine Verletzuug voraufgegangen ist, ebenso wenn das Einträufeln schwacher adstringirender Lösungen regelmässig Schmerzen im Ohre hervorruft. Die Dauer des Leidens und das Gesammtbefinden des Kranken sind so gut wie werthlos für die Diagnose, weil es auch eine acut verlaufende Form der Caries giebt und bei chronischem Verlauf derselben auch nach sehr langer Dauer der Allgemeinzustand überraschend wenig gelitten zu haben braucht.

Ebenso werthlos für die Diagnose ist die Infiltration der umliegenden Lymphdrüsen, weil sich solche ebenso häufig bei Schleimhauteiterungen, als bei Knocheneiterungen vorfindet. Auch das Vor-

[1]) Arch. f. Ohrenheilkde. XXI. S. 153.

handensein von Facialislähmung ist nicht beweisend für cariöse Arrosion des Canalis Faloppiae. Spontane bohrende Schmerzen in der Tiefe des Ohres und im Kopfe, besonders des Nachts, werden häufig geklagt und sind immer als suspect zu betrachten, wenn sie ohne äussere Veranlassung öfter wiederkehren und nicht von Eiterretention und subacuten Entzündungen der Weichtheile abhängig sind; oftmals fehlen sie ganz trotz langjährigen Bestehens der Krankheit, wo hernach bei der Section ausgedehnte cariöse Zerstörungen gefunden werden. Dieses Missverhältniss zwischen den subjectiven Symptomen überhaupt und der Ausdehnung der Zerstörung im Knochen ist besonders bei Tuberculose auffällig.

Das hartnäckige Nachwuchern von Granulationen im Ohre und das mehrfache Auftreten von Senkungsabscessen in der Umgebung des Ohres lässt meist keinen Zweifel über das Vorhandensein der Caries, wenn auch der Heerd derselben für die Sonde nicht zugänglich ist und Knochensand im Eiter nicht erkennbar ist. Die im Anschluss an idiopathische acute Otitis media sich entwickelnde Caries ist gewöhnlich zu erkennen aus der langen Fortdauer der Kopfschmerzen, die vom Ohr ausgehen und in die ganze Kopfhälfte ausstrahlen, aus der lange fortbestehenden Schwellung im Gehörgang, besonders seiner hintern und obern Wand, aus den Schmerzen bei der Lufteintreibung und aus der ungewöhnlichen Reaction gegen Adstringentia. Die differentielle Diagnose zwischen Caries und Necrose ist oft unmöglich; beide können combinirt sein. Die syphilitische Caries ist nur aus dem Vorhandensein anderer Zeichen constitutioneller Syphilis zu diagnosticiren. Dass ohne genaue Untersuchung des Ohres die Caries des Schläfenbeins auch mit Caries der Halswirbel verwechselt werden kann, ist oben (S. 321) angeführt.

§ 76. Prognose.

Bei dem heimtückischen Verlauf der Krankheit muss jeder Fall von Caries des Schläfenbeins als ein ernster und das Leben bedrohender betrachtet werden. Entscheidend für die Prognose sind im Allgemeinen der Sitz der Caries, die Ausbreitung derselben und die Constitution. Am günstigsten pflegt die auf den Warzenfortsatz beschränkte Caries zu verlaufen, wie sie am häufigsten im Kindesalter vorkommt. Die Symptome können lange Jahre wenig Beunruhigendes haben, und ganz plötzlich und unerwartet gesellen sich die Zeichen eines schnell lethal verlaufenden Folgezustandes hinzu. Die Section ergiebt dann häufig eine Ausdehnung der cariösen Zerstörung im Knochen, auf die wir aus den Erscheinungen bei Lebzeiten nicht vorbereitet waren. Andererseits bleibt wieder unter günstigen Verhältnissen der Ernährung und unter günstigen localen Verhältnissen für den Secretabfluss bei sichtbaren enormen Zerstörungen das Leben noch lange Zeit erhalten, wo wir auf diese Möglichkeit kaum zu hoffen wagten.

Unter den möglichen Folgezuständen der Caries sind zu fürchten Facialislähmung, Fortschreiten der Entzündung auf die Dura mater und deren Sinus, auf die weichen Hirnhäute und das Gehirn, Marasmus in Folge profuser Jauchung, Morbus Brightii, amyloide Degeneration, Tuber-

culose; am seltensten lethale Blutungen. Kinder erliegen gewöhnlich nicht den consecutiven Erkrankungen des Gehirns, sondern andern Krankheiten. Auch im höheren Lebensalter, nach überschrittenem 50. Lebensjahr, kommen die lethalen Folgezustände der Caries und Necrose wieder seltener vor (Gruber). Bei einseitiger Caries deutet das Besserhören der von den Kopfknochen aus zugeleiteten Stimmgabeltöne in dem gesunden Ohr auf Ergriffensein des Labyrinthes. Es ist aber daraus nicht der Schluss zu ziehen, dass nothwendig Caries im Labyrinth besteht, sondern dasselbe kann in anderer Weise erkrankt sein. Werden die Stimmgabeltöne auf dem an Caries erkrankten Ohre allein oder verstärkt wahrgenommen, so kann dies keineswegs als ein quoad vitam prognostisch günstiges Zeichen betrachtet werden, weil abgesehen von der immer vorhandenen Gefahr der Sinusphlebitis die Ueberleitung der Eiterung von der Paukenhöhle auf das Gehirn ebenso leicht und noch häufiger erfolgt als vom Labyrinth aus. Die drohende Gefahr dieser Folgezustände lässt sich durch eine systematische antiseptische Durchspülung der Paukenhöhle auf den natürlichen Wegen (Gehörgang, Tuba etc.) wohl vermindern, aber nie beseitigen, weil das im Warzenfortsatz stagnirende Secret von derselben nicht getroffen wird. Hierzu giebt allein die Anlegung einer Gegenöffnung im Antrum mastoideum die Möglichkeit. Dass Caries im Schläfenbein bei passender Behandlung oft vollständig ausheilt, und zwar nicht allein vor vollendetem Knochenwachsthum, sondern auch im späteren Alter, sogar zuweilen noch im Greisenalter, beweisen neben zahlreichen klinischen Erfahrungen die Sectionsbefunde. Unter günstigen Ernährungsverhältnissen kommt dies am häufigsten nach Spontanperforation des Warzenfortsatzes vor in Fällen, wo niemals eine regelrechte Behandlung stattgefunden hatte. Blieb das Labyrinth von der Caries verschont, so ist durchaus nicht immer Vernichtung des Gehörs mit solcher verbunden [1]), sondern es kann je nach Localität, Ausdehnung und Folgezuständen der Zerstörung ein oft sehr erheblicher Rest des Hörvermögens, bei Caries des Warzenfortsatzes sogar normales Gehör erhalten bleiben. Der Defect im Trommelfell kann sich durch Narbenbildung wieder verschliessen. Die zurückbleibende Hörstörung hängt dann in vielen Fällen ab von adhäsiver Entzündung innerhalb der Paukenhöhle. Zahlreiche narbige Stränge pflegen die Gehörknöchelchen unter einander, mit dem Trommelfell und den Paukenwänden zu fixiren. Die mit vorgeschrittener Phthisis pulmonum coincidirende Caries des Schläfenbeins ist unheilbar.

Die Lösung des Sequesters bei der Necrose geht oft ungemein langsam vor sich, besonders wenn solche das Labyrinth betrifft, so dass Jahre darüber hingehen können. Die demarkirende Entzündung pflegt in der Regel sehr gering zu sein; in jedem Stadium kann dieselbe aber zur Fortleitung der Eiterung auf Hirnsinus und Hirnhäute Veranlassung geben.

---

[1]) Nach einer Beobachtung von Gruber ist bei Caries des oberen Halbzirkelkanals sogar noch eine Hörweite von 1½ Zoll für die Uhr constatirt worden.

§ 77. Therapie.

Da die Caries des Schläfenbeins häufig in Folge vernachlässigter Eiterungen der Mittelohrschleimhaut entsteht, so ist die Prophylaxe hier von eminenter Bedeutung. Jede acute Otitis media, besonders die im Verlaufe der acuten Exantheme und des Typhus entstehende, sollte im ersten Beginn nach den früher dargelegten Grundsätzen sorgsamst behandelt werden. Die Hauptmittel, um das Uebergreifen der Entzündung auf den Knochen zu verhüten, sind hier Antiphlogose, Paracentese des Trommelfells, Luftdusche und antiseptische Durchspülung der Paukenhöhle.

Steht die Diagnose Caries fest, so gebührt neben der Allgemeinbehandlung zur Bekämpfung bestehender Dyscrasien, und entsprechender Diätetik zur Verbesserung der allgemeinen Ernährung, der localen Therapie auch hier, wie bei allen Organen, welche ihr zugänglich sind, der erste Platz. Nur wenn gleichzeitig verschiedene Stellen des Skelets an Caries erkrankt sind, wodurch die dyscrasische Natur der Ohrkrankheit über jeden Zweifel erhoben wird, so ist von dieser Regel abzuweichen und das Hauptgewicht auf die Allgemeinbehandlung zu legen. Der Gebrauch des Jodkalium, der Jod- und kochsalzhaltigen Thermen, des Leberthrans, des Chinins, der Eisenpräparate wird am häufigsten nach bekannten Indicationen in Anwendung zu ziehen sein; daneben der Gebrauch von Malz- oder Soolbädern. Der Glaube an Specifica bei Caries ist längst geschwunden. Krukenberg vertraute viel auf Acidum phosphor. siccum, das er in Verbindung mit Asa foedita in Pillenform gab. Bei syphilitischer Caries ist die Inunctionskur das wichtigste Heilmittel.

Bei der localen Therapie ist das Erste und Wichtigste die grösste Sorgfalt bei der Entfernung der im Ohr stagnirenden Secrete. Wie dieselbe zu geschehen hat, wurde bei der Besprechung der chronisch eitrigen Entzündung der Paukenhöhle § 35 angegeben. Die Hauptsache für die meisten Fälle ist die regelmässige Durchspülung der Paukenhöhle von der Tuba Eustachii aus mittelst des Catheters. Je gründlicher und je häufiger diese Durchspülung geschieht, desto wirksamer wird der Zersetzung der stagnirenden Secrete begegnet, welche der Hauptgrund des fortschreitenden Entzündungsprocesses und des Uebergreifens desselben auf die Schädelhöhle sind. Bei der Auswahl der desodorisirenden und desinficirenden Zusätze zur Spülflüssigkeit, durch welche der Fäulnissprocess beschränkt werden soll, ist zu beachten, dass von denselben hier nur solche Mittel und in solcher Concentration anwendbar sind, die, selbst in grösserer Menge verschluckt, keinen Schaden bringen können. Für die Ausspülung vom Gehörgang aus kommt dies weniger in Betracht als bei der Durchspülung durch den Catheter. Für den letzteren Zweck bediene ich mich ausschliesslich der $^3/_4$ %igen Kochsalzlösung (28—30 ° R.) mit einem geringen Zusatz von Carbolsäure (bis $^1/_2$ %). Wird Sublimat bevorzugt, soll die Lösung nicht stärker sein als 1 : 5000. Zu desinficirenden Injectionen oder Instillationen in den Gehörgang können stärkere Lösungen benutzt werden, Carbolsäure 1—2 %, Sublimat bis 0,1 %. Handelt es sich darum, käsig eingedicktes Secret zu erweichen, wie in allen ver-

nachlässigten Fällen im Anfang der Behandlung, so kommt es mehr auf die lange Dauer der Einleitung continuirlicher schwacher Ströme an (Irrigator), als auf den Druck des Wassers. Bei der Unmöglichkeit, die Ausdehnung der cariösen Zerstörung in der Tiefe zu beurtheilen, erscheint es überhaupt für alle Fälle rathsam, im Beginn sich stets nur ganz schwachen Druckes zu bedienen, weil sonst bei etwa schon bestehender Communication mit dem intracraniellen Raum zu den schlimmsten Symptomen Veranlassung gegeben werden kann. Oft wird auch die consequente und zweckmässigste Reinigung des Ohres nicht im Stande sein, die im Mittelohr stagnirenden Eitermassen jemals ganz zu entfernen; in solchen Fällen verschwindet der Fötor des Ohres nie ganz oder nur für kurze Zeit nach der Spülung. Der Grund dieser Erscheinung liegt in den schwer zugänglichen Buchten und Nebenhöhlen der Paukenhöhle, am häufigsten in einer Retention von Eiter im Antrum mastoideum. Um dieses der directen Spülung zugänglich zu machen, bedarf es der Einführung gekrümmter Röhren vom Gehörgang aus (siehe S. 324).

Ist der ersten und wesentlichsten Indication, der Reinigung, nach Möglichkeit genügt, so ist es die weitere Aufgabe der localen Therapie, die erkrankte Partie des Knochens und den krankhaften Zustand der Schleimhaut in Angriff zu nehmen. Wuchernde Granulationen, welche den Secretabfluss aus der Paukenhöhle behindern, müssen mit dem Wilde'schen Schlingenschnürer entfernt und nachträglich geätzt werden. (Lapis in Substanz, Chromsäure, Galvanocaustik). Intercurirrende subacute Entzündungen werden nach den früher gegebenen Regeln behandelt durch Ansetzen von Blutegeln vor das Ohr, durch Incisionen in den Gehörgang, auf den Warzenfortsatz, durch Dilatation zu enger Oeffnungen im Trommelfell, je nach der vorliegenden Indication. Die häufigste Ursache der bei Caries eintretenden subacuten Entzündungen ist Eiterretention in der Paukenhöhle. Sobald diese behoben ist, kann der Nachlass der bedrohlichsten Erscheinungen von meningitischer Reizung mit hohem Fieber erfolgen. Trotz scheinbarer Besserung des Befindens und trotz vollständigen Verschwindens der wüthenden Schmerzen im Ohr und Kopf kann aber der cariöse Process in der Tiefe fortschreiten. Liegt die Ursache der bohrenden und äusserst qualvollen Schmerzen in der Tiefe des Knochens und im Kopf, nicht in Eiterretention, so hilft gegen dieselben palliativ die subcutane Morphiuminjection, mitunter für längere Zeit die Application des Ferrum candens am Warzenfortsatz (Gruber). Ob durch dieses Revulsivum auch auf den Verlauf der Knochenkrankheit in der Tiefe ein günstiger Einfluss erzeugt werden kann, ist mehr wie zweifelhaft. Uebrigens sind lange Intermissionen des Kopfschmerzes bei Caries so gewöhnlich, dass es häufig schwer zu entscheiden ist, ob die Revulsiva hier wirklich Nutzen bringen.

Das Eingiessen der noch vielfach üblichen Lösungen von Adstringentien, um durch solche umstimmend auf die Schleimhaut einzuwirken, wird bei Caries durchgehend schlecht vertragen. Selbst diluirte Lösungen von Blei-, Zink- und Kupfersalzen als Eintröpfelungen in den Gehörgang erregen leicht nachhaltige Schmerzen, und dies hat etwas Characteristisches für die Caries des Schläfenbeins. Häufiger zuträglich erweisen sich Lösungen von Calcaria chlorata (1 : 2000),

Aqua chlorata (1 : 5), Aqua calcariae (1 : 10), die gleichzeitig secretionsvermindernd auf die Schleimhaut und antiseptisch wirken. Besonders auffällig ist die desodorisirende Wirkung derselben. Die von Itard bei Caries des Ohres gepriesene Einspritzung von 6 %iger Lösung von Kali carbonicum macht schmerzhafte Entzündungen und ist schon von Lincke mit Recht als viel zu concentrirt getadelt worden. Ohrbäder von verdünnter Jodtinctur, von mit Salzsäure angesäuertem Wasser (gtt. 2 ad 30 g, allmälig steigend), von Villate'scher Mischung etc. pflegen ebenfalls nach kurzer Anwendung Schmerz und Entzündung zu veranlassen, so dass von ihrem weiteren Gebrauch Abstand genommen werden muss.

Wo die cariöse Stelle klein und zugänglich ist, nutzt das kräftige Aetzen derselben mit Lapis in Substanz; je nach der Reaction in längeren oder kürzeren Zwischenräumen zu wiederholen, durchschnittlich 1—2 mal wöchentlich. Energischer und schneller wirkt die Galvanocaustik. Zur Anwendung derselben ist aber genaues Sehen und grosse Vorsicht nöthig — kleiner Brenner, kurze Dauer der Einwirkung —, wenn es sich um cariöse Stellen an den Paukenhöhlenwänden handelt, besonders nach hinten oben. Es kann Facialislähmung dadurch hervorgerufen werden, die zwar gewöhnlich bald wieder verschwindet, aber auch manchmal viele Monate andauert. Die Anwendung aller zerfliessenden Aetzmittel (Kali caust., concentrirter Säuren, Liq. Bellostii) innerhalb der Paukenhöhle ist zu widerrathen, weil deren Wirkung sich nicht berechnen lässt. Die neuerdings von Matthewson [1]) besonders gelobte Aetzung mit Schwefelsäure habe ich versucht, aber nur Nachtheile im Verhältniss zur Galvanocaustik davon gesehen.

Der Gebrauch des scharfen Löffels (Fig. 128) zur Entfernung des cariösen Heerdes bei oberflächlicher Caries des Gehörgangs kann vom besten Erfolge sein. An der oberen Gehörgangswand darf aber nur mit grosser Vorsicht von demselben Gebrauch gemacht werden. Innerhalb der Paukenhöhle sollte er überhaupt nie in Anwendung gezogen werden wegen der Gefahr möglicher Nebenverletzungen. Facialislähmungen sind öfter mit demselben herbeigeführt worden. Für besonders gefährlich halte ich den Gebrauch des scharfen Löffels bei Caries an der Labyrinthwand der Paukenhöhle, weil hier wegen der Dünnheit der Knochenwand sehr leicht zur Eröffnung der Labyrinthkapsel Veranlassung gegeben werden kann. Dass trotzdem damit bei vorsichtiger Verwendung in günstigen Fällen auch an dieser Localität glückliche Resultate erzielt sind, will ich nicht bezweifeln, ich halte aber die öfter wiederholte Galvanocaustik für ungefährlicher und für ebenso sicher. Bei vorgeschrittener Lungentuberculose wird man sich aller dieser Eingriffe enthalten und sich nur auf desinficirende Spülung beschränken.

Fig. 128. Scharfer Löffel f. den Gehörgang.

[1]) Arch. f. Ohrenheilkde. XV. S. 47.

Von sonst indicirten operativen Eingriffen kommen die rechtzeitige Eröffnung der Senkungsabscesse, ferner die Extraction resp. Excision der cariösen Gehörknöchelchen und die Wilde'sche Incision resp. operative Eröffnung des Antrum mastoideum nach den früher erörterten Indicationen in Betracht. In der letzteren haben wir für viele Fälle von Caries des Schläfenbeins, selbst wenn dieselbe die Pars petrosa schon ergriffen hat, das hauptsächlichste und wichtigste Mittel zur antiseptischen Durchspülung und Abwendung der Gefahr consecutiver Sinusphlebitis und Meningitis.

Bei Necrose ist die vollständige Lösung des Sequesters abzuwarten und erst dann wenn derselbe beweglich im Gehörgang oder Warzenfortsatz liegt, und seine spontane Ausstossung zögert, die Extraction vorzunehmen. Dieselbe ist je nach Grösse und Lage des Sequesters bald leichter vom Gehörgange, bald leichter von hinten nach voraufgegangener Ablösung und Vorklappung der Ohrmuschel zu bewirken (s. S. 242). Wird die Ohrmuschel hinterher sorgfältig wieder angenäht, so kann sie per primam anheilen, gewöhnlich aber erst durch Granulation und Eiterung. Nöthigenfalls kann der Extraction die Zerbröckelung des Sequesters vorausgeschickt werden, wenn man nicht durch horizontale Spaltung der hintern Wand des knorpligen Gehörgangs genügend Platz bekommt, um ihn in toto herauszufördern.

Die Therapie der Facialislähmung bei Caries und Necrose des Schläfenbeins richtet sich nach der muthmaasslichen Ursache derselben. Nicht immer handelt es sich dabei um eitrige Perineuritis, noch seltener um Vereiterung und partielle Destruction des Nerven, häufig nur um die Folge stärkerer Secretanhäufungen in der Paukenhöhle, die bei Lückenbildung im Canalis Faloppiae direct durch Druck auf den Nerven lähmend wirken können, oder um die Folge stärkerer Circulationsstörungen im Gebiete der Art. stylo-mastoidea, welche die Paukenschleimhaut und den Nerven gemeinsam versorgt. Viele Fälle bessern sich spontan unter der Behandlung des Ohrleidens allein, besonders auffällig schnell nach Ausstossung eines Sequesters. Sind Zeichen frischer Entzündung vorhanden, können Blutentziehungen, besonders Application des künstlichen Blutegels auf den Warzenfortsatz sehr nützlich sein. In andern Fällen erfolgt die Rückbildung der Lähmung unter Gebrauch von Jodkalium oder electrischer Behandlung. Veraltete Fälle, welche die Ausheilung der Caries überdauern, sind regelmässig unheilbar. Sie sind nicht immer bedingt durch Destruction des Nerven in Folge eitrigen Zerfalls, sondern können auch Compressionslähmungen mit Atrophie des Nerven sein in Folge von Hyperostose des Canalis Faloppiae oder von Bindegewebswucherungen, die von der Nervenscheide ausgehen oder mit dieser zusammenhängen.

Capitel XVIII.

§ 78. Zusammenstellung der lethalen Folgeerkrankungen bei Ohraffectionen.

Ueber die Häufigkeit lethaler Folgekrankheiten bei eitrigen Entzündungen des Ohres ist nichts Zuverlässiges bekannt. Im Allgemeinen wird dieselbe bisher von den Aerzten ganz gewiss sehr unterschätzt, weil die Wenigsten weder gewohnt sind, regelmässig das Gehörorgan bei der Krankenuntersuchung in Betracht zu ziehen, noch sich daran zu erinnern, dass möglicherweise in der Erkrankung des Ohres ein sonst unaufgeklärter Todesfall seine Erklärung finden könnte. Selbst bei den Sectionen wird die Untersuchung verhältnissmässig selten auf das Gehörorgan mit der wünschenswerthen Genauigkeit ausgedehnt. Seit indessen die Lebensversicherungsgesellschaften in immer grösserer Zahl angefangen haben, dem Vorkommen unerwartet schneller Todesfälle bei eitrigen Entzündungen des Ohres ihre Aufmerksamkeit zu widmen, ist es ein dringendes Desiderat, durch umfassende statistische Untersuchungen zu ermitteln, in welcher Häufigkeit der lethale Ausgang vorkommt. Die Beobachtungen des Einzelnen werden dazu ganz unzulänglich bleiben, wenn ihm auch das denkbar grösste Material zu Gebote stände. Die betreffenden Erkrankungen des Ohres verlaufen überwiegend häufig chronisch, und relativ selten wird es vorkommen, dass derselbe Arzt den einzelnen Kranken von dem Beginn der Erkrankung bis zum Tode unter den Augen behält. Der Ohrenarzt, in dessen Beobachtungskreis sich der Natur der Sache nach die ungeheilt gebliebenen und schwereren Fälle vorzugsweise zusammendrängen, wird leicht in die Lage kommen, aus der Häufigkeit der ihm vorkommenden Todesfälle die Gefahren zu überschätzen und sich dadurch zu pessimistischen Anschauungen hinneigen. Die allgemeinen statistischen Uebersichten über die Todesursachen waren bisher für unseren Zweck völlig unbrauchbar, weil sie meist auf die Möglichkeit, die Todesursache im Ohr zu finden, überhaupt keine Rücksicht nehmen oder wenigstens dies aus ihren Rubriken nicht erkennen lassen. Ein grosser Theil der als an Hirnabscess, eitriger Meningitis, Pyämie gestorben Bezeichneten gehört ganz zweifellos in die Rubrik Otitis, aber auch gewiss noch viele andere, die apoplectisch, an Eclampsia infantum, an acuter Tuberculose, an „Nervenfieber", an bösartigem „Wechselfieber", Marasmus zu Grunde gegangen sind. Zur Beantwortung der prognostisch und practisch wichtigen Frage, wie wie viel Procent von denen, die mit chronischen Otorrhöen behaftet sind, an den Folgezuständen derselben sterben, wird das ganze Material langjähriger Beobachtung vieler Ambulatorien und Kliniken zu sammeln sein, um von demselben statistisch nur die Fälle zu verwerthen, bei denen durch die Section der Zusammenhang zwischen Otitis und Tod ganz unzweifelhaft erwiesen ist.

Am längsten bekannt und am häufigsten sind die secundären Erkrankungen des Gehirns und seiner Häute. Die ursächlichen Beziehungen derselben zu eitrigen Entzündungen des Ohres waren

schon einzelnen hervorragenden Aerzten älterer Zeit (Avicenna, Morgagni, Stoll) wohl bekannt; durch die Arbeiten von Lallemand, Toynbee, Sédillot, Lebert, Virchow, Cohn, Griesinger wurde indessen erst der Grund gelegt für eine genauere Kenntniss der verschiedenen Wege, auf denen die Entzündung auf das Gehirn und seine Häute übergreifen kann und der verschiedenen Erkrankungsformen, die sich dabei entwickeln. In Deutschland wurde besonders durch Lebert der Nachweis geliefert, dass in vielen Fällen die Phlebitis der Hirnsinus das Mittelglied bilde zwischen Otitis und Hirnentzündung (Hirnabscess, Meningitis) oder metastatischer Pyämie. Es können sich aber diese Folgezustände auch direct entwickeln, ohne die Vermittlung einer Sinusthrombose oder Sinusphlebitis. Die Pyämie nimmt dann ihren Ausgang von dem Bulbus der Vena jugularis oder den diploëtischen Knochenvenen im Schläfenbein [1]).

Die genannten 3 Folgekrankheiten — Gehirnabscess, Meningitis, Sinusphlebitis — finden sich oft mit einander combinirt vor. Die Fortleitung der Entzündung vom Ohr auf das Gehirn und seine Häute erfolgt selten in acuten, häufig in chronischen Fällen. Caries ist oft dabei vorhanden, kann aber auch vollständig fehlen. Die Entzündung im Ohr kann beschränkt sein auf den äussern Gehörgang [2]), ist aber gewöhnlich auf das Mittelohr ausgedehnt. Auf welchen Bahnen die Fortleitung der eitrigen Entzündung erfolgt, ist ausser in solchen Fällen, in denen cariöse oder congenitale Knochenlücken eine directe Communication zwischen Gehörorgan und Cavum cranii darstellen, häufig selbst bei der Section unklar und wird dann nur durch sorgfältige Präparation des Gehörorgans ermittelt werden können. Von besonderer Bedeutung in dieser Beziehung ist der faltenartige Fortsatz der Dura mater in der Sutura petroso-squamosa des Tegmen tympani und der Hiatus subarcuatus, sowie das Bindegewebe an den Gefässen, welche den Knochen durchsetzen. Der Uebergang der Eiterung von der Paukenhöhle zum Labyrinth wird vermittelt durch fistulösen Durchbruch der Labyrinthwand der Paukenhöhle, durch die natürlichen Knochenöffnungen nach Zerstörung ihres bindegewebigen Verschlusses (fenestra ovalis und rotunda), durch das Neurilem des Facialis im Canalis Faloppiae, durch den Kanal der Eminentia pyramidalis für den M. stapedius. Ist der Eiter im Labyrinth, so gelangt er entweder, dem N. acusticus und facialis folgend, durch den Porus acusticus internus in die Schädelhöhle, oder durch die Venae aquaeductus vestibuli und cochleae.

Während bisher diese lethalen Folgeerkrankungen nur bei eitrigen Entzündungen als möglich angenommen wurden, die im Mittelohr auch ohne Otorrhoe bestehen können, ist durch Beobachtungen von Wendt, mir und Zaufal (s. S. 130) erwiesen, dass auch bei einfachen catarrhalischen Entzündungen der Paukenhöhle mit serösem oder schleimigem Exsudat, ohne Perforation des Trommelfells, der Tod durch consecutive Meningitis erfolgen kann; in dem für die Aetiologie ungemein wichtigen Zaufal'schen Falle war dieselbe vermittelt durch einen eitrig zerfallenen Thrombus im Sinus transversus.

In seltenen Fällen erfolgt der Tod bei Otitis media purulenta

---

[1]) Schwartze, Arch. f. Ohrenheilkde. II. S. 36. 1867.
[2]) Fälle von Toynbee, Gull.

nach Symptomen von Hirnreizung (vorzugsweise im Kindesalter), wo man in der Leiche nichts wesentlich Pathologisches findet, als Gehirnödem, dessen Zusammenhang mit dem Ohrleiden vielleicht höchst unwahrscheinlich ist [1]).

Zuweilen scheinen äussere Einflüsse (Fall, Schlag) bei bestehender Otitis die Weiterverbreitung der Eiterung auf die Dura und das Gehirn begünstigt zu haben (Toynbee, Lallemand, Griesinger).

Die auf Otitis folgenden Gehirnabscesse, die vielleicht die Hälfte aller überhaupt vorkommenden Gehirnabscesse ausmachen, sitzen im Schläfenlappen des Grosshirns, oder im Kleinhirn, oder in beiden zugleich, am häufigsten rechts [2]). Die Angabe von Toynbee, dass die Localisation des Abscesses abhängig sei von der erkrankten Partie des Schläfenbeins, hat sich nicht allgemein bestätigt. Sie stehen keineswegs immer in continuirlichem Zusammenhange mit dem Eiterheerde im Ohr, sondern es findet sich oft zwischen der Oberfläche des Felsenbeins und dem Hirnabscess noch relativ gesunde Hirnsubstanz bei beträchtlicher Verdickung der Dura mater, andererseits sind sie auch gefunden worden in der dem erkrankten Ohre entgegengesetzten Hirnhälfte neben solchen über dem kranken Felsenbeine [v. Tröltsch [3]), Magnus [4])]. Man bezeichnet sie dann als metastatische und erklärt ihre Entstehung jetzt (Binswanger) durch Wanderung von parasitischen Microorganismen (Micrococcen), die in Wanderzellen eindringen und durch diese sich in den Spalträumen des lockeren Bindegewebes und längs der bindegewebigen Scheiden der Nerven und Blutgefässe verbreiten, und in die durch die letzteren umschlossenen Lymphbahnen eindringen. Dabei bleibt vorläufig die Frage offen, warum sich die verschleppten parasitären Microorganismen bald continuirlich, bald sprungweise, ohne Etappen verbreiten. Nicht selten finden sich gleichzeitig mehrere von einander getrennte Eiterheerde im Gehirn (Lebert unter 80 Fällen 22 mal).

Die Diagnose des Gehirnabscesses ist wegen des häufigen Wechsels in den subjectiven Erscheinungen und bei dem nicht seltenen Fehlen aller objectiven Symptome, besonders deutlicher Heerdsymptome, häufig unsicher; bei bestehenden Complicationen mit Sinusthrombose und Meningitis unmöglich. Der Gehirnabscess kann oft lange Zeit vollständig latent verlaufen, ohne Fieber, ohne Störungen der Motilität und Intelligenz, bis plötzlich irgend eine körperliche oder psychische Aufregung, ein Schlag oder Fall auf den Kopf die Gelegenheitsursache zum Ausbruch der acuten und lethalen Hirnsymptome giebt. Solche Fälle sind wiederholt gerichtlich geworden, indem der Tod scheinbar in Folge einer unerheblichen Kopfverletzung eingetreten war. In den meisten Fällen wird aber über einseitige Kopfschmerzen, wenigstens zeitweilig, geklagt, die wegen ihres anfallsweisen Auftretens mit Migräne verwechselt werden können, zumal wenn sie mit Uebelkeit und Erbrechen verbunden sind. Bei Kleinhirnabscessen ist anhaltender circumscripter Hinterhauptschmerz constant. Häufig sind Schwindel, un-

---

[1]) Vergl. solchen Fall Arch. f. Ohrenheilkde. IV. S. 244.
[2]) Lebert fand 2mal Abscesse im Corpus striatum.
[3]) Arch. f. Ohrenheilkde. Bd. IV. S. 105.
[4]) ibid. VI. S. 293.

sicherer Gang, intermittirendes Fieber mit Frostanfällen, Pulsverlangsamung, differente Pupillen, Unbesinnlichkeit, klonische Spasmen und Paresen, eclamptische Anfälle, Strabismus, Seh- und Sprachstörungen; erst als terminale Symptome treten hinzu Delirien, Aphasie, Lähmung der Sphincteren. In der Hälfte aller Fälle fehlen bis zuletzt alle Lähmungserscheinungen. Der Tod erfolgt bei Gehirnabscessen nach Durchbruch derselben an die Hirnoberfläche (Meningitis) oder in die Hirnventrikel, seltener durch Hirndruck unter allmäliger Lähmung der Centren der Medulla oblongata. Diagnostisch zu berücksichtigen ist die Möglichkeit einer Complication der chronisch eitrigen Otitis mit einem Hirntumor. Fälle der Art sind von Bright (Guy's hosp. reports II. 1857. S. 279, 2 Fälle) und von Fischer (Charité-Annalen 1863) beschrieben worden. In letzterem Falle waren im Verlauf der eitrigen Mittelohrentzündung Kopfschmerz, Schwindel und Sopor eingetreten, während jede Motilitäts- und Sensibilitätsstörung fehlte.

Die auf Otitis folgende Entzündung der Hirnhäute (Pachy- und Leptomeningitis purulenta) findet sich gewöhnlich an der Basis cranii, seltener an der Convexität des Gehirns. Der Uebergang der Entzündung erfolgt entweder von der Paukenhöhle aus durch das Tegmen tympani, oder vom Labyrinthe aus durch den Porus acusticus internus, oder nach hinten, vom Antrum mastoideum aus durch den Canalis petroso-mastoideus (Voltolini).

In den meisten Fällen ist der Beginn der Leptomeningitis purulenta ex otitide deutlich markirt durch einen excessiven diffusen Kopfschmerz mit Fieber, Schwindel, taumelndem Gang und Facialisspasmen. Schmerz im Ohr oder Druckschmerz am oder hinter dem Ohr können ganz fehlen. Aber der Kopfschmerz pflegt derartig zu sein, dass die Kranken anhaltend wimmern und stöhnen, und ihren Kopf zwischen den Händen pressen. Häufig dabei Uebelkeit und Erbrechen und allgemeine Hyperästhesie. Gesellen sich dazu später Unbesinnlichkeit, Delirien, klonische oder tonische Spasmen der Extremitätenmuskeln oder halbseitige Lähmung, so ist die Diagnose zweifellos. Alle anderen Zeichen wie Nackenstarre, eingezogenes Abdomen, Obstruction, Myosis oder Trägheit der Pupillenreaction, Albuminurie, Sopor etc. sind inconstant. Wiederholt habe ich Fälle gesehen, wo auch die sonst constante Klage über den Kopfschmerz fehlte, die Temperatur 39° nicht erreichte, die Kranken nur leichte Sprachstörungen zeigten und dann schnell unter Sopor und Coma nach 2—3 Tagen starben.

Die vielleicht häufigste Todesursache bei chronischen Mittelohreiterungen ist Pyämie durch Phlebitis der Hirnsinus. Am häufigsten betrifft die letztere den Sinus transversus, seltener den Sinus petrosus superior, oder den Sinus cavernosus. Durchbruch des Knochens oder knöcherner Defect im Sulcus transversus ist nicht nothwendig, sondern die Sinusthrombose kann hervorgerufen werden auf dem Wege fortgeleiteter Gerinnselbildung von den Knochenvenen aus, die den Warzenfortsatz und Sinus transversus durchsetzen und in letzteren münden. Gewöhnlich kommt es vorher zur Entzündung der Sinuswand, wodurch sie verdickt und rauh und zur Entstehung wandständiger Thromben geeignet wird. Solche Thromben können lange bestehen, ohne auffällige Symptome zu veranlassen. Erst wenn Zersetzungserreger in den verstopften Sinus eindringen, wird ein eitriger

oder jauchiger Zerfall des Thrombus herbeigeführt, und es kommt dann zu secundären Thrombosen anderer Hirnsinus, der Venae jugulares, ophthalmicae, cervicales profundae, und gewöhnlich zu Embolien in der A. pulmonalis mit Infarcten und metastatischen Abscessen in den Lungen. Beschränkt sich die Entzündung des Sinus transversus auf einen kleinen, dem cariösen Knochen anliegenden Theil der Sinuswand, so braucht es gar nicht zur Bildung eines Thrombus zu kommen, sondern es kann ulceröse Zerstörung der Sinuswand mit Blutungen gleich aus derselben hervorgehen.

Die Diagnose der Sinusphlebitis ist erst dann sicher, wenn neben den Zeichen der metastasirenden Pyämie — unregelmässig wiederkehrenden Schüttelfrösten mit hohen Temperaturen, die schnell wieder bis auf normale und subnormale Temperatur abfallen, und metastatischen Entzündungsheerden in der Lunge und in den Gelenken (seltener in Milz, Leber, Nieren) — sich der bis in die Vena jugularis interna fortgesetzte Thrombus fühlen lässt, oder mindestens eine deutliche Schmerzhaftigkeit bei Druck längs dieser Vene nachweisbar ist. Diagnostisch werthvoll sind die im Gebiete der V. jugularis und V. cervicalis profunda auftretenden Stauungserscheinungen — Oedem in der seitlichen Hals- und Nackengegend, im Gebiete der V. ophthalmica, — Ptosis, Oedem der Augenlider und der Conjunctiva, Exophthalmos — im Gebiete der V. facialis — Oedem der Stirnhaut. Das Oedem in der Gegend des Warzenfortsatzes durch Thrombose des Emissarium mastoideum, auf das Griesinger anfangs eine grosse Bedeutung zu legen geneigt war, hat sich als oft fehlend herausgestellt und wo es vorhanden ist, kann es auch durch andere Ursachen bedingt sein. Weder in der Gegend des Warzenfortsatzes, noch sonst in der Umgebung des Ohres braucht Druckempfindlichkeit oder Oedem vorhanden zu sein. Oft ist an der Basis des Warzenfortsatzes eine circumscripte Druckempfindlichkeit. Die Schmerzhaftigkeit im Verlauf der V. jugularis und das Oedem in der seitlichen Halsgegend kann sich im Verlaufe der Krankheit wieder verlieren. Für die Diagnose der Phlebitis des Sinus cavernosus kommt wegen der anatomischen Nachbarschaft des N. oculomotorius, trochlearis, abducens und des I. Astes des Trigeminus die Lähmung dieser Nerven in Betracht. Erstreckt sich der Thrombus bis in den Bulbus venae jugularis, so kann es durch Druck auf die aus dem Foramen jugulare austretenden Nerven (Vagus, Glossopharyngeus, Accessorius Willisii) zu Lähmungserscheinungen im Bereiche dieser Nerven kommen (Beck).

Von Hirnerscheinungen pflegen nur Kopfschmerz und Benommenheit constant zu bestehen. Das Bewusstsein pflegt in den Fällen uncomplicirter Sinusphlebitis, wo weder Gehirnabscess noch Meningitis daneben bestehen, bis zum Tode ungetrübt erhalten zu sein.

Die ophthalmoscopische Untersuchung ist in zweifelhaften Fällen nicht zu verabsäumen. Auch wenn keine Klage über functionelle Störungen von Seiten des Gesichts besteht, können erhebliche anatomische Veränderungen an der Papilla nervi optici erkennbar sein (Stauungspapille, Neuritis optica). Dieselben können aber wieder rückgängig werden, und einen Rückschluss aus denselben auf intracranielle Anomalien bei gleichzeitiger Mittelohreiterung zu machen, ist immer gewagt und darf nur mit grosser Reserve geschehen.

Der gewöhnliche Ausgang der Sinusphlebitis ist der Tod. Derselbe erfolgt durch die Metastasen (Durchbruch eines Lungenabsesses in den Pleurasack mit Pyopneumothorax, Leberabscess), durch Collapsus oder durch langsame Erschöpfung in Folge des hohen Fiebers. Oft tritt der Tod schon am Ende der ersten Woche ein; in anderen Fällen zieht sich die Krankheit mehrere Wochen, sogar Monate hin. Die Prognose ist nicht so absolut ungünstig wie bei den beiden zuerst besprochenen Folgezuständen. Schon von Lallemand, Wilde, Griesinger, Sédillot, Prescot-Hewett sind einzelne Heilungsfälle publicirt worden, und die Neuzeit hat die Zahl derselben beträchtlich vermehrt. In vielen Fällen mag es sich nicht um Sinusphlebitis dabei gehandelt haben, sondern die Pyämie kann durch unmittelbare Aufnahme septischer Stoffe aus den Räumen des Schläfenbeins in die Blutbahn herbeigeführt gewesen sein. Aber die Möglichkeit der Heilung der Sinusphlebitis ist durch den anatomischen Befund partieller Obliteration des Sinus durch bindegewebige Verwachsung der Sinuswände sicher gestellt, und zwar in Fällen, wo vor Jahren der Symptomencomplex der Sinusphlebitis in schwerster Form voraufgegangen war. Schon Griesinger beschrieb einen Fall von einem geschrumpften, trockenen, zerklüfteten Thrombus des Sinus transversus. Zaufal fand bei cariöser Zerstörung des Sulcus transversus den blossgelegten Sinus transversus von der Einmündungsstelle des Sinus petrosus superior an bis zum For. jugulare vollkommen undurchgängig und zwar waren seine Wände miteinander verwachsen durch gelbliches, feinfaseriges Gewebe, das sich auch in das Sinusende der Vena mastoidea fortsetzte. Einen ähnlichen Fall habe ich im Arch. f. Ohrenheilkunde XIII. S. 106 beschrieben.

Sehr selten kommen lethale Ohrblutungen vor, welche durch Arrosion der Carotis interna, der A. meningea media, des Sinus lateralis, der Sin. petrosi und des Bulbus der Vena jugularis interna herbeigeführt werden können. Die Farbe des Blutes und der Einfluss der Compression der Carotis communis lässt leicht unterscheiden, ob arterielle oder venöse Blutung besteht. Nicht immer lässt sich dies an der Art des Ausströmens des Blutes aus dem Gehörgang erkennen, weil auch bei arterieller Blutung zuweilen nur ein gleichmässiges Aussickern des Blutes vorkommt (Syme unterband einmal die Carotis ohne Erfolg, wo sich die Quelle der Blutung bei der Section im erodirten Sinus petrosus superior ergab). Die meisten der in der Literatur verzeichneten Fälle beziehen sich auf Arrosion der Carotis bei inveterirter und ausgedehnter Caries tuberculöser Individuen[1]). Die Dauer der Blutungen schwankte zwischen 5 Minuten und 7 Stunden. Die Blutung kommt wahrscheinlich durch Gerinnung in der Paukenhöhle zum Stehen. Wo nicht gleich die erste Blutung den Tod herbeiführte, wiederholte sich dieselbe in den folgenden Tagen (bis zu 12 mal beobachtet) und führte innerhalb 13 Tagen zum Tode. Antiseptische Tamponade des Gehörgangs ist zu versuchen, bleibt aber meist

[1]) Hessler (Arch. f. Ohrenheilkde. XVIII. S. 1) stellte 13 Fälle einschliesslich eines selbst beobachteten Falles aus der Literatur zusammen, wo die Diagnose durch die Section bestätigt ist; ausserdem sechs Fälle, in denen die Carotisblutung zwar nicht durch die Section erwiesen, aber doch sehr wahrscheinlich ist.

erfolglos, weil der Tampon herausgestossen wird oder das Blut durch die Tuba in Schlund und Nase abfliesst. Mehr Erfolg verspricht die fortgesetzte Digitalcompression der Carotis. Auch die Unterbindung der Carotis communis schützte mit Ausnahme weniger Fälle (Syme und Broca) nicht vor der Wiederkehr der Blutungen wegen des grossen Collateralkreislaufes an der Gehirnbasis, selbst wo sie doppelseitig ausgeführt wurde (Fall von Billroth, mitgetheilt in der Dissertation von Pilz). Einmal trat der Tod 20 Tage, einmal 24 Tage und in dem Falle von Billroth 17 Tage nach Unterbindung der rechten und drei Tage nach Unterbindung der linken Carotis ein. Trotz dieser bisher ungünstigen Resultate wird die Unterbindung der Carotis communis stets zu versuchen sein, wenn Tamponade und fortgesetzte Digitalcompression nutzlos bleiben. Die Unterbindung der Carotis interna ist nicht sicher genug, weil die A. meningea media die Quelle der Blutung sein kann.

Dass profuse chronische Ohreiterung auch einen nachtheiligen Einfluss auf die Ernährung haben kann, der sich durch Abmagerung, Hautblässe, Schwäche ohne nachweisbare Erkrankung innerer Organe zu erkennen giebt, ist allgemein bekannt; selten aber führt sie durch Marasmus allein zum Tode. Häufiger wird beobachtet, dass bei bisher kräftigen und gesunden Constitutionen ohne hereditäre Belastung sich in Folge einer chronischen Mittelohreiterung schnell tödtlich verlaufende tuberculöse Lungenphthise oder acute Miliartuberculose entwickelt, hervorgerufen durch Resorption käsiger Massen aus dem Infectionsheerde, den das mit stagnirendem Eiter erfüllte Mittelohr, vorzugsweise das Antrum mastoideum repräsentirt. Nach Buhl kommt diese von käsigen Heerden ausgehende Selbstinfection am häufigsten in der Zeit des Körperwachsthums vor dem 24. Lebensjahr vor. Oefter mag die eitrige Otitis als das erste Symptom einer physikalisch noch nicht nachweisbaren Lungentuberculose aufzufassen sein, aber die Möglichkeit des umgekehrten genetischen Zusammenhanges ist nach den zuerst von v. Tröltsch (Virchow's Arch. Bd. XVII, Section 14, 15, 16) und mir (Arch. f. Ohrenheilkunde II. S. 279 u. 283) darüber mitgetheilten Beobachtungen nicht von der Hand zu weisen.

Maligne Tumoren, welche, vom Gehörorgan ausgehend und meist rasch die Nachbargebilde durchsetzend, durch progressive Eiterung, Jauchung und Arrosion grösserer Gefässe zum Tode führen, sind relativ selten (vergl. darüber S. 227 und S. 327).

Capitel XIX.

§ 79. Prothese und Correctionsapparate.

Intelligente taube Personen erreichen oft eine staunenswerthe Fertigkeit, das gesprochene Wort vom Munde des Redenden abzusehen, so dass ihr Gebrechen mitunter kaum bemerkt wird. Meist datirt die Entstehung der Taubheit in solchen Fällen schon aus dem Kindesalter, und die Fertigkeit ist durch Taubstummenunterricht erworben worden. Für einen taub geworden Erwachsenen gehört eine ungewöhnliche Energie und grosser Fleiss dazu, um auf solchem Wege eine ähnliche Fertigkeit durch Beobachtung der Sprachmimik

zu erwerben. Die meisten unheilbar Schwerhörigen, denen ich zur Erleichterung des Verkehrs die Erlernung dieser Kunst empfahl, gaben den Unterricht zu früh wieder auf, weil sie nicht bemerkten, dass sie eine schnelle Erleichterung im Sprachverständniss dadurch erzielen konnten. Bei complet gehörlosen Personen, denen überhaupt nur die Möglichkeit eines schriftlichen Verkehrs und der Zeichensprache geblieben war, ist der Nutzen jenes Hülfsmittels evidenter, als wenn noch ein geringer Rest von Hörvermögen existirt, der zur Noth hinreicht, um mühsam und unter Anstrengung Gesprochenes zu verstehen. —

Zur Erleichterung des Sprachverständnisses für sehr schwerhörige Personen und zur Erleichterung des Verkehrs mit solchen sind schon seit dem Alterthum die Hörmaschinen oder Hörrohre in Gebrauch. Sie werden zuerst von Archigenes erwähnt, sind aber wahrscheinlich schon lange vor ihm in Gebrauch gewesen. Sie haben den Zweck, die Schallwellen zu concentriren oder zu verstärken und direct dem äusseren Gehörgang zuzuführen. Im Allgemeinen haben die Ohrkranken, besonders Frauen eine grosse Abneigung, sich solcher Apparate zu bedienen, sei es aus Eitelkeit, sei es aus Furcht vor schädlichen Folgen für den noch gebliebenen Rest des Gehörs, am häufigsten jedenfalls aus dem sehr berechtigten Grunde, dass die Hörmaschinen höchst unvollkommenen Ersatz gewähren für den Defect des Sinnes. Besonders fehlt es gänzlich an brauchbaren Apparaten für das Hören in der Entfernung. Ihre Zahl ist Legion, aber in der Construction derselben ist kein erheblicher Fortschritt zu erkennen. Die von Dr. Schmiedekam (Experimentelle Studien zur Physiologie des Gehörorgans. Diss. inaug. Kiel 1868) mitgetheilte Beobachtung, dass durch directe Zuleitung der Schallwellen zum Trommelfell mittelst einer Sonde eine wesentliche Verstärkung der Wahrnehmung mancher Töne erzielt wird, deutet auf einen neuen Weg hin, der ganz neuerdings auch schon von Politzer[1]) versucht ist, um die Schwingungen der Knorpelplatte der Ohrmuschel selbst vermittelst eines elastischen Schallleiters auf das Trommelfell zu übertragen.

Für das Hören in der Nähe, für die Einzelunterhaltung, besonders auch zur Erleichterung des ärztlichen Verkehrs mit sehr schwerhörigen Personen, zur Erleichterung des Unterrichts sehr schwerhöriger Kinder ist der Duncker'sche Hörschlauch recht zweckmässig. Er besteht aus einem 70—90 cm langen elastischen Schlauch (aus Leder mit Eisengarn umsponnen) mit zwei Ansätzen von Horn. Der grössere trichterförmige Schallfänger dient als Mundstück zum Hineinsprechen, der kleinere als Ohrstück zum Einfügen in den Gehörgang. Zum Gebrauch für beide Ohren gleichzeitig theilt sich der Schlauch gabelförmig und sind dann beide Schläuche mit Zapfen zum Einstecken in den Gehörgang versehen. Statt der gebräuchlichen zapfenförmigen Ansatzstücke für das Ohr ziehen manche Kranke ein flaches, schalenförmiges, zum Anlegen an die Ohrmuschel, oder ein becherförmiges Endstück zum Ueberstülpen über die Ohrmuschel vor. Die Hörrohre für die Entfernung, die aus Metall, Horn, Kautschuk einfach oder doppelt verfertigt werden und von sehr mannigfaltiger Gestalt existiren

[1]) Wien. med. Wochenschr. 1884. Nr. 24.

(trompetenförmig, posthornförmig, schneckenförmig, trichterförmig, glockenförmig, becherförmig, paraboloid), nutzen nur dann, wenn der Schallfänger sehr gross ist. Die Deutlichkeit der Wahrnehmung wird aber beeinträchtigt durch die störende Verstärkung bestimmter Töne, auf die der Apparat als Resonator wirkt. Diese übertönen das Uebrige und machen den Gehörseindruck so verworren, dass trotz schon empfindlicher Schallstärke nicht deutlich genug gehört werden kann. Am meisten stört diese Resonanz bei den Apparaten aus Metall, und wird darin nichts geändert, wenn die Oeffnung des Schallfängers mit Krepp oder die Wandungen mit einer wachsartigen Masse überzogen, oder das elastische Zuleitungsrohr zum Ohr durch kurze Glasröhren unterbrochen wird. Durch diese Mittel wird die Intensität der Schallverstärkung für alle Töne gleichmässig vermindert, aber nicht das Störende der Resonanztöne beseitigt. Durch die Resonatoren ist eigentlich erwiesen, dass die Construction eines allgemein passenden Hörrohrs unmöglich ist.

Ob und welchen Nutzen im speciellen Krankheitsfall ein Hörrohr gewähren wird, ist im Voraus nicht zu ermessen, etwa aus der Art der vorliegenden Erkrankung, sondern wir sind hier noch auf die rohe Empirie des Probirens angewiesen. Form und Material des Hörrohrs spielen dabei eine Hauptrolle. Trotz gleichartiger Taubheit ist der Effect ein auffällig verschiedener. Was den Einen befriedigt nutzt dem Anderen gar nichts oder erscheint ihm unerträglich. Einzelne Kranke verstehen überhaupt durch kein Hörrohr, während sie ohne solches laut ins Ohr Gesprochenes gut verstehen. In solchen Fällen wird das Hören wahrscheinlich durch die Kopfknochen vermittelt, und nach Politzer[1]) soll dabei die Knorpelplatte der Ohrmuschel die Uebertragung der Schallwellen auf die Kopfknochen wesentlich begünstigen. Relativ am meisten Nutzen gewähren die Hörrohre bei Defecten des Trommelfells und der beiden äusseren Gehörknöchelchen nach Eiterungen der Paukenhöhle. Am seltensten werden sie vertragen, wo eine Erkrankung im Hörnerven vorhanden ist, weil durch die Schallverstärkung eine fast schmerzhafte Empfindlichkeit im Ohr entsteht und das bestehende Ohrensausen in lästiger Weise verstärkt wird. Schmerzen im Ohr und Kopf können sogar bei congestiver Nerventaubheit die Folge des Gebrauchs eines ungeeigneten Hörrohrs sein.

Ein sehr einfaches und von selbst im Gehörgang festsitzendes Hörrohr für die Entfernung ist das von Dr. Aschendorf in Wiesbaden aus Feinsilber (zunächst zum Selbstgebrauch) construirte (Fig. 129), von dessen Vortheilen ich mich selbst an einigen Kranken überzeugt habe. Damit es genau passend angefertigt werden kann, muss ein Gypsabdruck der Ohrmuschel und des Ohreinganges genommen werden. Zur Darstellung dieses Gypsmodelles dient folgende Anweisung nach Dr. Aschendorf: „Der Gehörgang wird von Haaren vollständig befreit, ein geöltes Wattekügelchen möglichst tief eingeschoben, so dass der Gehörgang nach aussen etwa 1 cm frei bleibt und nach innen vollkommen abgeschlossen ist. Man pinselt den Gehörgang und die Scapha ganz dünn mit einem Liniment aus dickem Seifenschaum mit einem Tropfen Oel aus. Der Kranke liegt horizontal auf der Seite; das Ohr, für welches das Instrument bestimmt ist (in der Regel das bessere) nach oben. Da der Schallfänger etwas vom Kopfe abstehen muss, so legt man ein 8—16fach zusammengelegtes Taschentuch auf das Jochbein und probirt die

[1]) Arch. f. Ohrenheilkde. I. S. 351.

Stellung des Schallfängers, indem man seine Spitze in den Gehörgang bringt und seine Basis auf das Taschentuch legt. Bei hochgewachsenen Menschen stellt man den Schallfänger etwas tiefer als bei kleinen. Wenn man die Stellung geprüft, wird der Schallfänger wieder fortgenommen, der Gehörgang und die Scapha mit Gypsbrei ausgegossen und derselbe mit einem Pinsel vertheilt, namentlich in der Scapha. Jetzt wird der Schallfänger in die richtige Lage gebracht. Wenn der Gyps nach etwa 10 Minuten vollkommen erhärtet ist, löst man die Ohrmuschel vorsichtig von demselben ab, und hebt den unteren Theil des Gypsgusses, wobei man aber ja nicht den Schallfänger als Hebel benutzen darf. Wenn der Guss einen Tag über am Ofen getrocknet worden ist, wird er in Watte und Schachtel verpackt. Es ist zweckmässig, aber nicht nothwendig, den Gyps mit Alaunwasser (10 gr auf einen Liter Wasser) anzurühren, da er dann rascher erhärtet. Der Gyps muss bester Qualität, frisch gebrannt und hermetisch verschlossen aufbewahrt sein. Beim Anrühren des Gypses ist zu beachten, dass der Gyps langsam zugeschüttet wird, bis das Wasser etwas darüber steht. Ueber den Abguss wird eine Keilform gemacht, und aus dieser Keilform ein galvanischer Niederschlag in Silber hergestellt, und dann der Schallfänger angelöthet.

Steht die Ohrmuschel von Natur ungünstig für die Aufnahme des Schalles, so gewähren jene Apparate einigen Nutzen, welche die Ohrmuschel in günstigerer Stellung erhalten, z. B. das Otaphon von

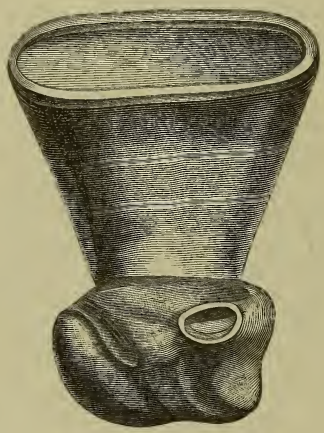

Fig. 129.

Webster. Dasselbe besteht aus einer silbernen, der hinteren Seite der Ohrmuschel angepassten, durch einen schnabelförmigen Vorsprung sich selbst haltenden Klemme, welche den Winkel zwischen Ohr und Kopf auf 45° vergrössert. Den gleichen oder grösseren Nutzen erzielen viele Schwerhörige dadurch, dass sie die Hand hinter die Ohrmuschel legen und etwas nach vorn biegen, wobei neben der Stellungsveränderung der Ohrmuschel auch die Vergrösserung der den Schall auffangenden Fläche in Betracht kommt. Bei Collapsus des Gehörgangs, wie er besonders im Greisenalter vorkommt und durch Erschlaffung des fibrösen Befestigungsapparates für den häutigen hintern obern Theil des Gehörgangs an der Squama oder aber durch den Verlust aller Backenzähne entsteht, kann das Tragen kleiner Röhren aus Metall oder Elfenbein mit einer trichterförmigen Erweiterung das aufgehobene Gehörgangslumen wiederherstellen und den Schallwellen den Weg zum Trommelfell offen halten.

Bei Verlust der Ohrmuschel werden bei den unvollkommenen Resultaten der Otoplastik künstliche Ohren aus Papiermaché, getriebenem Metall und anderem Material benutzt. Neben der Verdeckung der Entstellung bewirken dieselben eine sehr geringe Verbesserung des Gehörs, weil mehr Schall aufgefangen wird.

Bei Unterbrechungen im Schallleitungsapparat der Paukenhöhle kann das Tragen eines künstlichen Trommelfells wesentliche Hörverbesserung herbeiführen. Ueber die Indicationen, die Anwendungsweise und die verschiedenen Formen desselben ist § 205 bei der Therapie der chronischen Eiterung der Paukenhöhle bereits Genaueres mitgetheilt worden. Auch die directe Zuleitung des Schalles durch den Schädel hat man vielfach und schon länger als ein Jahrhundert benutzt, um das Hören der Musik zu erleichtern. Ursprünglich nahm man solide Stäbe als Sprachleiter, deren Ende mit den Zähnen umfasst wurde. Das modernste derartige Instrument ist das von Amerika ausgegangene Audiphon, ein leicht beweglicher Resonanzboden in Gestalt eines Fächers (33 cm Länge, 24 cm Breite), der zur Uebertragung des Schalles auf das Ohr mittelst der Zähne bestimmt ist. Der Resonanzboden lässt sich durch Schnüre bogenförmig spannen und wird mit seinem obern Rande gegen die Kante der obern Zahnreihe gedrückt. Der Nutzen des Instrumentes ist ein sehr geringfügiger und wird in jedem Falle von dem Hörrohre übertroffen. In den Fällen, wo direct in das Ohr gesprochene Worte besser als vermittelst eines jeden Hörrohres verstanden werden, ist nach Knapp ein Versuch mit dem Audiphon zu empfehlen. Die Gestalt der älteren Instrumente zu gleichem Zweck der Uebertragung des Schalles auf den Schädel mittelst eines Resonanzbodens, welcher mit den Zähnen in Berührung gebracht werden soll, ist zuweilen recht abenteuerlich. So schenkte mir ein Kranker ein in Paris gekauftes für ihn unbrauchbares „Hörinstrument“, das aus einer kleinen Geige ohne Wirbel, Schnecke, Steg und Saitenbezug besteht. Der Saitenhalter soll zwischen den Zähnen festgehalten und der Violinkasten mit den F-Löchern nach oben, der Schallquelle zugewandt werden.

Paladino (Neapel) empfahl 1876 unter dem Namen „Fonifero“ einen stabförmigen Schallleiter (auch zu diagnostischen Zwecken) zur Uebertragung der Stimme und Sprache durch die Knochenleitung zum Labyrinth. Der dazu bestimmte $^1/_2$ m lange Holzstab trägt an dem einen Ende einen metallischen Halbring, der genau um den Kehlkopf des Sprechenden angedrückt wird, und am anderen Ende eine kleine Scheibe, die dazu bestimmt ist, von den Zahnreihen des zu Untersuchenden umfasst zu werden. —

WELLCOME LIBRARY INSTITUTE

Berichtigungen und Zusätze.

Seite 21, Zeile 6 von oben. Hinter Deleau einzufügen: († 1862 in Paris).
Seite 21, Zeile 12 von oben muss es heissen „Kuh“ statt „Kuhn“.
Seite 90, Zeile 20 von oben „Ohrbäder“ statt „Ohrbänder“
Seite 124. Das Vorkommen der Tuberkel im Trommelfell ist neuerdings durch die microscopische Untersuchung nachgewiesen durch Habermann (Prag. med. Wochenschr. 1885. Nr. 6).
Seite 142. Kleingedrucktes, Zeile 4 lies „tympanicum“ statt „pharyngeum“.
Seite 153. Kleingedrucktes, Zeile 12 von oben ist vor „Digitalcompression“ einzufügen „externe und interne“.
Seite 169, Zeile 19 von oben lies „constitutionelle“ statt „constitutionellen“.
Seite 169, Zeile 22 von oben lies „arthritischen“ statt „arthritschen“.
Seite 176, Zeile 6 von unten soll es heissen Fig. 74 statt Fig. 73.
Seite 206, Zeile 4 von oben ist hinter Yearsley einzufügen († in London, 9. Juli 1869).
Seite 226, Zeile 10 von unten fehlt hinter „nebenher“ das Wort „gebildeten“.
Seite 233, Zeile 24 von unten muss heissen „stapedius“ statt „stapidius“.
Seite 243, Kleingedrucktes oben am Schluss muss heissen „Ursache der Meningitis“ statt „Ursache durch“.

KING'S COLLEGE HOSPITAL
LIBRARY
MEDICAL SCHOOL